ACCESSION NUMBER

PRESS MARK

GM 430

Med
K8225

Digitized by the Internet Archive
in 2016

https://archive.org/details/b28118339

46400

HANDATLAS

DER

ANATOMIE DES MENSCHEN

MIT UNTERSTÜTZUNG VON **WILHELM HIS** † PROFESSOR DER ANATOMIE

BEARBEITET

VON

WERNER SPALTEHOLZ

ao. PROFESSOR AN DER UNIVERSITÄT LEIPZIG

ZWEITER BAND

REGIONEN, MUSKELN, FASCIEN, HERZ, BLUTGEFÄSSE

SIEBENTE AUFLAGE

LEIPZIG

VERLAG VON S. HIRZEL

1913

14 797 030

ANATOMY, Texts : 20 cent

DA.C(2)

WELLCOME HISTORICAL MEDICAL LIBRARY

Von Spalteholz, Handatlas der Anatomie des Menschen,
ist eine englische, italienische und russische Übersetzung erschienen;
in Vorbereitung befindet sich eine spanische Ausgabe.

GM 430

WELLCOME INSTITUTE LIBRARY
Coll. welMOmec
Coll.
No QS

II.

Regionen, Muskeln, Fascien, Herz, Blutgefäße.

Bei den Nerven der Muskeln ist jedesmal angegeben, aus welchen Rückenmarkssegmenten sie stammen. Es bedeutet dabei C = n. cervicalis, Th = n. thoracalis, L = n. lumbalis, S = n. sacralis, Co = n. coccygeus; C_5 also = n. cervicalis V, usw. Die fettgedruckten Segmente entsenden mehr Fasern zu den betreffenden Muskeln, als die anderen. Die eingeklammerten Segmente sind nur in der Minderzahl der Fälle beteiligt gefunden worden.

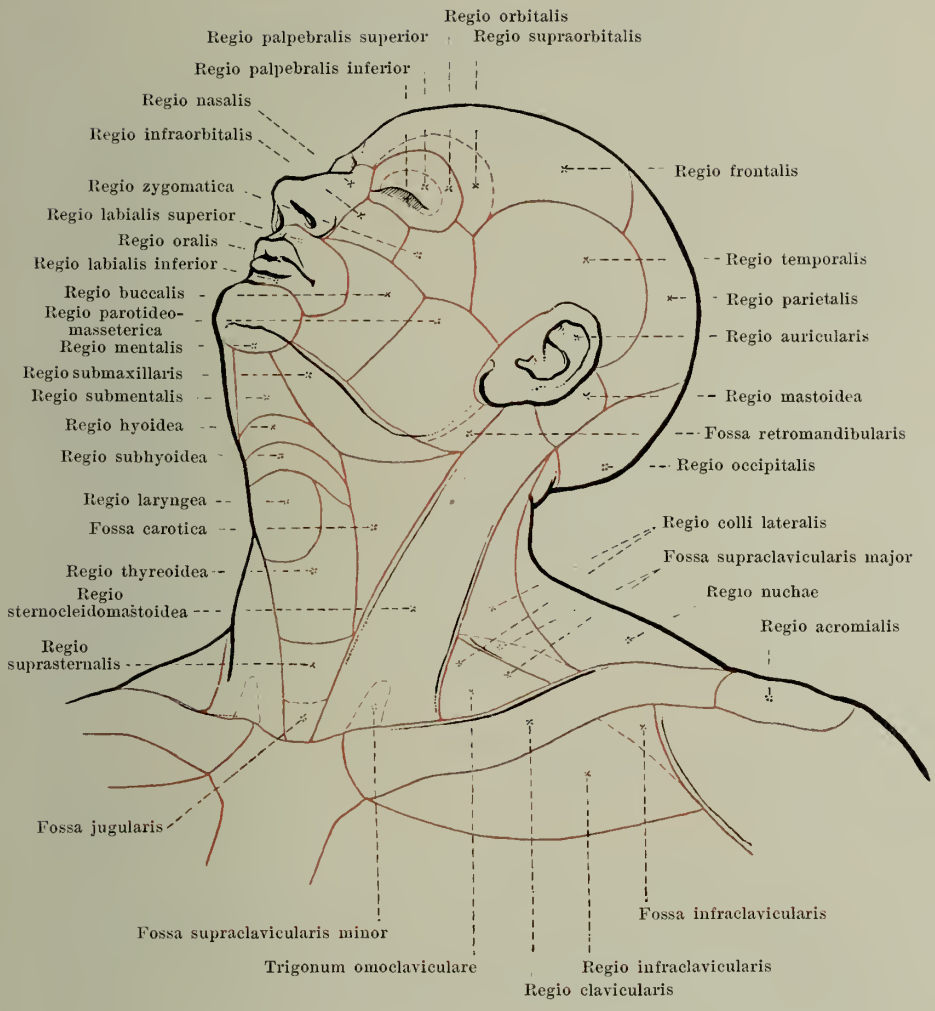

281. Gegenden des Kopfes und Halses.

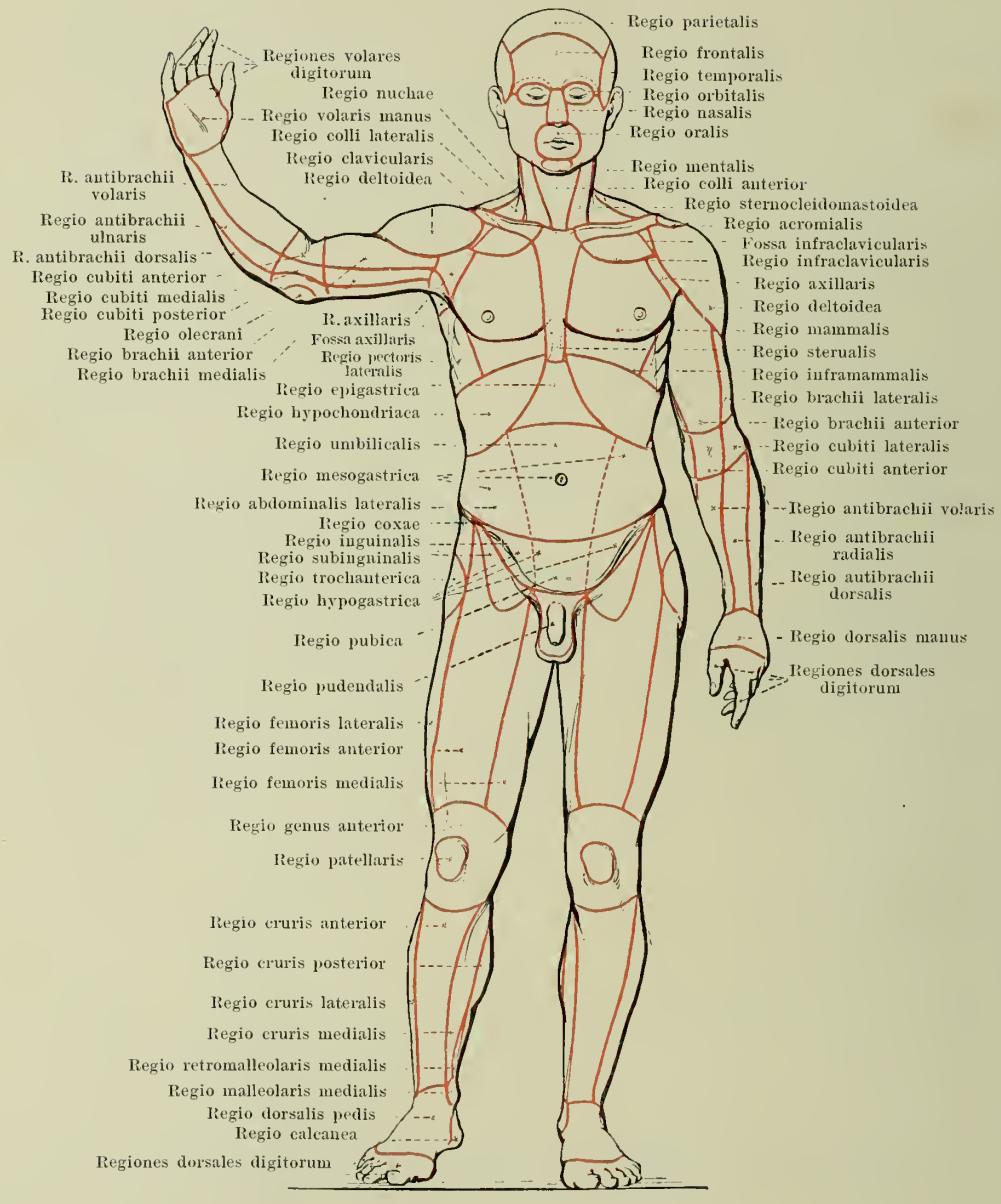

282. Gegenden des Körpers, von vorn.

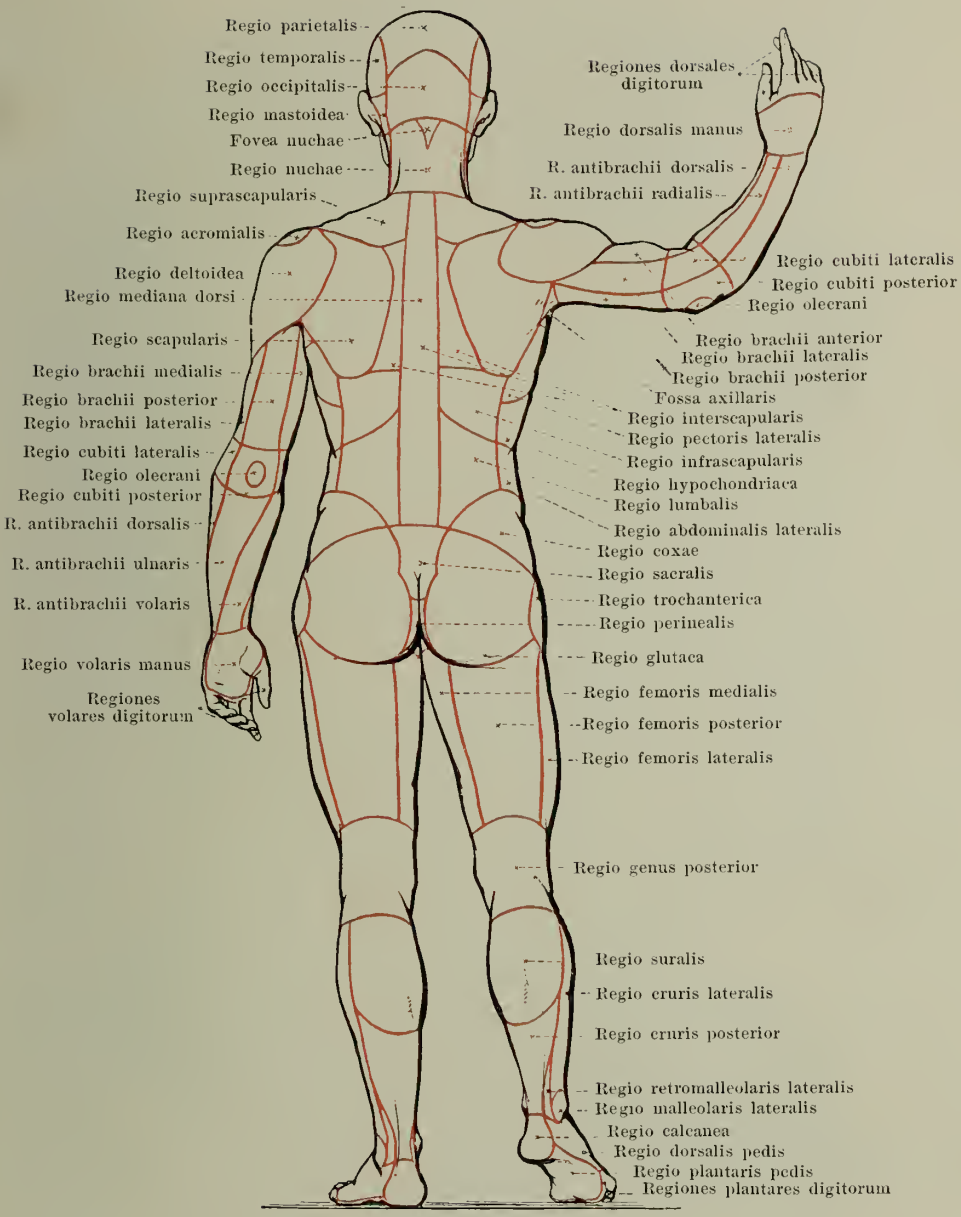

283. Gegenden des Körpers, von hinten.

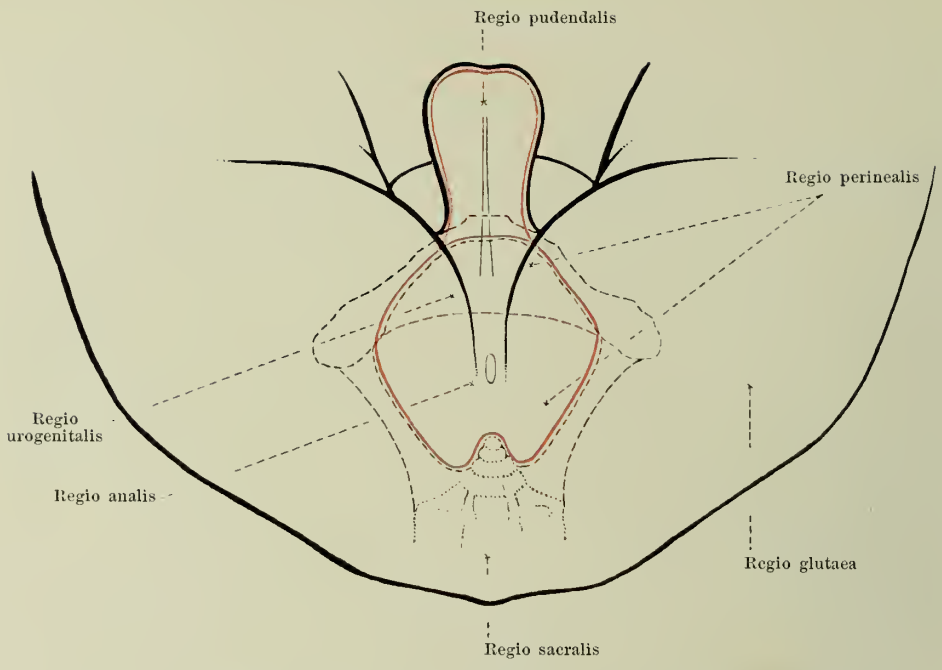

284. Gegenden des männlichen Dammes.

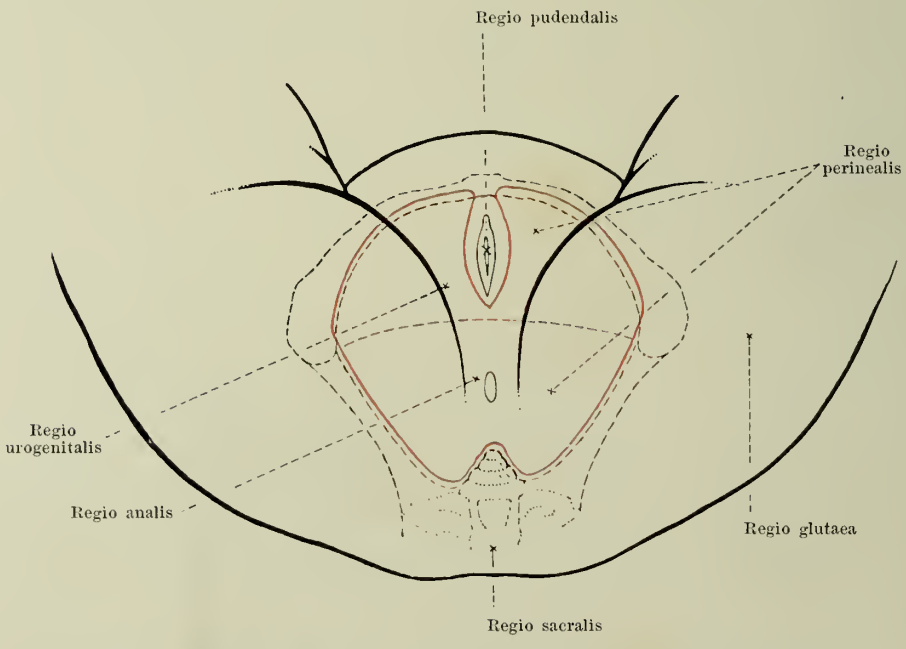

285. Gegenden des weiblichen Dammes.

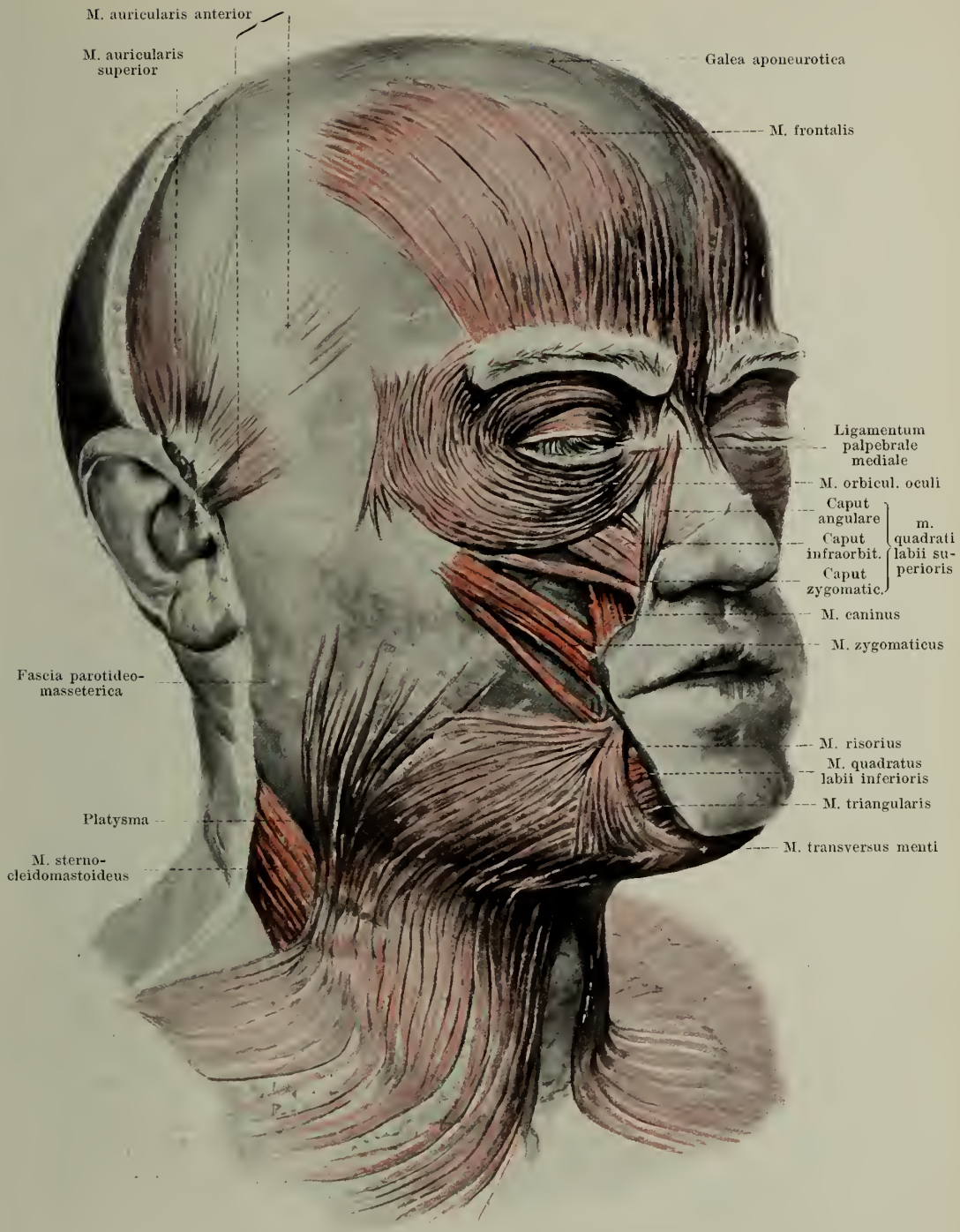

286. Muskeln des Kopfes u. Gesichtes, etwas von rechts.

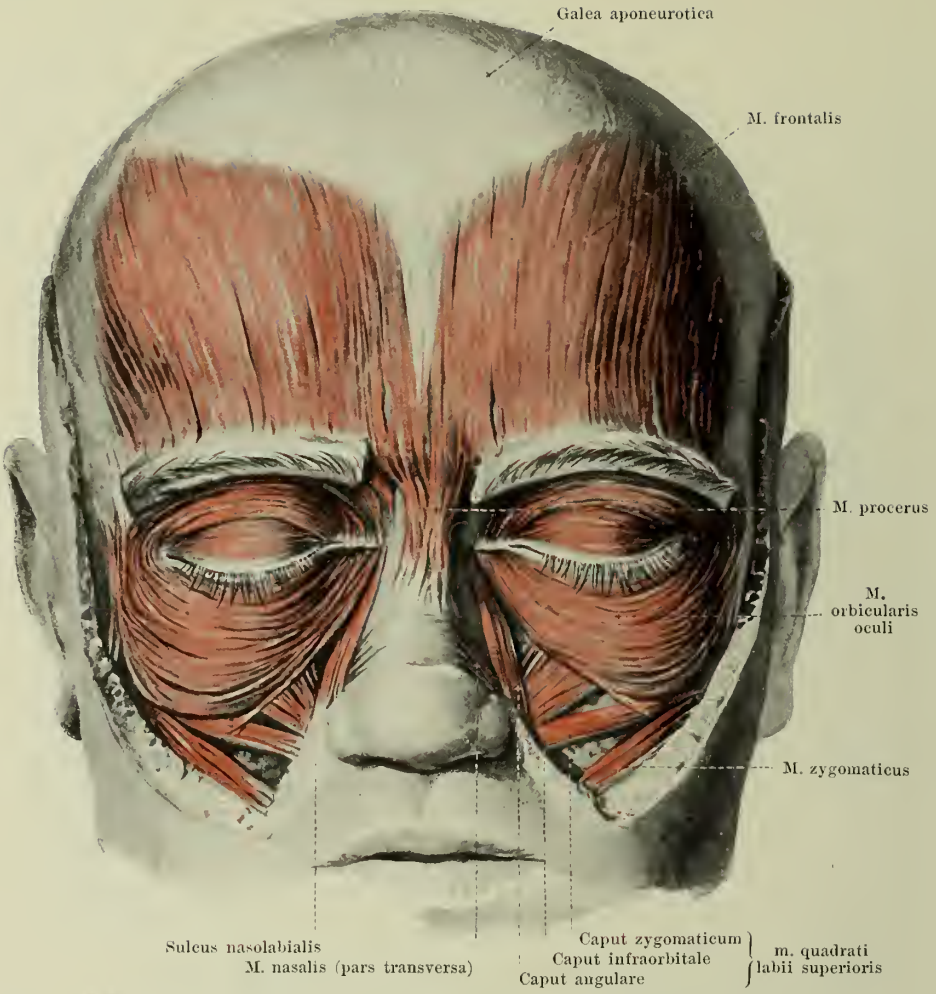

287. Muskeln des Kopfes und Gesichtes, von vorn.

Musculus epicranius. Form: platt, breit. Lage: überzieht das Schädeldach.

Hinterer Abschnitt, fleischig: **mm. occipitales** (s. Fig. 296). Ursprung: lineae nuchae supremae oss. occipitalis. Ansatz: galea aponeurotica. Wirkung: ziehen galea nach hinten.

Mittlerer Abschnitt, sehnig: **galea aponeurotica,** große platte Zwischensehne zwischen mm. occipitales und frontales; mit Knochenhaut locker und verschiebbar, mit cutis sehr fest verbunden.

Vorderer Abschnitt, fleischig: **mm. frontales** (s. auch Fig. 286). Ursprung: galea aponeurotica. Ansatz: Haut der Augenbrauen, durchkreuzt von Fasern des m. orbicularis oculi. Wirkung: ziehen Augenbrauen in die Höhe, runzeln Stirn quer; bewegen galea aponeurotica. Innervation: nn. faciales.

M. procerus, unpaar. Ursprung: ossa nasalia. Ansatz: Haut zwischen und über Augenbrauen. Wirkung: zieht Haut über der Nasenwurzel abwärts, verursacht quere Falten auf Nasenwurzel. Innervation: nn. faciales.

M. quadratus labii superioris (s. auch Fig. 286). Form: platt, dreieckig. Lage: lateral von der Nase; Ursprünge teilweise vom m. orbicularis oculi bedeckt. *Caput angulare.* Ursprung: proc. frontalis und margo infraorbitalis maxillae. Ansatz: Haut der Nasenflügelfurche und des sulcus nasolabialis. *Caput infraorbitale.* Ursprung: margo infraorbitalis. Ansatz: sulcus nasolabialis. *Caput zygomaticum.* Ursprung: facies malaris oss. zygomatici. Ansatz: sulcus nasolabialis. Wirkung: zieht den Nasenflügel und die Oberlippe nach außen oben, erweitert das Nasenloch und vertieft den sulcus nasolabialis. Innervation: n. facialis.

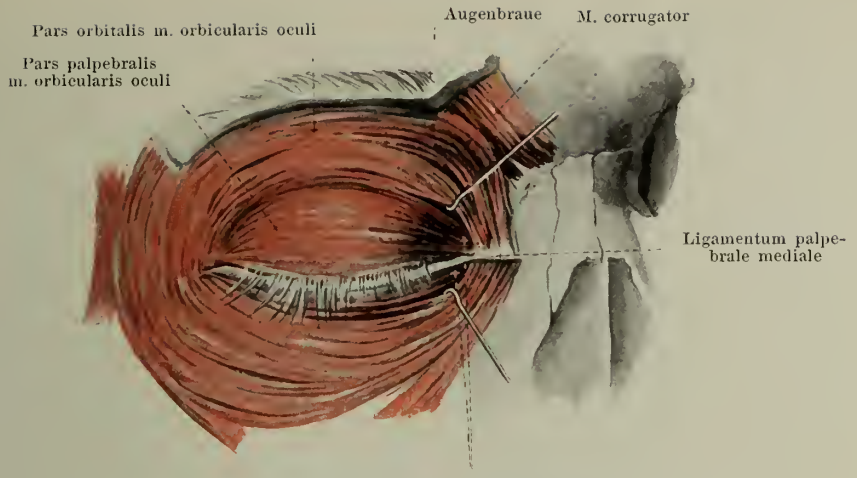

(Die bedeckenden Teile der pars orbitalis sind zur Seite gezogen.

288. Muskeln der rechten Augenlider, von vorn.

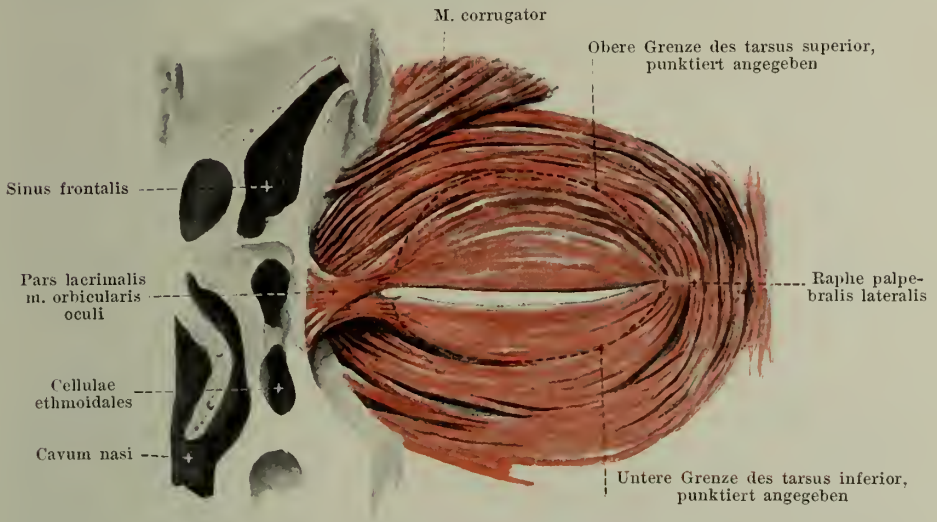

289. Muskeln der rechten Augenlider, von hinten.

M. orbicularis oculi (s. auch Figg. 286 u. 287). Form: platt, elliptisch. Lage: in den Augenlidern und deren Umgebung. *Pars orbitalis.* Ursprung: crista lacrimalis anterior maxillae, vorderer Schenkel des lig. palpebrale mediale. Die Fasern des medialen oberen Abschnittes ziehen zur Haut der medialen Hälfte der Augenbraue; die übrigen Fasern umkreisen die Augenlider in flachen, konzentrischen Bögen, kreuzen sich mit den Fasern des m. frontalis und verflechten sich lateral vom äußeren Augenwinkel miteinander. Wirkung: zieht Augenbraue median- und abwärts, Wangenhaut aufwärts; hilft die Lider schließen. *Pars lacrimalis [Horneri].* Ursprung: crista lacrimalis posterior oss. lacrimalis; verläuft, teilweise gekreuzt, hinter dem lig. palpebrale mediale und dem Tränensack lateralwärts zum inneren Augenwinkel, breitet sich als *pars palpebralis* dünn in den Lidern aus (ungefähr in der Ausdehnung der tarsi) und geht an einen dünnen, horizontalen Bindegewebszug *(raphe palpebralis lateralis)* (s. auch Figg. 867 u. 871), welcher vom äußeren Augenwinkel zum lateralen Augenhöhlenrand zieht und mit dem septum orbitale (s. S. 793) verwachsen ist. Wirkung: erweitert den Tränensack, schließt die Augenlider. Innervation: n. facialis.

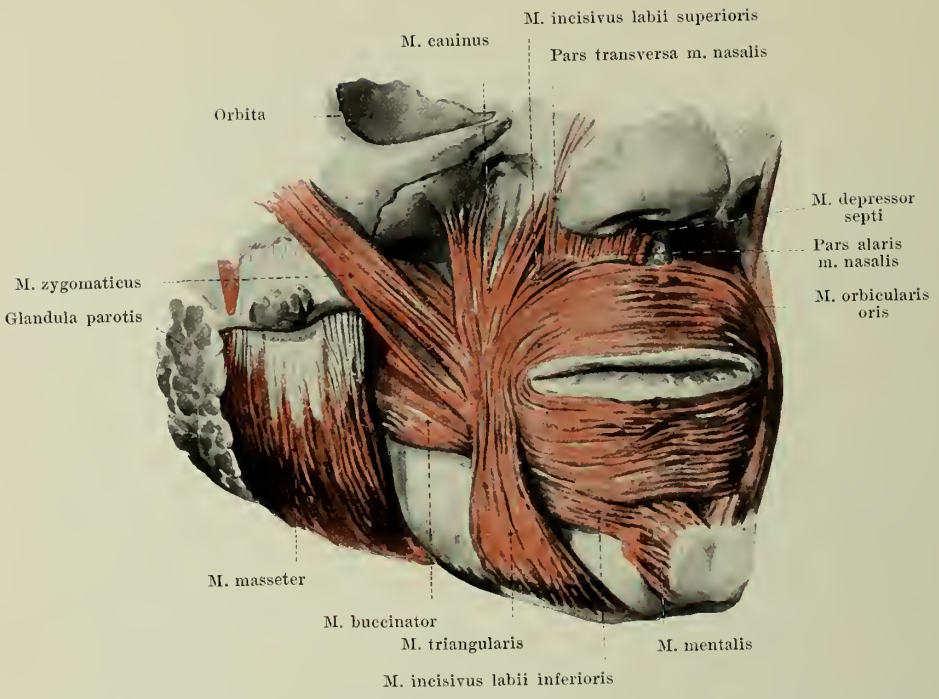

290. Muskeln der Mundgegend, etwas von der rechten Seite.
(Platysma, mm. risorius, quadrati und orbicularis oculi sind weggenommen.)

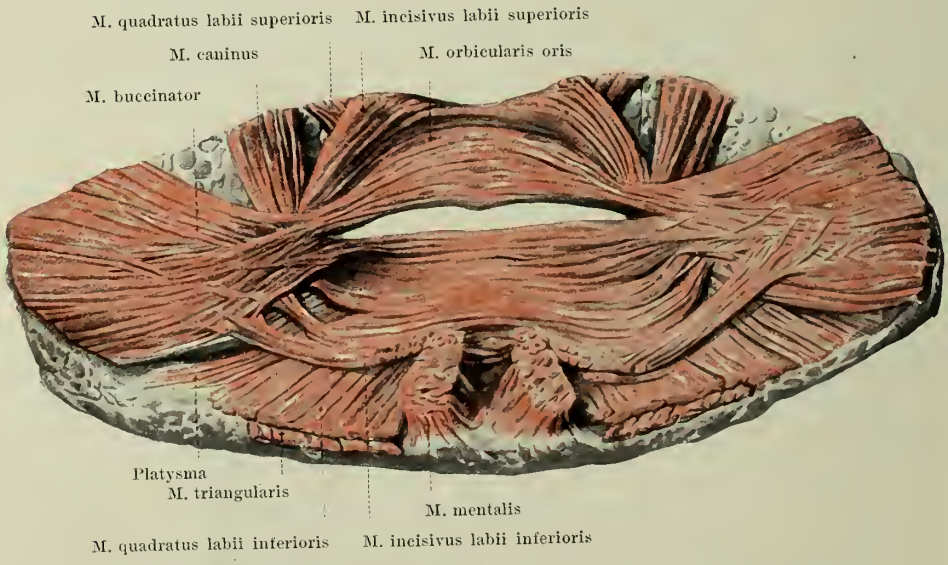

291. Muskeln der Mundgegend, von hinten.
(Die Umgebung der Mundspalte ist von der Knochenunterlage losgelöst und von der Rückseite her bis auf die Muskeln präpariert.)

M. corrugator (s. Figg. 228 u. 289). Form: platt, schmal. Lage: neben der Nasenwurzel. Ursprung: pars nasalis oss. frontalis. Ansatz: nach oben lateralwärts ziehend, in der Haut über der Mitte der Augenbraue. Wirkung: verursacht vertikale Falten seitlich über der Nasenwurzel. Innervation: n. facialis.

M. nasalis. Form: platt, dreieckig. Lage: lateral und nach unten vom Nasenflügel, teilweise bedeckt vom m. quadratus labii superioris. *Pars transversa.* Ursprung: jugum alveolare des oberen Eckzahnes, einige Fasern auch an der Haut der Nasenflügelfurche. Ansatz: auf dem Rücken der knorpeligen Nase sich verbreiternd mit dünner Sehne an den Muskel der anderen Seite. *Pars alaris.* Ursprung: jugum alveolare des oberen lateralen Schneidezahnes. Ansatz: lateraler und unterer Rand des Nasenflügels.
Wirkung: zieht Nasenflügel abwärts, verengert Nasenloch. Innervation: n. facialis.

M. depressor septi. Form: platt, viereckig. Lage: unterhalb der Nase, dicht medial vom vorigen. Ursprung: jugum alveolare des oberen lateralen Schneidezahnes. Ansatz: septum mobile nasi und hinterer Abschnitt des Nasenloches. Wirkung: zieht das septum mobile nasi abwärts, verengert die Nasenlöcher. Innervation: n. facialis.

M. risorius (s. Fig. 286). Form: platt, dreieckig; sehr wechselnd. Lage: lateral vom Mundwinkel, auf dem platysma. Ursprung: fascia parotideomasseterica. Ansatz: vereinigt sich am Mundwinkel oder etwas darunter mit dem m. triangularis. Wirkung: hilft den Mundwinkel lateralwärts ziehen, bringt das Grübchen hervor. Innervation: n. facialis.

M. zygomaticus (s. auch Fig. 286). Form: länglich plattzylindrisch. Lage: lateral und nach oben vom Mundwinkel, vom caput zygomaticum m. quadrati labii superioris durch die v. facialis anterior geschieden. Ursprung: facies malaris oss. zygomatici. Ansatz: Haut des Mundwinkels; ein Teil der Fasern geht in den m. orbicularis oris über. Wirkung: zieht den Mundwinkel lateralwärts und nach oben. Innervation: n. facialis.

M. caninus (s. auch Fig. 286). Form: platt, dreieckig. Lage: in der fossa canina, bedeckt vom m. quadratus labii superioris; kommt zwischen letzterem und dem m. zygomaticus an die Oberfläche. Ursprung: fossa canina. Ansatz: mit konvergierenden Fasern teilweise an die Haut des Mundwinkels; teilweise gehen die Fasern bogenförmig in die Unterlippe über. Wirkung: zieht den Mundwinkel aufwärts; die beiderseitigen gemeinsam heben die Unterlippe und helfen den Mund schließen. Innervation: n. facialis.

M. triangularis (s. auch Figg. 286 u. 297). Form: platt, dreieckig. Lage: unter dem Mundwinkel; bedeckt das foramen mentale. Ursprung: nahe über der basis mandibulae unter dem foramen mentale. Ansatz: mit konvergierenden Fasern zum Mundwinkel und größtenteils bogenförmig in die Oberlippe. Einzelne Bündel verbinden bisweilen die beiderseitigen Muskeln unter dem Kinn, auf dem platysma aufliegend, als **m. transversus menti** (s. Fig. 297). Wirkung: zieht den Mundwinkel abwärts; der rechte und linke ziehen gemeinsam die Oberlippe herunter und helfen den Mund schließen. Innervation: n. facialis.

M. quadratus labii inferioris (s. auch Figg. 286 u. 297). Form: platt, viereckig. Lage: unter dem lateralen Abschnitt der Mundspalte, größtenteils bedeckt vom m. triangularis. Ursprung: oberer Teil als direkte Fortsetzung des platysma, unterer Teil von der basis mandibulae. Ansatz: Haut der Unterlippe. Wirkung: zieht die Unterlippe nach außen und unten. Innervation: n. facialis.

M. incisivus labii superioris (s. auch Fig. 293). Form: platt, dreieckig, schmal. Lage: oberhalb des Mundwinkels, bedeckt vom m. quadratus labii superioris, am oberen Rande des m. orbicularis oris. Ursprung: jugum alveolare des oberen Eckzahnes. Ansatz: bogenförmig nach dem Mundwinkel zu, verflicht sich dort mit den übrigen Muskeln. Wirkung: zieht den Mundwinkel medianwärts und aufwärts. Innervation: n. facialis.

M. incisivus labii inferioris (s. auch Fig. 293). Form: platt, viereckig, schmal. Lage: unterhalb des Mundwinkels, bedeckt vom m. quadratus labii inferioris, am unteren Rande des m. orbicularis oris. Ursprung: jugum alveolare des unteren lateralen Schneidezahnes. Ansatz: legt sich an den unteren Rand des m. orbicularis oris an und verflicht sich mit ihm. Wirkung: zieht den Mundwinkel median- und abwärts. Innervation: n. facialis.

M. orbicularis oris, in den Lippen gelegene Muskelplatte, welche dadurch gebildet wird, daß die an den Mundwinkeln zur Mundspalte herantretenden Muskeln teilweise in die Ober- oder Unterlippe ausstrahlen. Die Fasern verlaufen in den Lippen größtenteils transversal, an den Mundwinkeln auch bogenförmig zwischen den beiden Lippen und befestigen sich teilweise an der äußeren Haut. So entsteht eine Art Ringmuskel. Wirkung: wenn allein kontrahiert, schließt er den Mund und spitzt ihn zu. Innervation: n. facialis.

M. mentalis. Form: dick, zylindrisch, kurz. Lage: am Kinn. Ursprung: jugum alveolare des unteren medialen Schneidezahnes. Ansatz: mit divergierenden Bündeln vor- und abwärts in der Haut des Kinnes. Wirkung: hebt die Haut des Kinnes und runzelt sie. Innervation: n. facialis.

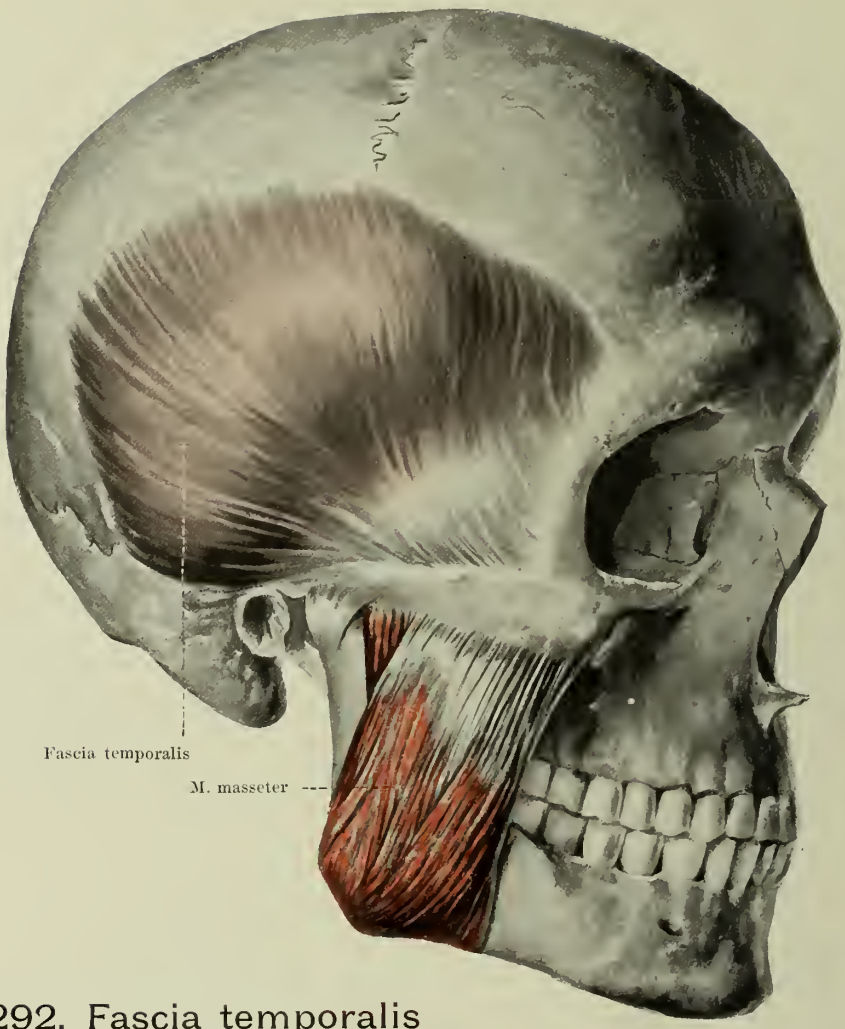

292. Fascia temporalis und m. masseter, von rechts.

Fascia parotideomasseterica (s. Fig. 286) überzieht die laterale (und mediale) Fläche der glandula parotis als derbere, den m. masseter als dünnere Haut und verliert sich medianwärts unter dem m. zygomaticus, platysma und m. risorius.

Fascia temporalis, sehr derb, bedeckt die fossa temporalis von außen, entspringt von der linea temporalis superior, teilt sich unten in zwei, meist durch Fett getrennte Blätter, ist im unteren Abschnitt vom m. temporalis durch ein Fettpolster geschieden und geht zur medialen und lateralen Fläche des arcus zygomaticus und os zygomaticum.

M. masseter. Form: platt, viereckig, dick. Lage: unmittelbar auf der lateralen Fläche des ramus mandibulae; hinten teilweise überlagert von der glandula parotis, vorn und unten bedeckt vom platysma. Besteht aus zwei Schichten, welche nur hinten deutlich voneinander geschieden sind; die äußere Schicht ist länger und breiter. Ursprung: äußere Schicht: vorderer und mittlerer Teil (Ursprungssehne zackig, weit abwärts reichend), innere Schicht: mittlerer und hinterer Teil des arcus zygomaticus. Ansatz: äußere Schicht (mehrfach gefiedert): schräg nach hinten unten zur lateralen Fläche des angulus mandibulae und dessen Umgebung; innere Schicht: abwärts und etwas nach vorwärts zur lateralen Fläche des ramus mandibulae. Wirkung: hebt den Unterkiefer. Innervation: n. massetericus (V. 3).

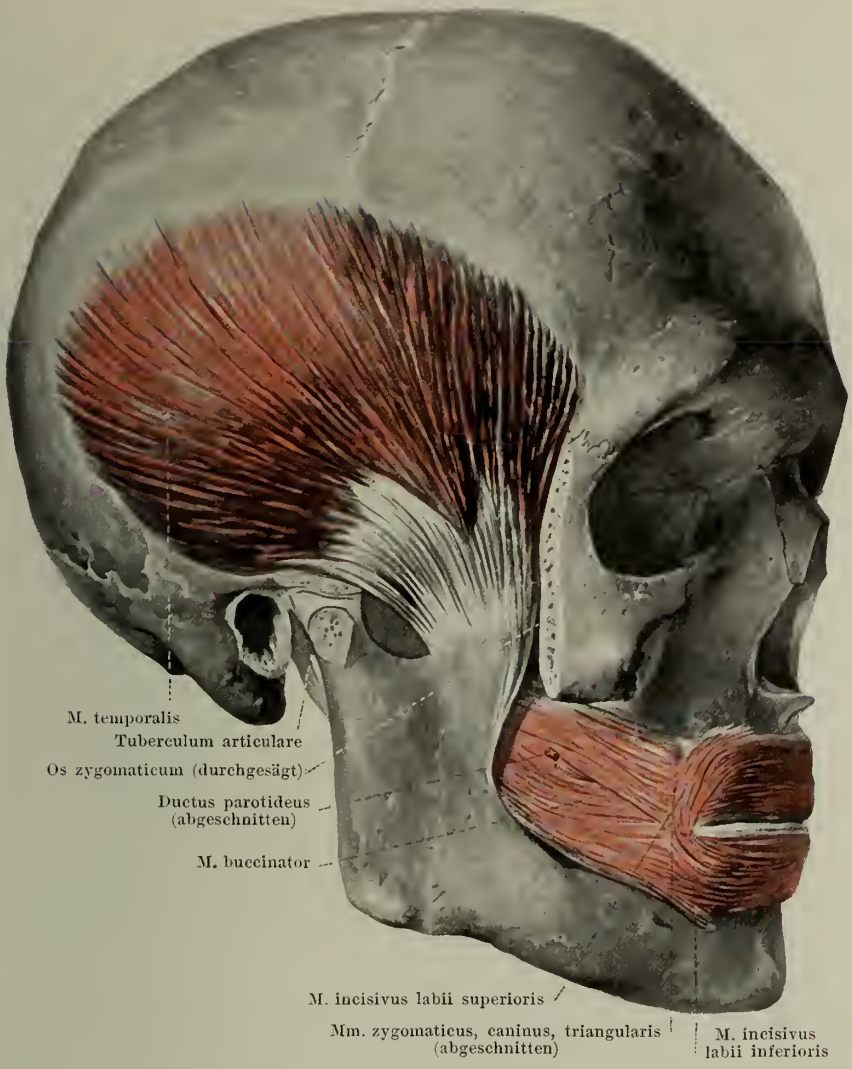

293. M. buccinator und m. temporalis, von rechts.

(Der arcus zygomaticus ist an seinen Ursprüngen abgesägt, das Unterkiefergelenk dabei eröffnet.)

M. temporalis. Form: platt, dreieckig, oben breit und dünn, unten schmal und dick. Lage: bedeckt von der fascia temporalis und vom arcus zygomaticus; füllt die fossa temporalis vollständig aus. Ursprung: linea temporalis inferior, mediale Wand der fossa temporalis, sowie mediale Fläche der fascia temporalis und (einige Fasern) des arcus zygomaticus. Ansatz: vordere Fasern verlaufen vertikal, hintere beinahe horizontal, dann stark gebogen; sämtliche Fasern konvergieren zum processus coronoideus mandibulae und steigen namentlich an seiner medialen Seite tief herab. Die Sehne reicht an der lateralen Fläche gezackt fast bis zur halben Höhe des Muskels. Wirkung: hebt den Unterkiefer, zieht ihn etwas nach hinten. Innervation: nn. temporales profundi (V. 3).

Fascia buccopharyngea, sehr dünn, überzieht die laterale Fläche des m. buccinator; sie verliert sich vorn am Mundwinkel, ist als derberer Strang zwischen dem hamulus pterygoideus und dem hinteren Ende der crista buccinatoria [mandibulae] ausgespannt als *raphe pterygomandibularis* (s. Fig. 294) und geht hinten auf die Außenfläche der Schlundmuskeln über.

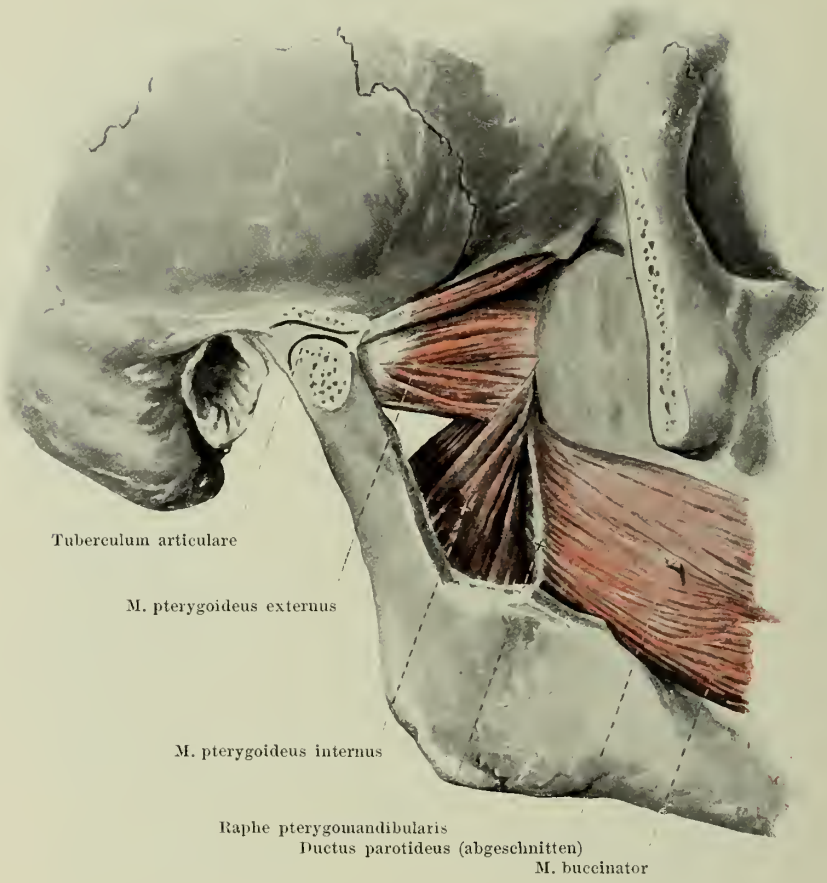

294. Mm. pterygoidei der rechten Seite, von außen.

(Der arcus zygomaticus ist wie in Fig. 293 entfernt; aus dem ramus mandibulae ist der processus coronoideus und ein anschließendes Stück herausgemeißelt.)

M. buccinator (s. auch Figg. 290, 291 u. 293). Form: platt, länglich-viereckig, dünn. Lage: unter sämtlichen anderen Mundmuskeln, wie eine quere, gebogene Binde dicht auf der Backen- und Lippenschleimhaut, entlang den Zahnreihen. Ursprung: raphe pterygomandibularis (s. S. 247), laterale Fläche des processus alveolaris maxillae und crista buccinatoria (bez. entsprechende Stelle) des Unterkieferbeines. Die Fasern laufen teilweise parallel, teilweise sich an den Mundwinkeln durchkreuzend in die Ober- und Unterlippe und gehen dort in die Fasern der anderen Seite über. In den Lippen bildet er die tiefste Schicht des m. orbicularis oris. Wirkung: zieht die Mundwinkel lateralwärts, schließt die Mundspalte, drückt die Lippen und Backen an die Zahnreihen. Innervation: n. facialis.

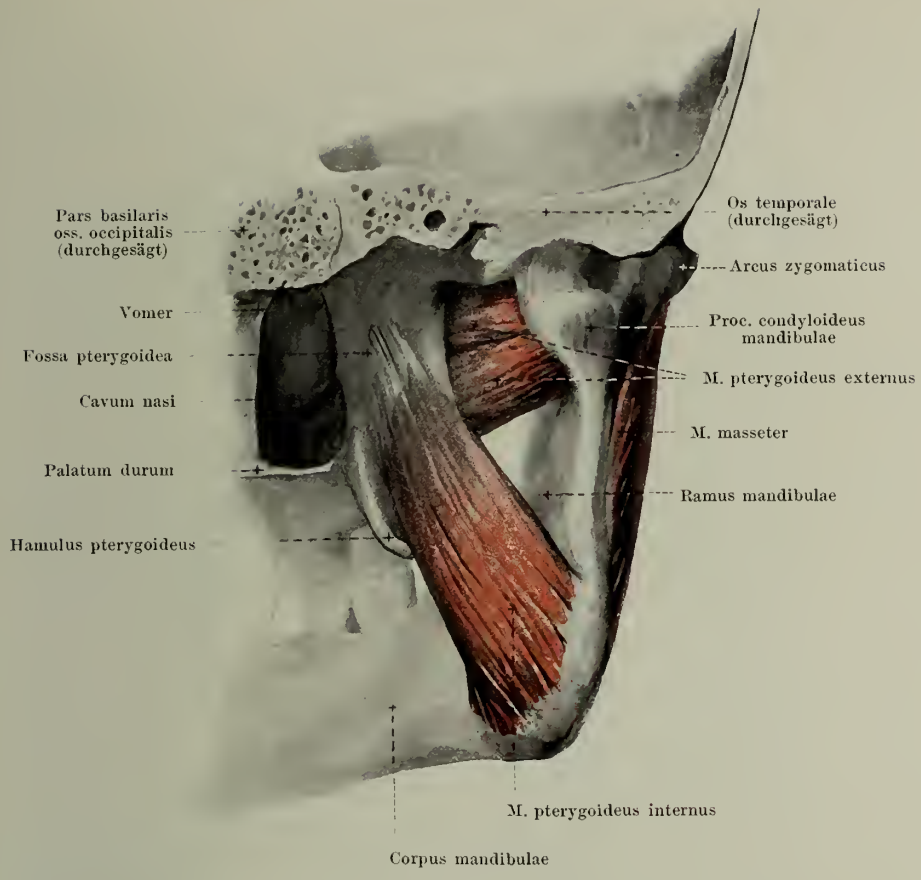

295. Rechte Kaumuskeln, von hinten und etwas medial.

(Die hintere Hälfte des Schädels ist entfernt.)

M. pterygoideus externus (s. auch Fig. 294). Form: dreieckig, dick, unterer Kopf gefiedert. Lage: in der fossa infratemporalis, lateral bedeckt vom m. temporalis, arcus zygomaticus und m. masseter. Ursprung: mit zwei Köpfen; oberer, kleiner Kopf: platt, von der crista infratemporalis und facies infratemporalis des großen Keilbeinflügels; unterer Kopf: rundlich, teils von der lateralen Fläche der lamina lateralis proc. pterygoidei und vom processus pyramidalis oss. palatini, teils von der facies infratemporalis maxillae. Ansatz: die Fasern laufen konvergierend nach hinten und lateralwärts zur fovea pterygoidea proc. condyloidei mandibulae, teilweise auch zur vorderen Fläche der capsula articularis und des discus articularis des Unterkiefergelenkes. Wirkung: zieht die mandibula nach vorn, den proc. condyloideus und discus articularis unter das tuberculum articulare; wenn er einseitig wirkt, zieht er ihn zugleich etwas nach der anderen Körperhälfte. Innervation: n. pterygoideus externus (V. 3).

M. pterygoideus internus (s. auch Fig. 294). Form: länglich-viereckig, dick. Lage: an der medialen Seite des Unterkiefers in ähnlicher Richtung wie der m. masseter; er ist lateral teilweise vom m. pterygoideus externus, m. temporalis, ramus mandibulae und m. masseter bedeckt. Ursprung: sehnig in der fossa pterygoidea, mit kleinem Teil auch (lateral vom m. pterygoideus externus) vom proc. pyramidalis oss. palatini und von der facies infratemporalis maxillae. Ansatz: mit parallelen Fasern nach unten, hinten und etwas lateralwärts zur medialen Fläche des angulus mandibulae und dessen Umgebung. Wirkung: hebt den Unterkiefer; wenn er einseitig wirkt, zieht er ihn zugleich etwas nach der anderen Körperhälfte. Innervation: n. pterygoideus internus (V. 3).

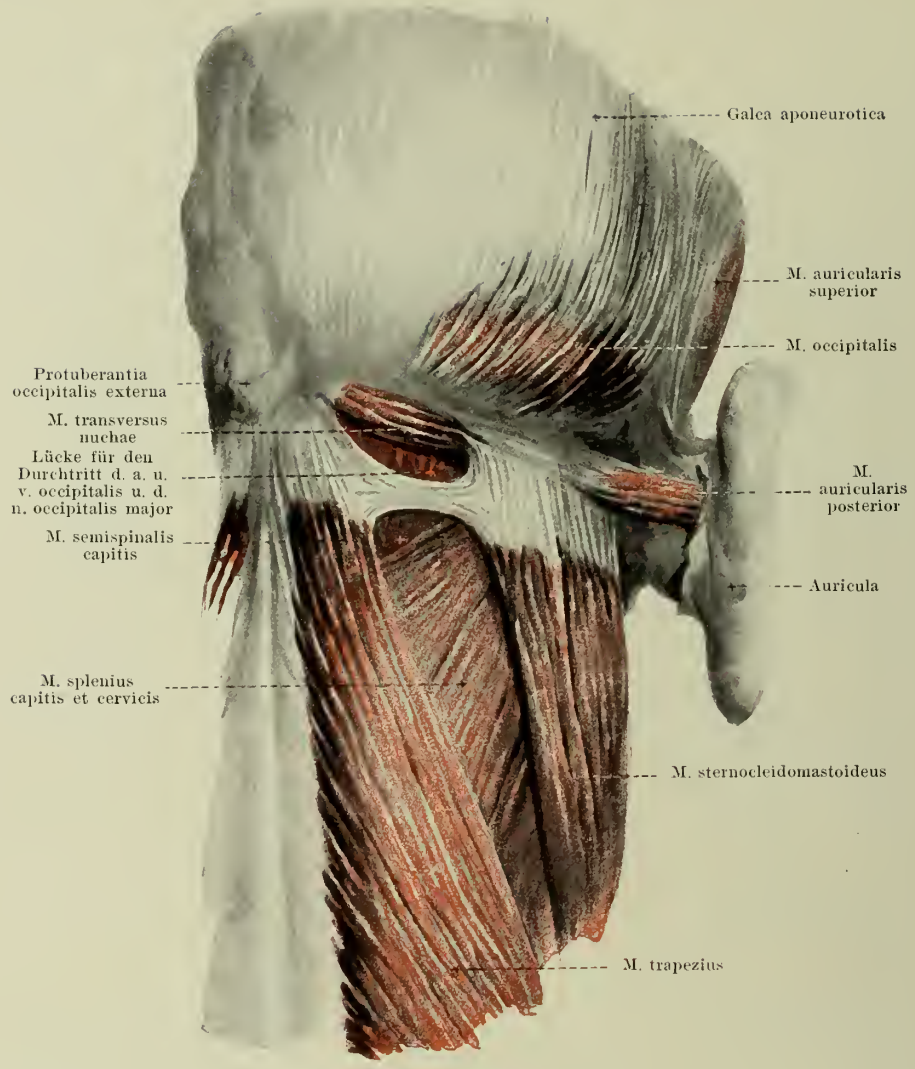

296. Rechte Kopf- und Nackenmuskeln, von hinten.

M. auricularis anterior (s. Figg. 286 u. 881). Form: platt, dreieckig. Lage: vor und über dem Ohr. Ursprung: galea aponeurotica. Ansatz: spina helicis auriculae. Wirkung: zieht die Ohrmuschel nach vorn und oben. Innervation: n. facialis.

M. auricularis superior (s. auch Figg. 286 u. 881). Form: platt, dreieckig. Lage: über dem Ohr. Ursprung: galea aponeurotica. Ansatz: schmal an eminentia fossae triangularis auriculae. Wirkung: zieht die Ohrmuschel nach oben. Innervation: n. facialis.

M. auricularis posterior (s. auch Fig. 881). Form: länglich-viereckig, einfach oder geteilt. Lage: hinter dem Ohr. Ursprung: pars mastoidea oss. temporalis, auf der Sehne des m. sternocleidomastoideus. Ansatz: parallelfaserig an eminentia conchae auriculae. Wirkung: zieht die Ohrmuschel nach hinten und oben. Innervation: n. auricularis posterior (VII).

M. transversus nuchae, inkonstant. Form: länglich-viereckig. Lage: oberflächlich auf linea nuchae superior, in derselben Schicht wie mm. trapezius und sternocleidomastoideus. Ursprung: protuberantia occipitalis externa. Ansatz: Sehne des m. sternocleidomastoideus. Innervation: n. auricularis posterior (VII).

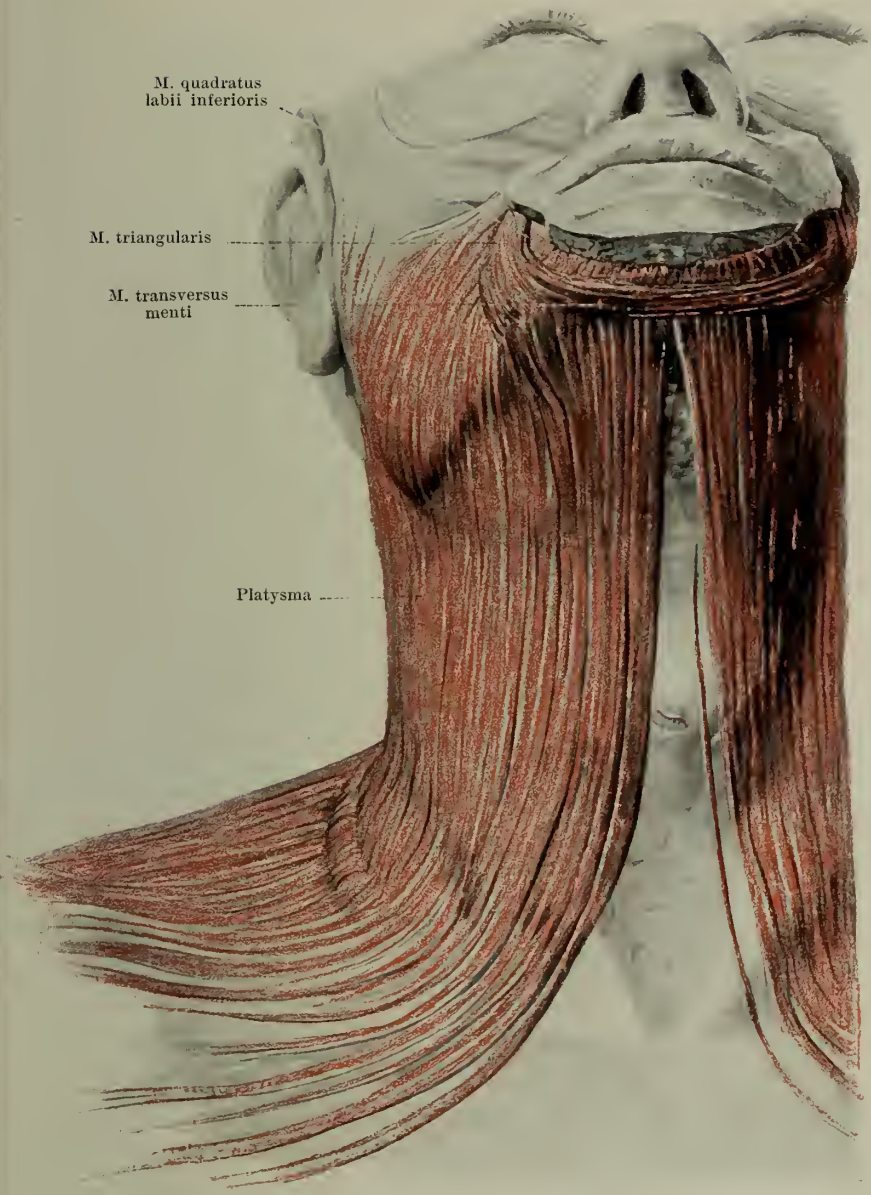

297. Rechtes platysma, von vorn.

Platysma (s. auch Figg. 286 u. 291). Form: länglich-viereckig, dünn, sehr groß. Lage: dicht unter der Haut in der Schlüsselbeingegend, am Hals und unteren Gesicht. Ursprung: fascia pectoralis in Brust- und Schultergegend. Ansatz: die Fasern laufen parallel nach oben und medianwärts; die hinteren strahlen auf der fascia parotideomasseterica aus, die vordereu gehen teils zum Mundwinkel, teils in den m. quadratus labii inferioris, teils an die basis mandibulae. Unterhalb des Kinnes häufig Kreuzung. Wirkung: hebt die Haut des Halses von der Unterlage ab, zieht den Mundwinkel lateralwärts und abwärts. Innervation: ramus colli n. facialis.

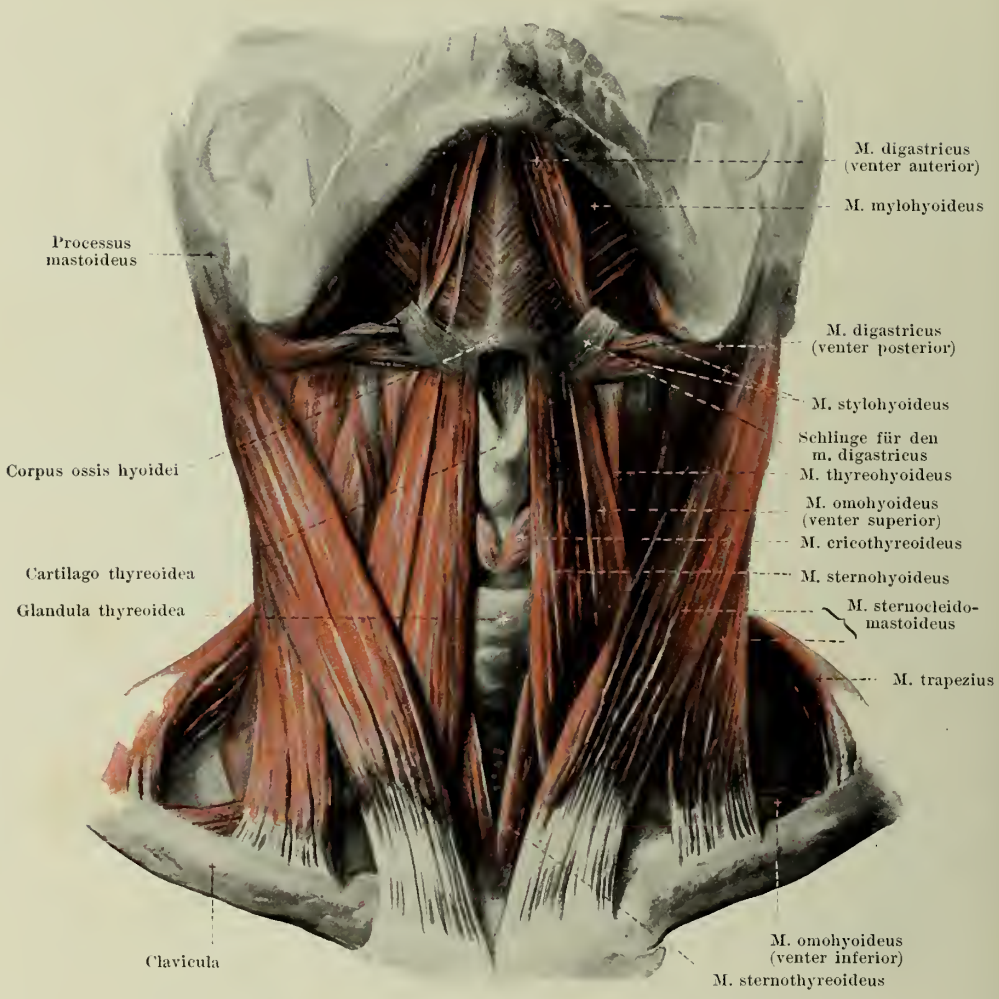

298. Halsmuskeln (2. Schicht), von vorn.

(Der Kopf ist rückwärts gebeugt, das platysma weggenommen.)

M. sternocleidomastoideus (s. auch Figg. 296 u. 299). Form: lang, platt-zylindrisch, stark. Lage: an der lateralen und vorderen Fläche des Halses, in der unteren Hälfte vom platysma bedeckt. Ursprung: zweiköpfig; medialer Kopf: mit längerer Sehne von der Vorderfläche des manubrium sterni, teilweise die articulatio sternoclavicularis bedeckend; lateraler Kopf: kurzsehnig von der oberen Fläche der extremitas sternalis claviculae. Zwischen beiden Köpfen bleibt häufig eine dreieckige, unten breitere Spalte, welche der fossa supraclavicularis minor (s. Fig. 281) entspricht. Ansatz: der laterale Kopf verläuft etwas steiler als der mediale und schiebt sich unter ihn; beide vereinigen sich ungefähr in der Mitte des Halses, gehen schräg nach oben, hinten, lateralwärts und befestigen sich mit kürzerer Sehne an der lateralen Fläche des processus mastoideus und an der linea nuchae superior. Wirkung: einseitig wirkend dreht er den Kopf nach der anderen Seite und wendet das Gesicht dabei aufwärts; zweiseitig wirkend zieht er den Kopf etwas nach hinten oder hebt, bei festgestelltem Kopf, das Schlüsselbein und Brustbein (und somit auch den Brustkorb). Innervation: n. accessorius und Ast des n. occipitalis minor (C_2).

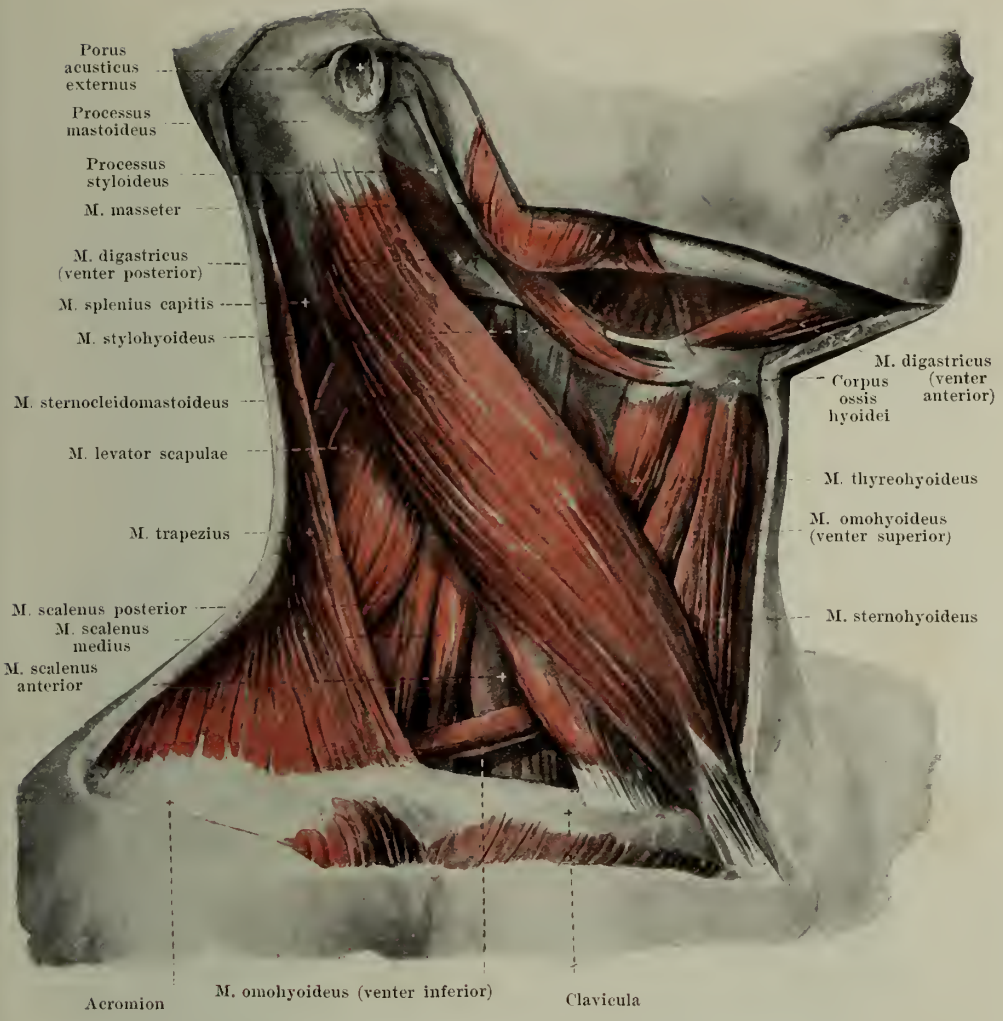

299. Halsmuskeln (2. Schicht), von der rechten Seite.

(Das platysma ist weggenommen.)

M. digastricus (s. auch Figg. 298 und 301). Form: zwei rundliche Bäuche, *venter posterior* und *venter anterior,* mit längerer Zwischensehne. Lage: unter, hinter und medial von der mandibula. Ursprung und Ansatz: Der *venter posterior* (gefiedert) entspringt in der incisura mastoidea oss. temporalis und geht nach vorn abwärts in eine Zwischensehne über, welche durch einen schlingenförmigen Streifen der fascia colli an das corpus oss. hyoidei geheftet ist; der *venter anterior* entspringt an dieser Zwischensehne, sowie meist auch am corpus oss. hyoidei und geht zur fossa digastrica mandibulae. Wirkung: wenn das Zungenbein festgestellt ist, zieht er den Unterkiefer herab; wenn der Unterkiefer festgestellt ist, zieht er das Zungenbein herauf. Innervation: *venter posterior:* r. digastricus n. facialis; *venter anterior:* n. mylohyoideus (V. 3).

M. stylohyoideus (s. auch Figg. 298, 300 und 301). Form: platt, länglich, dünn. Lage: hinter und unter der mandibula, dicht vor und über dem hinteren Bauch des m. digastricus. Ursprung: processus styloideus. Ansatz: nach vorn abwärts und medianwärts zum corpus oder cornu majus oss. hyoidei; umfaßt in der Nähe des Ansatzes den m. digastricus mit zwei Schenkeln, einem lateralen, stärkeren und einem medialen, schwächeren. Wirkung: zieht das Zungenbein nach hinten und aufwärts. Innervation: r. stylohyoideus n. facialis.

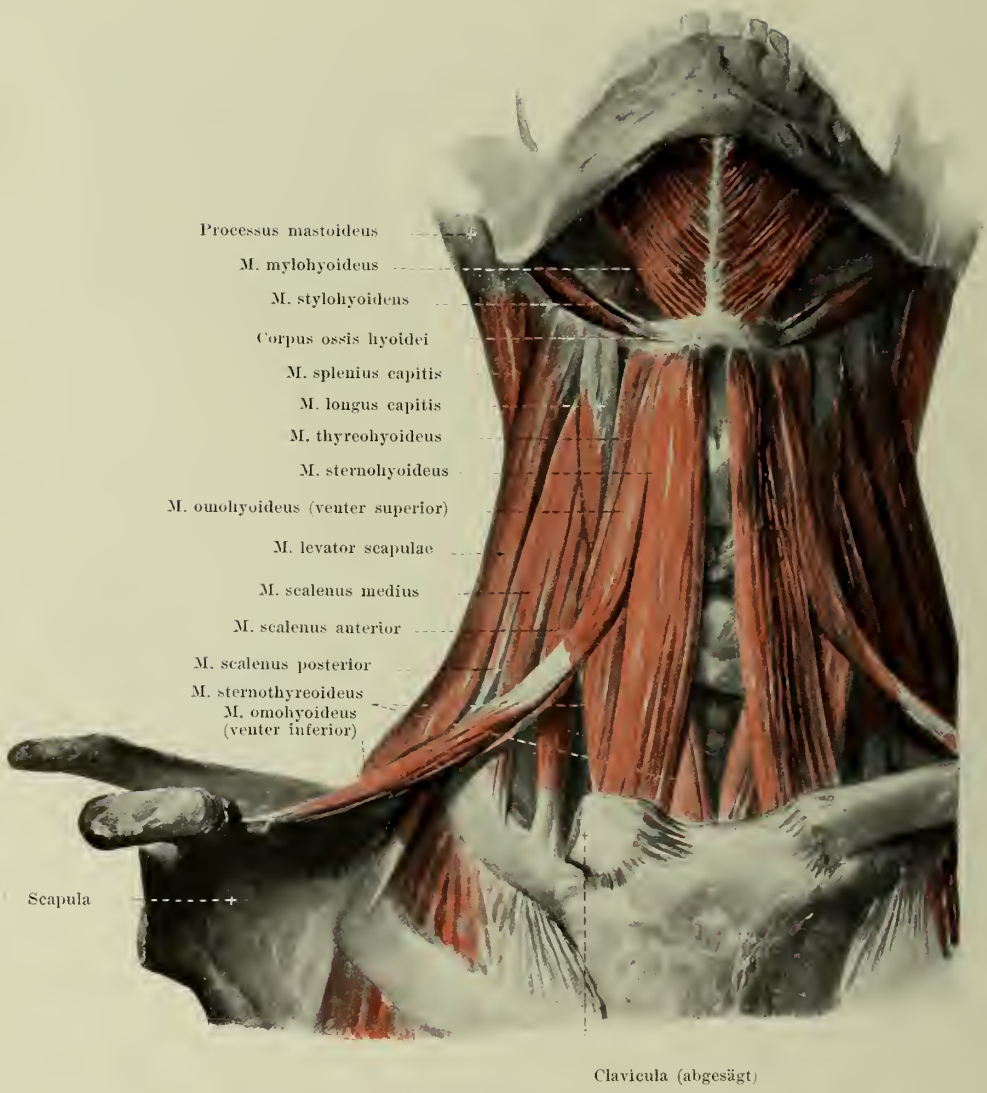

300. Halsmuskeln (3. Schicht), von vorn.

(Wie Fig. 298; außerdem sind noch die mm. sternocleidomastoidei, trapezii und digastrici weggenommen; die rechte clavicula ist nahe am Brustbein abgesägt und entfernt.)

M. omohyoideus (s. auch Figg. 298, 299 u. 301). Form: platt, schmal, lang; durch eine Zwischensehne in zwei Bäuche, *venter inferior* und *venter superior*, geteilt. Lage: an der lateralen und vorderen Fläche des Halses, hinten unten bedeckt von der clavicula und vom m. trapezius, in der Mitte vom m. sternocleidomastoideus. Die Zwischensehne ist in die fascia colli eingehüllt und mit der vorderen Wand der v. jugularis interna verbunden; der venter inferior ist durch straffes Bindegewebe an das Schlüsselbein befestigt. Ursprung: margo superior scapulae und lig. transversum scapulae superius, auf den proc. coracoideus übergreifend. Ansatz: läuft vor den mm. scaleni nach vorn aufwärts zur Zwischensehne und von da abgebogen aufwärts zum corpus oss. hyoidei, wo er lateral vom m. sternohyoideus und vor dem m. thyreohyoideus liegt. Wirkung: zieht das Zungenbein abwärts, spannt die fascia colli. Innervation: r. descendens n. hypoglossi (C_1, C_2, C_3).

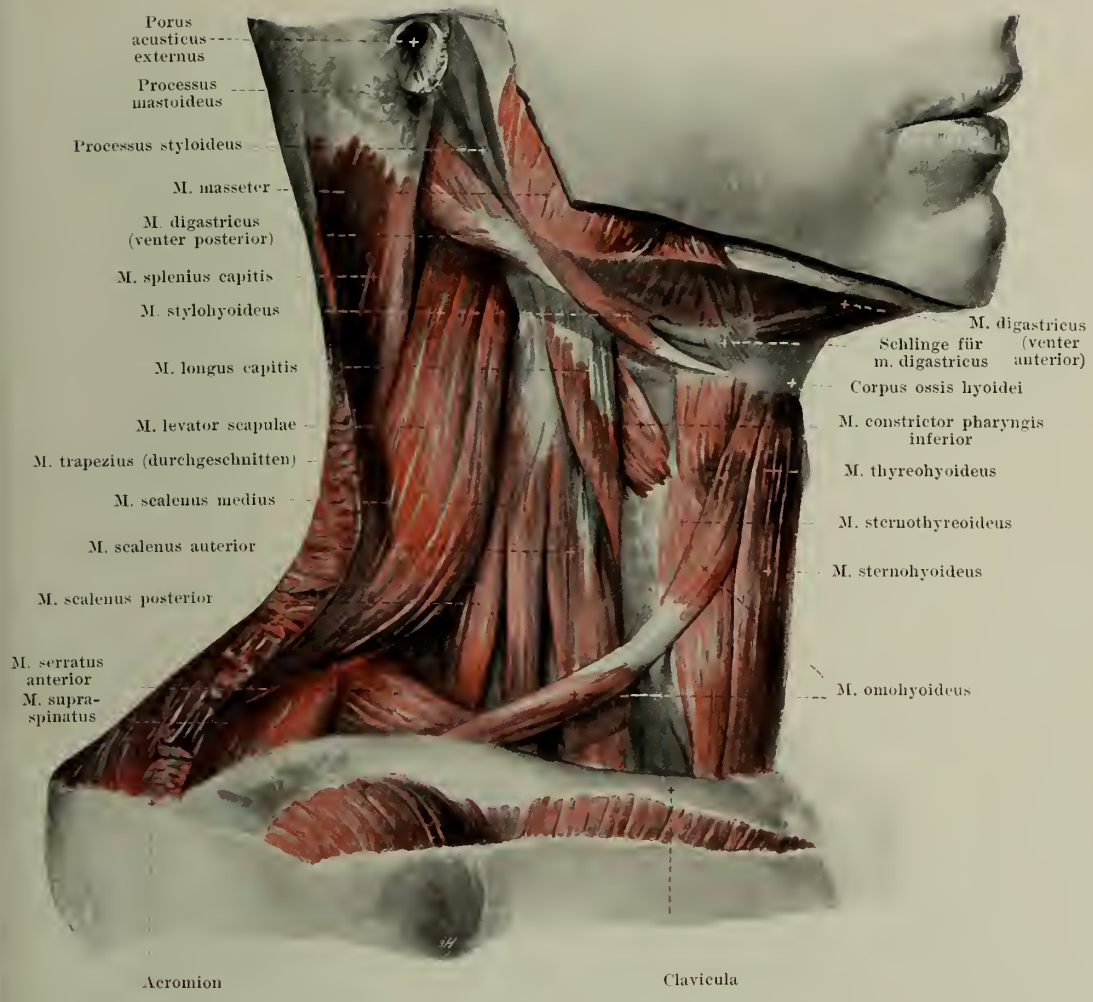

301. Halsmuskeln (3. Schicht), von der rechten Seite.

(Das platysma, der m. sternocleidomastoideus und der vordere Teil des m. trapezius sind weggenommen.)

M. sternohyoideus (s. auch Figg. 298—300). Form: platt, länglich-viereckig, dünn: besitzt nicht weit vom Ursprung manchmal eine inscriptio tendinea. Lage: an der Vorderfläche des Halses, vor dem Kehlkopf, der Luftröhre und der glandula thyreoidea, unmittelbar auf den mm. sternothyreoideus und thyreohyoideus, bedeckt oben vom platysma, unten vom m. sternocleidomastoideus; die beiderseitigen Muskeln kommen sich etwas oberhalb des Ursprunges in der Medianebene sehr nahe und berühren sich mitunter. Ursprung: hintere Fläche des manubrium sterni, der articulatio sternoclavicularis und der clavicula (s. Fig. 313). Ansatz: die Fasern laufen parallel nach oben, anfangs zugleich etwas medianwärts, und gehen an das corpus oss. hyoidei *(bursa m. sternohyoidei,* s. S. 257). Wirkung: zieht das Zungenbein abwärts. Innervation: r. descendens n. hypoglossi (C_1, C_2, C_3).

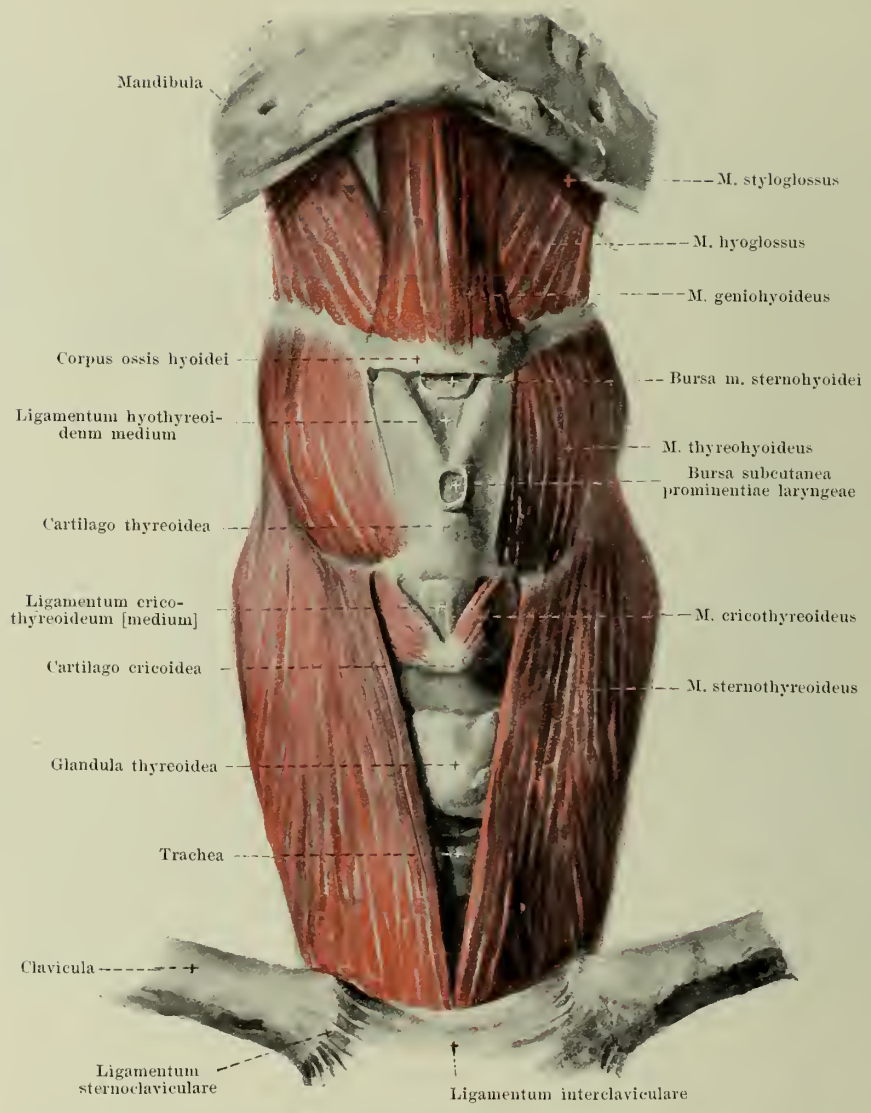

302. Zungenbeinmuskeln (tiefe Schicht), von vorn.

(Die mm. sternohyoidei, omohyoidei, digastrici und mylohyoidei sind weggenommen.)

M. sternothyreoideus (s. auch Figg. 298, 300 u. 301). Form: platt, länglich-viereckig, sehr dünn; besitzt häufig eine inscriptio tendinea. Lage: an Vorderfläche des Halses, dicht auf glandula thyreoidea, bedeckt von mm. omohyoideus und sternohyoideus. Ursprung: hintere Fläche des manubrium sterni und ersten Rippenknorpels (s. Fig. 313). Ansatz: auf- und zugleich etwas lateralwärts zur lamina cartilaginis thyreoideae (linea obliqua); einzelne Fasern gehen unmittelbar in die mm. thyreohyoideus und thyreopharyngeus über. Wirkung: zieht die cartilago thyreoidea abwärts. Innervation: r. descendens n. hypoglossi (C_1, C_2, C_3 [C_4]).

M. thyreohyoideus (s. auch Figg. 298—301). Form: platt, viereckig, sehr dünn. Lage: an Vorderfläche des Halses, dicht auf cartilago thyreoidea, bedeckt von mm. omohyoideus und sternohyoideus. Ursprung: lamina cartilaginis thyreoideae (linea obliqua) (s. auch oben). Ansatz: corpus und cornu majus oss. hyoidei *(bursa m. thyreohyoidei,* s. S. 257). Wirkung: nähert Zungenbein und cartilago thyreoidea einander. Innervation: r. thyreohyoideus n. hypoglossi (C_1 [C_2]).

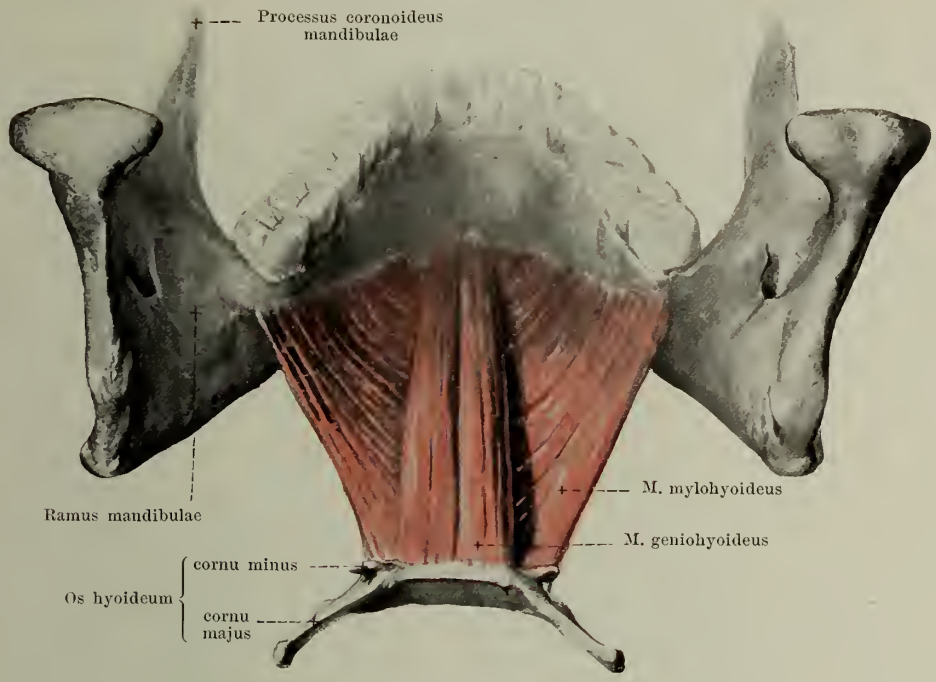

303. Muskeln des Bodens der Mundhöhle,

von hinten und oben.

(Die Zungenmuskulatur ist vollständig entfernt.)

M. mylohyoideus (s. auch Figg. 298, 300 u. 517). Form: platt, dreieckig, breit; der rechte und linke bilden zusammen eine oben ausgehöhlte Mulde. Lage: rechter und linker füllen gemeinsam den Raum zwischen Unterkiefer und Zungenbein aus und bilden so den Boden der Mundhöhle; unmittelbar an der unteren Fläche liegt jederseits der vordere Bauch des m. digastricus. Ursprung: linea mylohyoidea mandibulae. Ansatz: die Fasern laufen parallel nach hinten, unten und medianwärts und befestigen sich größtenteils an einer median gelegenen bindegewebigen Raphe; die hinteren Fasern gehen zur vorderen Fläche des corpus oss. hyoidei. Wirkung: wenn das Zungenbein festgestellt ist, zieht er den Unterkiefer herab; wenn der Unterkiefer festgestellt ist, zieht er das Zungenbein vorwärts und aufwärts. Innervation: n. mylohyoideus (V. 3).

M. geniohyoideus (s. auch Figg. 302, 517 u. 531). Form: platt-zylindrisch, länglich. Lage: auf der oberen (Mundhöhlen-)Seite des m. mylohyoideus, von unten her vollständig von ihm verdeckt; beide mm. geniohyoidei stoßen in der Medianebene unmittelbar aneinander. Ursprung: kurzsehnig an der spina mentalis mandibulae. Ansatz: die Fasern ziehen, wenig divergierend, zur vorderen Fläche des corpus oss. hyoidei. Wirkung: wenn das Zungenbein festgestellt ist, zieht er den Unterkiefer herab; wenn der Unterkiefer festgestellt ist, zieht er das Zungenbein vorwärts und aufwärts. Innervation: C_1, C_2 und mit sehr großer Wahrscheinlichkeit auch n. hypoglossus.

Bursa [mucosa] subcutanea prominentiae laryngeae (s. Fig. 302), oft fehlend, meist nur bei Männern und nur bei älteren Individuen, unpaar, liegt in dem subcutanen Gewebe vor dem oberen Teil des Schildknorpels.

Bursa m. sternohyoidei (s. Fig. 302), fast konstant, ist beim Manne stärker ausgebildet als beim Weibe und liegt unpaar median oder paarig neben der Medianebene auf dem lig. hyothyreoideum medium, zwischen diesem einerseits, dem m. sternohyoideus und der fascia colli anderseits; sie reicht aufwärts hinter das Zungenbein.

Bursa m. thyreohyoidei (nicht gezeichnet), häufiger als vorige, unter dem cornu majus oss. hyoidei, auf membrana hyothyreoidea, zwischen ihr und oberem Ende des m. thyreohyoideus.

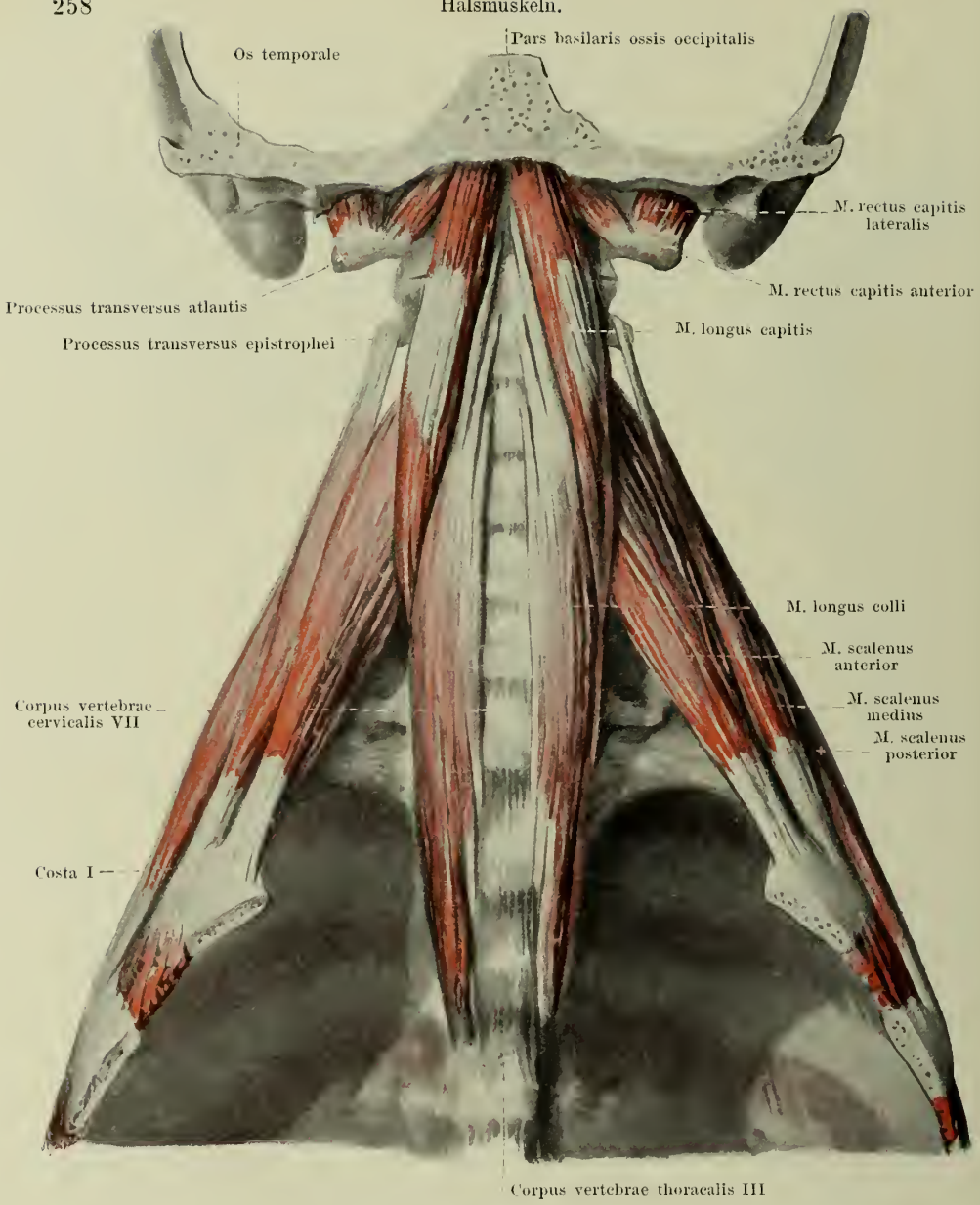

304. Tiefe Halsmuskeln, von vorn.

(Das Brustbein und die vorderen Enden der Rippen mit ihren Muskeln sind entfernt.)

M. rectus capitis lateralis. Form: platt, kurz. Lage: lateral von articulatio atlantooccipitalis. Ursprung: proc. transversus atlantis. Ansatz: untere Fläche des proc. jugularis oss. occipitalis. Wirkung: neigt Kopf seitwärts. Innervation: direkter Ast des plexus cervicalis (C_1).

M. rectus capitis anterior. Form: platt, kurz. Lage: vor articulatio atlantooccipitalis. Ursprung: massa lateralis und proc. transversus atlantis. Ansatz: pars basilaris oss. occipitalis. Wirkung: beugt Kopf nach vorn. Innervation: direkter Ast des plexus cervicalis (C_1, C_2).

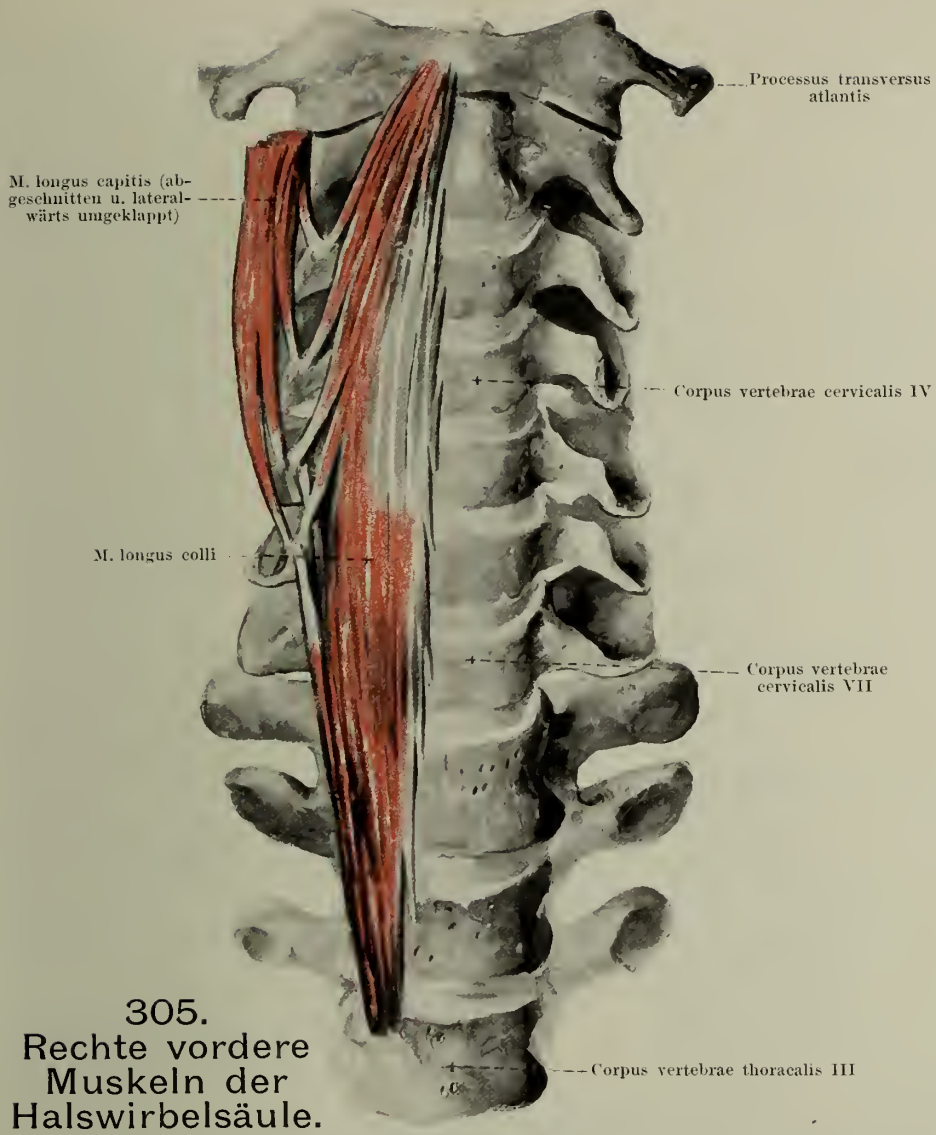

305. Rechte vordere Muskeln der Halswirbelsäule.

M. longus capitis (s. auch Figg. 300, 301 u. 304). Form: platt, länglich-dreieckig. Lage: dicht vor dem oberen Ende der Halswirbelsäule und vor der membrana atlantooccipitalis anterior. Ursprung: tubercula anteriora der procc. transversi des 3.—6. Halswirbels. Ansatz: aufwärts und medianwärts an die pars basilaris oss. occipitalis. Wirkung: beugt den Kopf nach vorn, neigt die Halswirbelsäule seitlich. Innervation: direkter Ast des plexus cervicalis (C_1, C_2, C_3).

M. longus colli (s. auch Fig. 304). Form: platt, länglich-dreieckig, in der Mitte am breitesten. Lage: dicht auf der vorderen Fläche der Halswirbelsäule, in der Rinne zwischen den Körpern und Querfortsätzen; oben teilweise bedeckt vom m. longus capitis. Zwei Abschnitte. Unterer, medialer Abschnitt: von den Körpern der 3 oberen Brust- und 3 unteren Halswirbel an die Körper des 5.—2. Halswirbels und an die tubercula anteriora der procc. transversi des 6. und 5. Halswirbels; oberer, lateraler Abschnitt: von den tubercula anteriora der procc. transversi des 6.—3. Halswirbels an das tuberculum anterius atlantis. Wirkung: beugt die Halswirbelsäule vorwärts und lateralwärts. Innervation: direkte Äste der plexus cervicalis und brachialis (C_2, C_3, C_4, C_5, C_6).

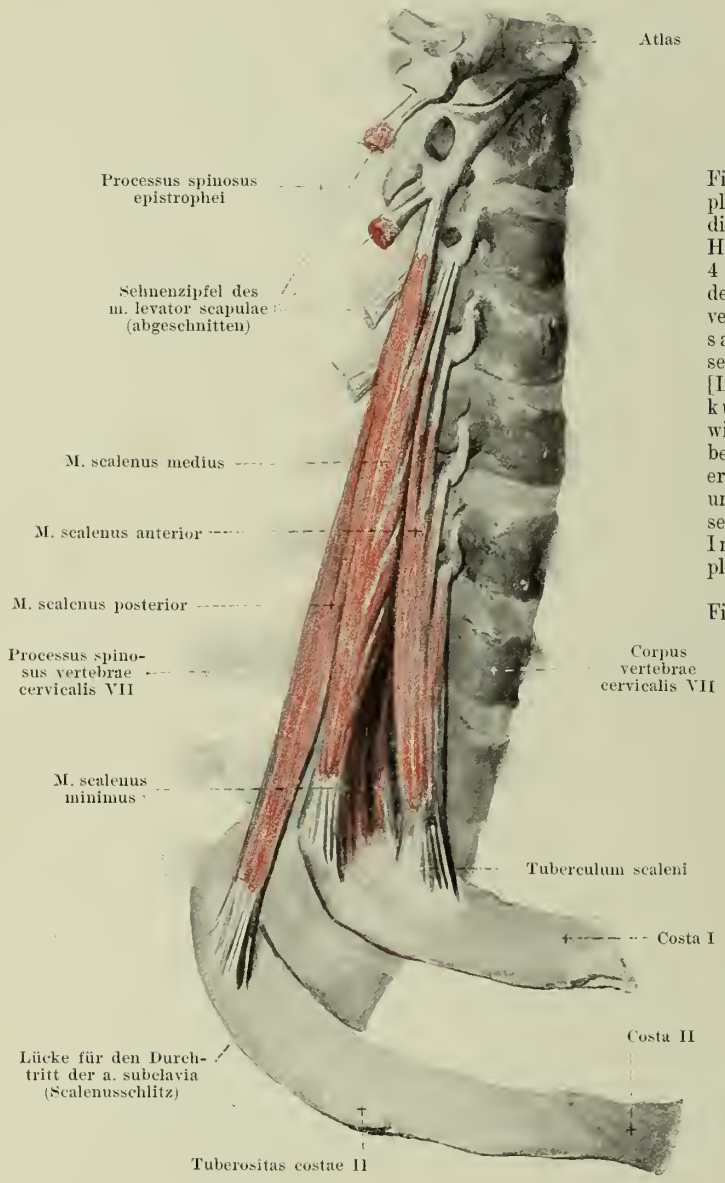

306. Rechte mm. scaleni,

von der rechten Seite.

M. scalenus anterior (s. auch Figg. 299—301 u. 304). Form: platt, länglich-viereckig. Lage: dicht neben dem unteren Teil der Halswirbelsäule. Ursprung: mit 4 sehnigen Zipfeln von den vorderen Höckern der procc. transversi des 3.—6. Halswirbels. Ansatz: nach abwärts und vorn kurzsehnig zum tuberculum scaleni [Lisfranci] der 1. Rippe. Wirkung: bei festgestellter Halswirbelsäule hebt er die 1. Rippe; bei festgestellter 1. Rippe beugt er die Halswirbelsäule nach vorn und lateralwärts, mit dem anderseitigen gemeinsam nur nach vorn. Innervation: direkte Äste des plexus brachialis ([C_4] C_5, C_6, C_7).

M. scalenus medius (s. auch Figg. 299—301 u. 304). Form: platt, länglich-dreieckig. Lage: dicht neben dem unteren Teil der Halswirbelsäule, hinter m. scalenus anterior, an der 1. Rippe durch dreieckigen Spalt *(Scalenusschlitz)* von ihm getrennt. Ursprung: mit 6 (7) Zipfeln nahe den vorderen Höckern der procc. transversi der 6 (7) unteren Halswirbel. Ansatz: nach unten und lateralwärts zur lateralen Fläche der 1. Rippe (hinter dem sulcus subclaviae). Wirkung: bei festgestellter Halswirbelsäule hebt er die 1. Rippe; bei festgestellter 1. Rippe beugt er die Halswirbelsäule lateralwärts. Innervation: direkte Äste der plexus cervicalis und brachialis ([C_4] C_5, C_6, C_7, C_8).

M. scalenus posterior (s. auch Figg. 299—301 u. 304). Form: platt, länglich-viereckig. Lage: neben dem unteren Teil der Halswirbelsäule, vorn an m. scalenus medius, hinten an m. iliocostalis cervicis, lateral an m. levator scapulae grenzend; gewöhnlich mit m. scalenus medius verwachsen. Ursprung: mit 2—3 Zipfeln von den hinteren Höckern der procc. transversi der 2—3 unteren Halswirbel. Ansatz: nach unten und lateralwärts zur lateralen Fläche der 2. Rippe. Wirkung: ähnlich wie voriger, hebt die 2. Rippe. Innervation: direkte Äste des plexus brachialis (C_7 oder C_8).

M. scalenus minimus (inkonstant). Form: platt-rundlich, schmal. Lage: in dem Spalt zwischen m. scalenus anterior und medius, trennt den plexus brachialis von der a. subclavia. Ursprung: mit 1—2 Zipfeln von den procc. transversi des 6. oder des 6. und 7. Halswirbels. Ansatz: nach unten und vorn zur lateralen Fläche der 1. Rippe und zur Pleurakuppel. Wirkung: spannt die Pleurakuppel. Innervation: direkte Äste des plexus brachialis (C_8).

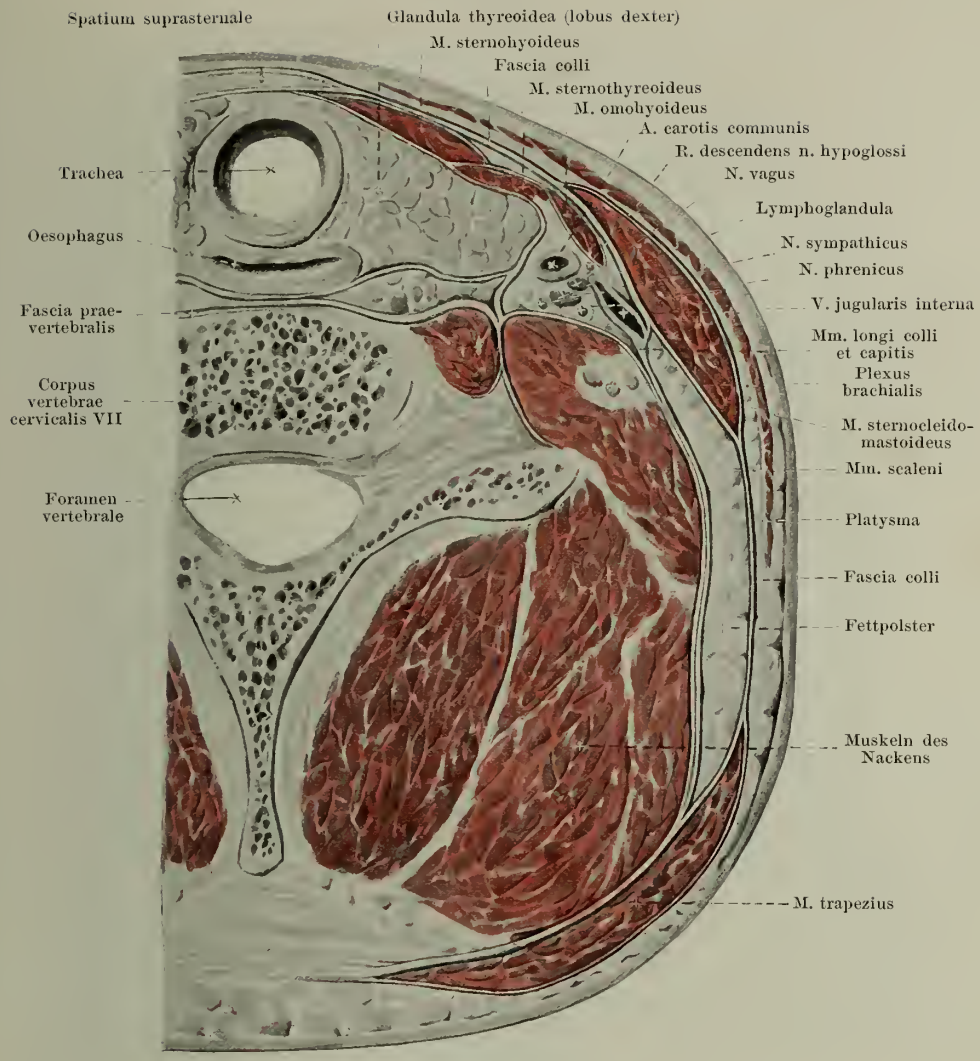

307. Querschnitt des Halses durch die obersten Trachealknorpel, von oben gesehen (nach Fr. Merkel).

Fascia praevertebralis ist eine dünne, aber feste Haut, welche die vordere Fläche der Halswirbel und die tiefen Halsmuskeln überzieht, teilweise mit diesen in den Brustkorb herabsteigt, teilweise auch auf die äußere Fläche der mm. scaleni und des Brustkorbes gelangt; sie bedeckt unmittelbar sämtliche auf Fig. 304 dargestellte Halsmuskeln.

Fascia colli erstreckt sich als kräftige Membran vor Kehlkopf, Kehlkopfmuskeln und Luftröhre vom Zungenbein zum Brustbein und Schlüsselbein. Am Brustbein befestigt sie sich mit zwei Blättern, welche das fetthaltige *spatium suprasternale* einschließen. Seitlich zieht sie oben vor dem m. omohyoideus vorbei bis zur vorderen Fläche des Gefäßbündels und verliert sich dort; Zwischensehne und venter inferior des m. omohyoideus hüllt sie ein. Rückwärts geht sie verdünnt unter dem m. sternocleidomastoideus auf das Fettpolster über, welches das seitliche Halsdreieck ausfüllen hilft, und unter dem m. trapezius zum lig. nuchae; die Außenfläche der mm. sternocleidomastoideus und trapezius ist nur von zarter Muskelfascie überzogen.

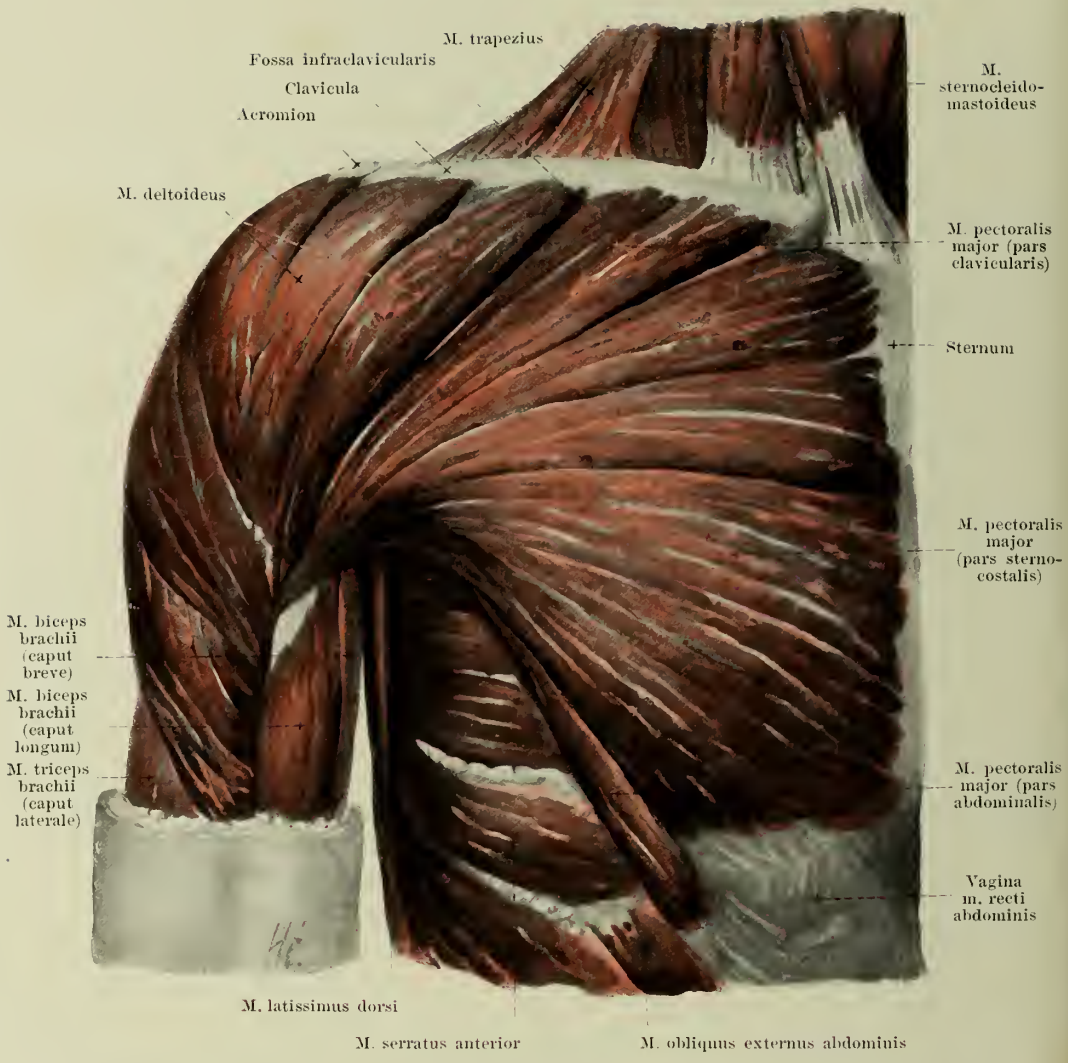

308. Rechte Brustmuskeln, von vorn.

(Das platysma ist weggenommen.)

M. pectoralis major (s. auch Figg. 309, 316, 317 u. 343). Form: platt, viereckig, breit, dick. Lage: auf jeder Seite von der Medianebene an der vorderen Fläche des Brustkorbes und der Achselhöhle, oben teilweise bedeckt vom platysma. Ursprung: mediale Hälfte bis zwei Drittel des Schlüsselbeines *(pars clavicularis)*, vordere Fläche des Brustbeines und des ersten bis sechsten Rippenknorpels *(pars sternocostalis)* und vorderes Blatt der vagina m. recti abdominis *(pars abdominalis)*. Ansatz: s. S. 263.

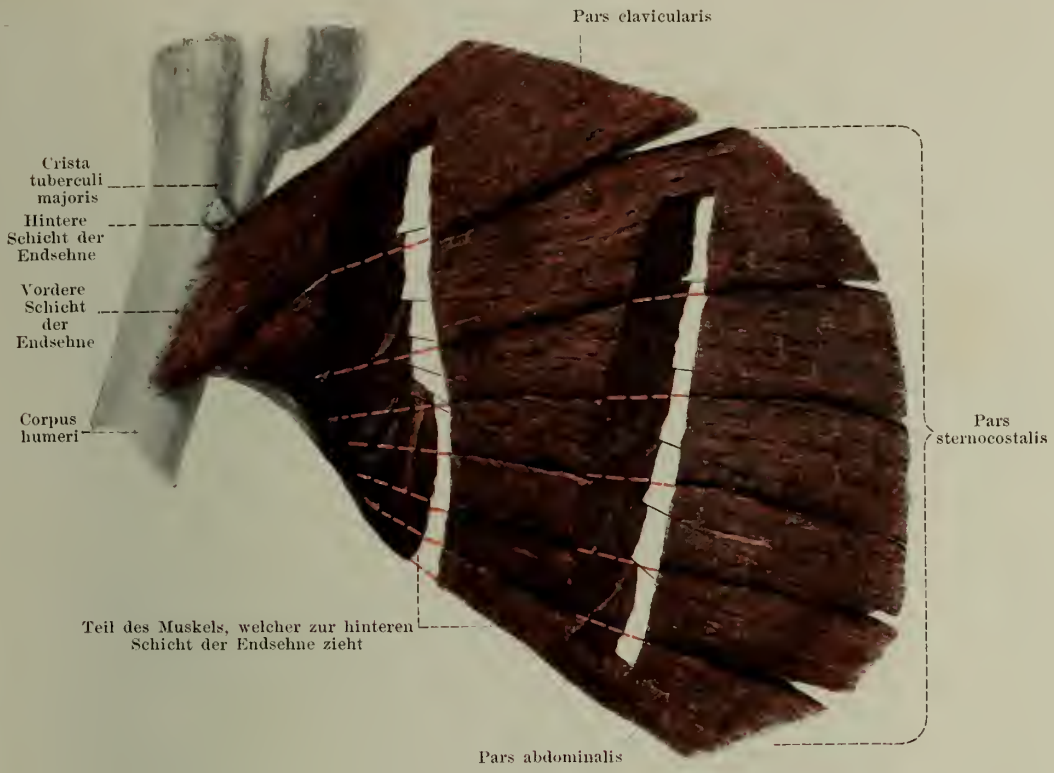

309. Rechter m. pectoralis major,

von vorn, halbschematisch.

(Aus dem Muskel sind zwei Streifen herausgeschnitten. Die punktierten schwarzen Linien geben den Verlauf der oberen, hinteren Ränder der Muskelbündel, die punktierten roten Linien denjenigen der unteren, vorderen Ränder an.)

M. pectoralis major (Fortsetzung). Ansatz: Die Fasern laufen lateralwärts zur crista tuberculi majoris des Oberarmbeines und heften sich dort sehnig an. Die pars clavicularis geht mit parallelen Fasern zum vorderen Teil der Endsehne. Die pars sternocostalis konvergiert größtenteils nach einer im unteren hinteren Abschnitte der Ansatzsehne vorhandenen dicken sehnigen Platte und läßt sich in mehrere große Abteilungen zerlegen, welche sich nach dem Oberarmbein zu fächerförmig hintereinander schieben. Der unterste Teil der pars sternocostalis und die pars abdominalis ziehen leicht gedreht, ohne ihre Richtung wesentlich zu ändern, nach einer an der dorsalen Fläche der Ansatzsehne gelegenen Sehnenplatte, welche mit der anderen Sehnenmasse durch lockeres Gewebe verbunden ist, und welche über deren proximalen Rand hinaufsteigen kann. Die Ansatzsehne besteht somit aus zwei Schichten, einer vorderen, dicken (von der pars clavicularis und der Hauptmasse der pars sternocostalis gebildeten) und einer hinteren, dünnen (vom unteren Teil der pars sternocostalis und von der pars abdominalis herkommenden), welche unten zusammenhängen, von oben her aber getrennt werden können (s. Fig. 310). Die Ansatzsehne hängt unten mit derjenigen des m. deltoideus zusammen. Ihre hintere Schicht spaltet sich häufig vor ihrer Anheftung und umhüllt dabei die Sehne des caput longum m. bicipitis; außerdem kleidet sie die Rinne zwischen den cristae tuberculi majoris und tuberculi minoris aus und hängt dort mit den Sehnenfasern des m. latissimus dorsi zusammen. Zwischen der hinteren Fläche der Endsehne und der vorderen Fläche des caput longum m. bicipitis brachii liegt häufig ein länglicher Schleimbeutel, **bursa m. pectoralis majoris** (s. Fig. 346). Wirkung: zieht den Oberarm medianwärts und nach vorn, rollt ihn nach innen. Innervation: nn. thoracales anteriores (C_5, C_6, C_7, C_8, Th_1).

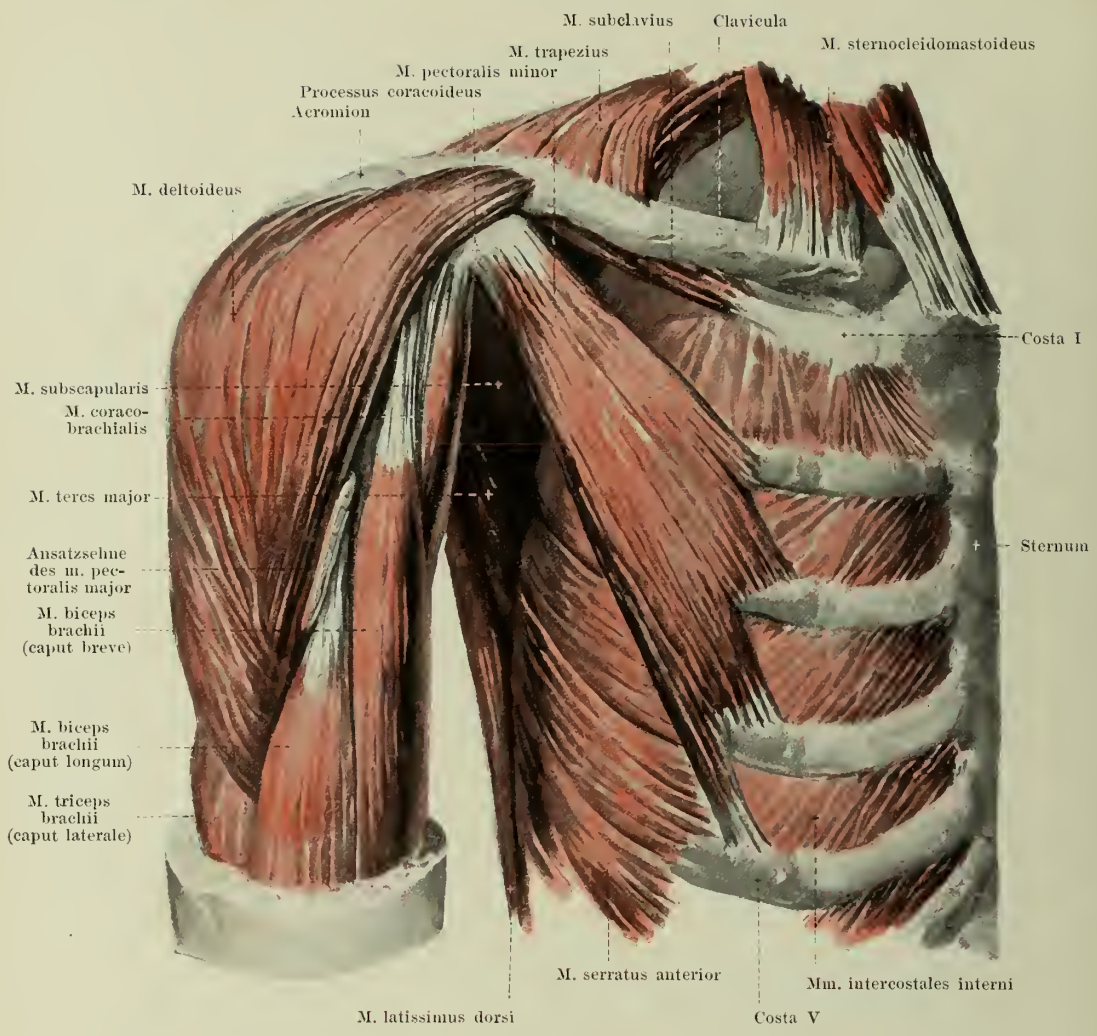

310. Rechte Brustmuskeln (2. Schicht), von vorn.

(Das platysma und der m. pectoralis major sind weggenommen.)

M. pectoralis minor. Form: platt, länglich-dreieckig. Lage: an vorderer Fläche des Brustkorbes und der Achselhöhle, bedeckt vom m. pectoralis major. Ursprung: mit 4 oder 3 Zacken von der Vorderfläche des vorderen Endes des 2. oder 3.—5. Rippenknochens. Ansatz: Fasern konvergieren nach oben lateralwärts zum proc. coracoideus scapulae; dort kurze Sehne. Wirkung: zieht den angulus lateralis scapulae nach unten und vorn; wenn das Schulterblatt festgestellt ist, hebt er die Rippen, an welchen er befestigt ist. Innervation: nn. thoracales anteriores (C_7, C_8).

M. subclavius. Form: platt-zylindrisch, schmal, kurz. Lage: verborgen zwischen dem Schlüsselbein und der 1. Rippe, bedeckt vom platysma, clavicula und m. pectoralis major. Ursprung: mit starker Sehne von der vorderen Fläche der 1. Rippe und des 1. Rippenknorpels, dicht lateral vom lig. costoclaviculare. Ansatz: schräg lateralwärts und nach oben zur unteren Fläche der clavicula. Wirkung: zieht das Schlüsselbein nach abwärts und vorwärts. Innervation: n. subclavius (C_5 [C_6]).

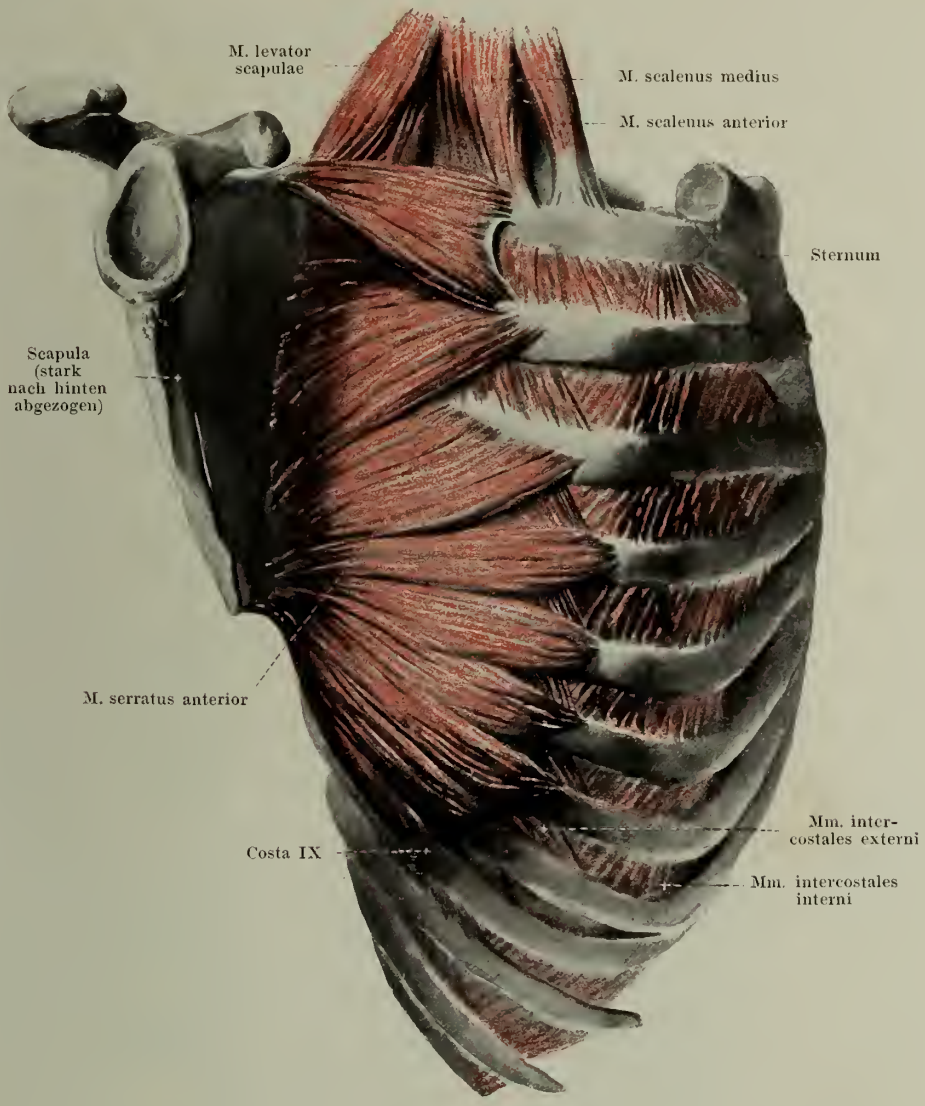

311. Rechter m. serratus anterior,

von der Seite und etwas von vorn.

(Die mm. pectorales, sowie die Muskeln der vorderen und hinteren Schulterblattgruben sind weggenommen, das Schlüsselbein ist entfernt, das Schulterblatt stark nach hinten abgezogen.)

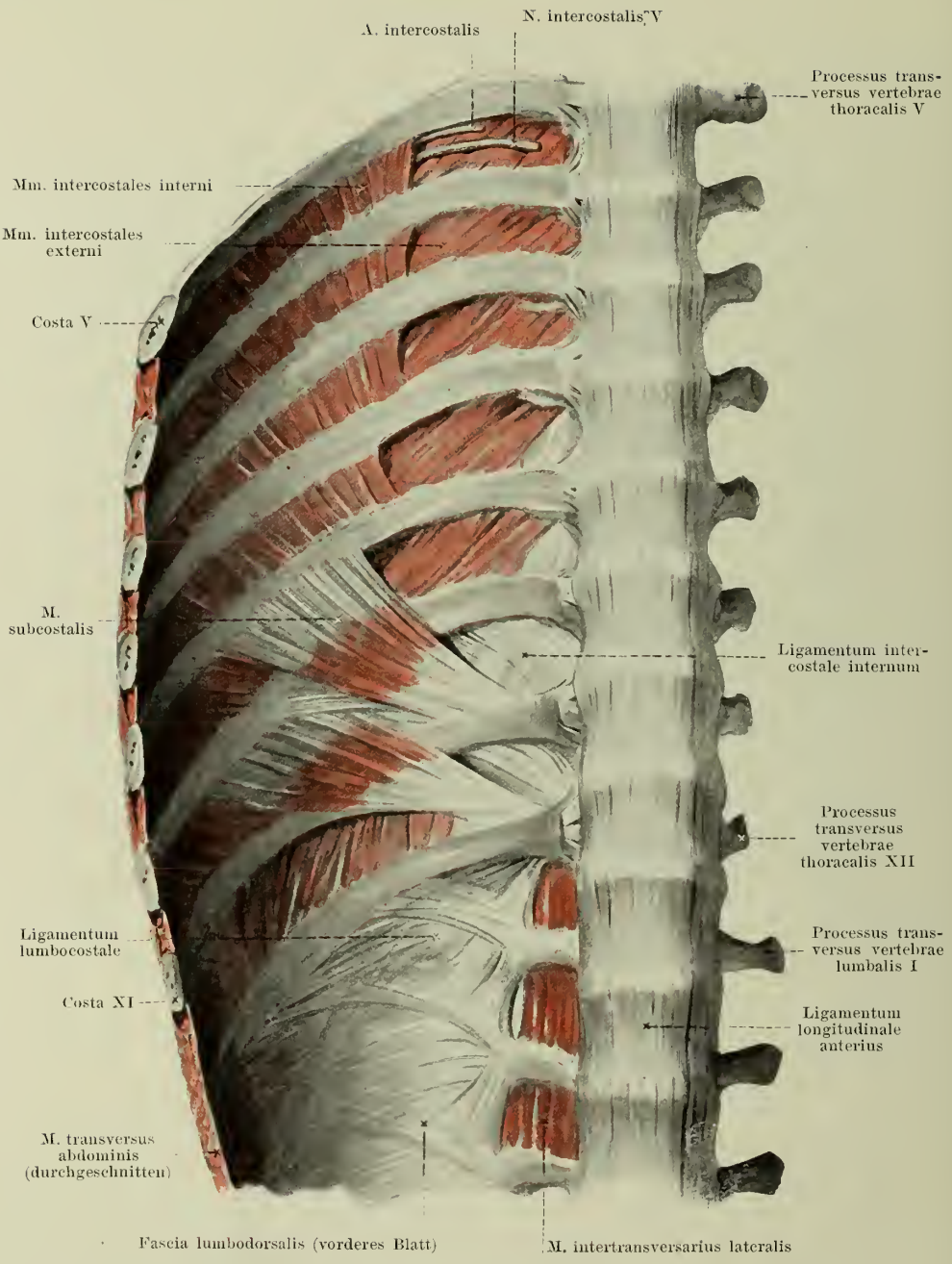

312. Rechte hintere Brustwand mit Muskeln,

von vorn.

(Diaphragma, m. psoas und m. quadratus lumborum sind weggenommen. Die ligamenta intercostalia interna sind im 5.—9. Zwischenrippenraum entfernt.)

M. serratus anterior (s. Figg. 308, 310, 311, 316, 317 u. 343). Form: platt, viereckig. Lage: an der lateralen und hinteren Wand des Brustkorbes, unmittelbar auf den Rippen und mm. intercostales, bedeckt vorn oben von den mm. pectorales, hinten vom m. subscapularis, vom Schulterblatt und dessen hinteren Muskeln, sowie vom m. latissimus dorsi und m. trapezius; lateral und unten mit seinen 4—5 unteren Zacken, die sich zwischen die Zacken des m. obliquus externus abdominis einschieben, unmittelbar unter der Haut. Ursprung: mit 9—10 fleischigen Zacken von den 8—9 obersten Rippen [von 2. Rippe (tuberositas costae II) 2 Zacken]; außerdem von einem Sehnenbogen zwischen 1. und 2. Rippe. Ansatz: oberste 2 Zacken (von 1. und 2. Rippe) gehen konvergierend zum angulus medialis; 3. Zacke (von 2. Rippe), ev. auch 4. Zacke (von 3. Rippe), läuft divergierend zum margo vertebralis; 4.—10. Zacke (von 3.—9. Rippe) ziehen konvergierend zum angulus inferior scapulae; letzterer Teil ist der stärkste. Die Fasern sind sämtlich lateralwärts konvex gebogen, folgen genau der Krümmung der Thoraxwand und nehmen nach unten an Länge zu. Wirkung: drückt das Schulterblatt an den Brustkorb, zieht es nach vorn und lateralwärts, besonders kräftig den angulus inferior; dreht zugleich das Schulterblatt so, daß das acromion etwas gehoben wird. Innervation: n. thoracalis longus (C_5, C_6, C_7 [C_8]).

Mm. intercostales externi (s. auch Figg. 311, 319 u. 336). Form: platt, kurz, dünn; sie enthalten sehr viel Sehnengewebe. Lage: in den spatia intercostalia von den tubercula costarum an bis fast zu den lateralen Enden der Rippenknorpel, im ersten Zwischenrippenraum bisweilen bis zum sternum; hinten hängen sie mit den mm. levatores costarum zusammen. Ursprung: unterer Rand jeder Rippe, nach außen vom sulcus costae. Ansatz: Fasern laufen parallel nach unten und sternalwärts vom oberen Rande der nächstunteren Rippe. Medial vom vorderen Ende verlaufen in gleicher Richtung sehnig-glänzende Bindegewebszüge *(ligamenta intercostalia externa,* nicht gezeichnet). Wirkung: Kontrahieren sich bei der Inspiration. Innervation: nn. intercostales I—XI.

Mm. intercostales interni (s. auch Figg. 310, 311, 313 u. 321). Form: platt, kurz, dünn. Lage: in den spatia intercostalia von der Gegend der anguli costarum bis zum Brustbein; sie liegen nach innen von den mm. intercostales externi und sind somit außen von ihnen bedeckt bis zu den lateralen Enden der Rippenknorpel; medial vom vorderen Ende der mm. intercostales externi sind sie nur von den ligg. intercostalia externa überzogen; hinten lassen sie medial von den anguli costarum die Vorderfläche der mm. intercostales externi frei. Ursprung: unterer Rand jeder Rippe, und zwar nach innen vom sulcus costae von den anguli costarum an bis fast an die Knorpelknochengrenze, nach außen vom sulcus costae ungefähr von der Mitte der Rippenknochen an bis zum sternum, so daß v., a. und n. intercostalis hinten zwischen mm. intercostales externi und interni, dann zwischen den beiden Schichten der mm. intercostales interni und vorn an der Innenseite der letzteren verlaufen. Ansatz: Fasern laufen parallel nach unten und vertebralwärts zum oberen Rande der nächstunteren Rippe. Wirkung: die zwischen den ossa costalia ausgespannten Abschnitte kontrahieren sich bei der Exspiration; die zwischen den cartilagines costales verlaufenden Bündel, *mm. intercartilaginei*, wirken wie die mm. intercostales externi. Innervation: nn. intercostales I—XI.

Ligamenta intercostalia interna sind dünne, bindegewebige Faserzüge, welche teils vorn auf der Innenseite der mm. intercostales interni im Anschluß an den m. transversus thoracis (nicht gezeichnet), teils hinten auf der Vorderseite der mm. intercostales externi im Anschluß an die mm. intercostales interni und mm. subcostales vorhanden sind.

Mm. subcostales, sehr wechselnd. Form: platt, dreieckig, sehr dünn. Lage: an der inneren Fläche der Rippen, meist nur der unteren, in der Gegend der anguli costarum. Ursprung: von der Innenfläche der Rippen. Ansatz: Fasern verlaufen wie diejenigen der mm. intercostales interni, überspringen aber ein bis zwei Rippen. Wirkung: kontrahieren sich bei der Exspiration. Innervation: entsprechende nn. intercostales.

M. transversus thoracis (s. Fig. 313). Form: platt, viereckig, sehr dünn. Lage: unmittelbar auf der Rückfläche der vorderen Thoraxwand, nach unten unmittelbar an das Zwerchfell und den m. transversus abdominis grenzend. Ursprung: hintere Fläche des corpus sterni und proc. xiphoideus. Ansatz: schräg nach oben und lateralwärts an 3. (oder auch 2.) bis 6. Rippe. Wirkung: zieht die Rippen bei der Exspiration herab. Innervation: nn. intercostales III (bzw. II)—VI.

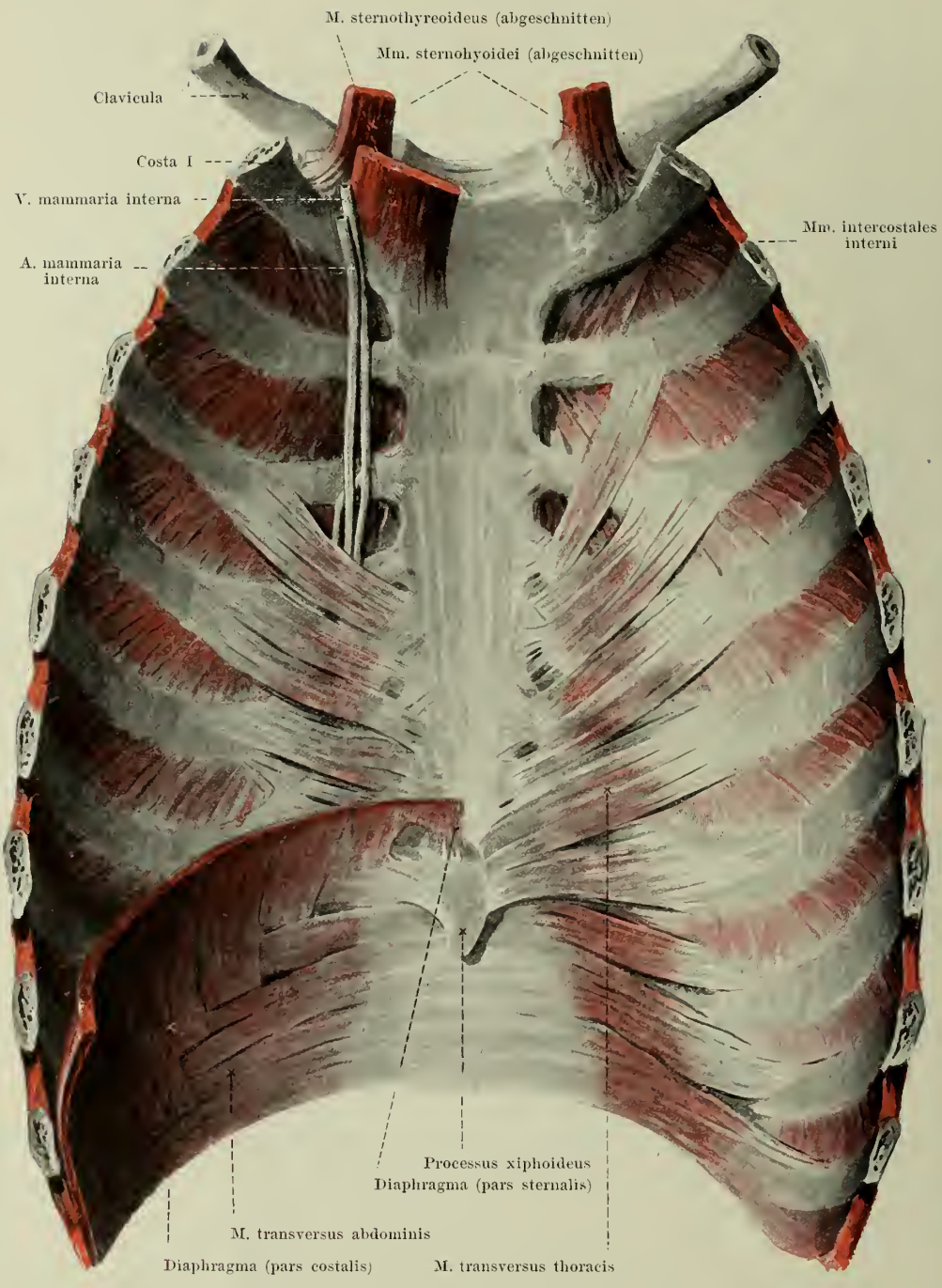

313. Vordere Brustwand mit Muskeln, von hinten.

(Rechts sind die Ursprünge des Zwerchfells weggenommen.)

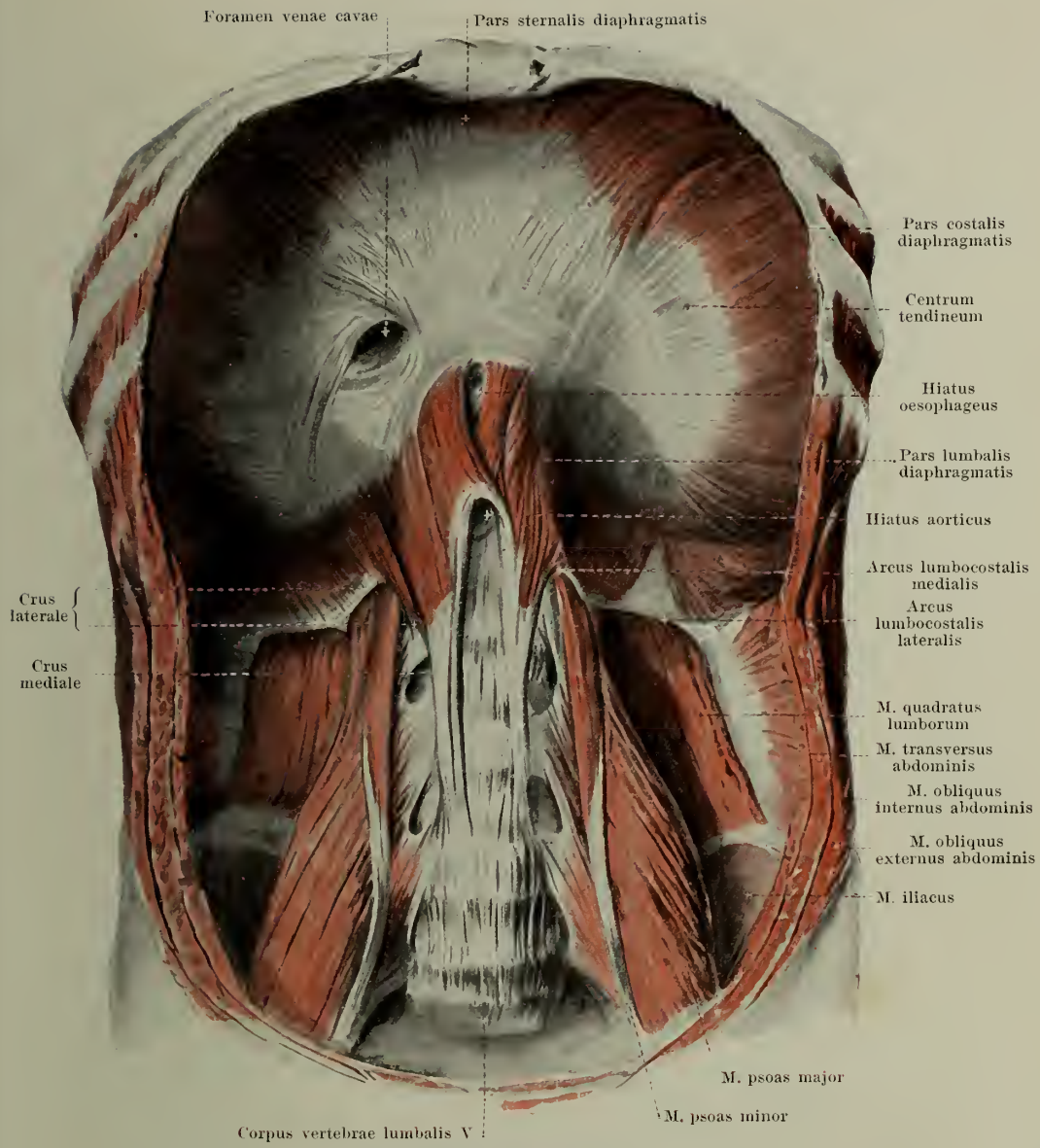

314. Zwerchfell, von unten und vorn.

(Die Brustmuskeln sind weggenommen, die Bauchmuskeln quer durchtrennt.)

Diaphragma *(Zwerchfell)* (s. auch Figg. 313 u. 315). Form und Lage: platt, breit, nierenförmig, in der Mitte sehnig *(centrum tendineum)*, sonst fleischig; quer zwischen Bauch- und Brusthöhle ausgespannt; in der Mitte weniger, lateral stark nach oben konvex in den Brustkorb hinein gewölbt, so daß rechts und links je eine kuppelförmige Erhebung entsteht, welche durch eine leichte mediane Einsenkung geschieden sind; die rechte Kuppel reicht am Erwachsenen bei mittlerer Exspiration bis dicht unter die Knorpelknochengrenze der vierten Rippe, die linke Kuppel bis dicht über die Knorpelknochengrenze der fünften Rippe (s. Fig. 410). Ursprung: von hinterer Fläche des proc. xiphoideus sterni *(pars sternalis)*, von Innenfläche der vorderen Enden der 7.—12. Rippe *(pars costalis)* und von Lendenwirbeln *(pars lumbalis)*.

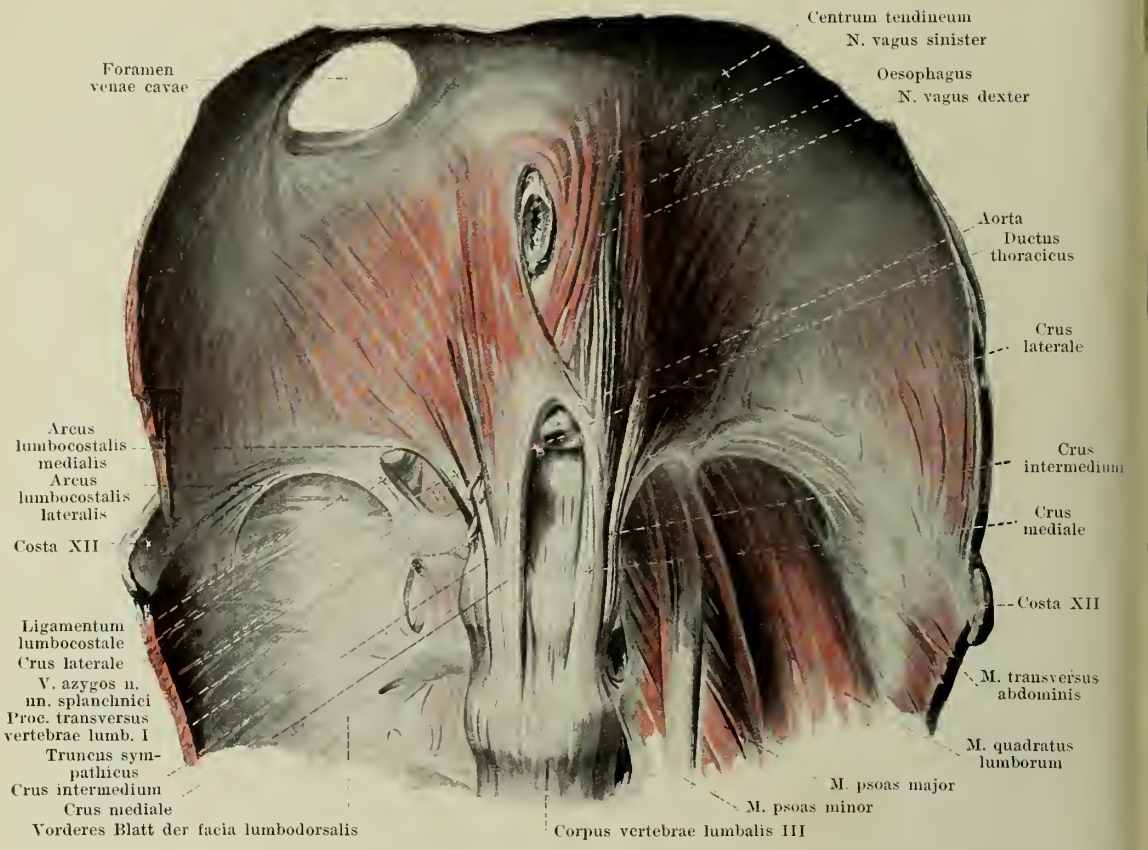

315. Zwerchfell, *pars lumbalis*, von unten und vorn.

(Das Zwerchfell ist von den oberen Rippen und vom Brustbein losgelöst und etwas nach oben gezogen; rechts sind die mm. psoas und quadratus lumborum weggenommen.)

Diaphragma (Fortsetzung). Die pars lumbalis entspringt im wesentlichen vom lig. longitudinale anterius und ist von durchtretenden Gefäßen und Nerven (etwas wechselnd) jederseits abgeteilt in drei *crura* (die rechten etwas tiefer abwärts reichend): *crus mediale,* rechts etwas stärker, von vorderer Fläche des 3. und 4., *crus intermedium,* schmal, von vorderer Fläche des 2. und 3., *crus laterale* von lateraler Fläche des 2. (oder 1.) Lendenwirbelkörpers und von einem Fascienstreifen *(arcus lumbocostalis medialis [Halleri]),* welcher sich vom 2. (oder 1.) Lendenwirbelkörper vor dem m. psoas zum proc. transversus des 1. Lendenwirbels ausspannt. Ein zweiter Fascienstreifen, zwischen dem letzteren Punkt und der 12. Rippe *(arcus lumbocostalis lateralis [Halleri])*, überbrückt den m. quadratus lumborum und dient meist auch Muskelfasern zum Ursprung; nicht selten ist über ihm eine dreieckige Lücke im Muskel. Die beiderseitigen crura medialia divergieren etwas nach oben und vorn und lassen zwischen sich und der Wirbelsäule eine längliche Lücke, *hiatus aorticus* (f. aorta und ductus thoracicus), welche oben durch einen kleinen Sehnenbogen geschlossen wird. Darüber teilt sich das rechte crus mediale in zwei Bündel, welche einen fast bis zum centrum tendineum reichenden Spalt, *hiatus oesophagcus* (f. oesophagus und nn. vagi), einschließen; das linke crus mediale sendet nur wenige entsprechende Fasern nach rechts. Zwischen crus mediale und crus intermedium verlaufen gewöhnlich v. azygos (bzw. hemiazygos) und nn. splanchnici, zwischen crus intermedium und crus laterale der truncus sympathicus. Ansatz: allseitig radiär zum *centrum tendineum,* dessen Form einem Kleeblatt ähnelt oder nierenförmig ist, und welches aus sich durchkreuzenden Sehnenbündeln besteht. In seiner rechten Hälfte liegt das *foramen venae cavae,* viereckig rundlich (f. v. cava inferior). Wirkung: Kuppeln steigen stärker, centrum tendineum weniger nach abwärts, Brusthöhle wird erweitert. Innervation: nn. phrenici (C_3, C_4, C_5).

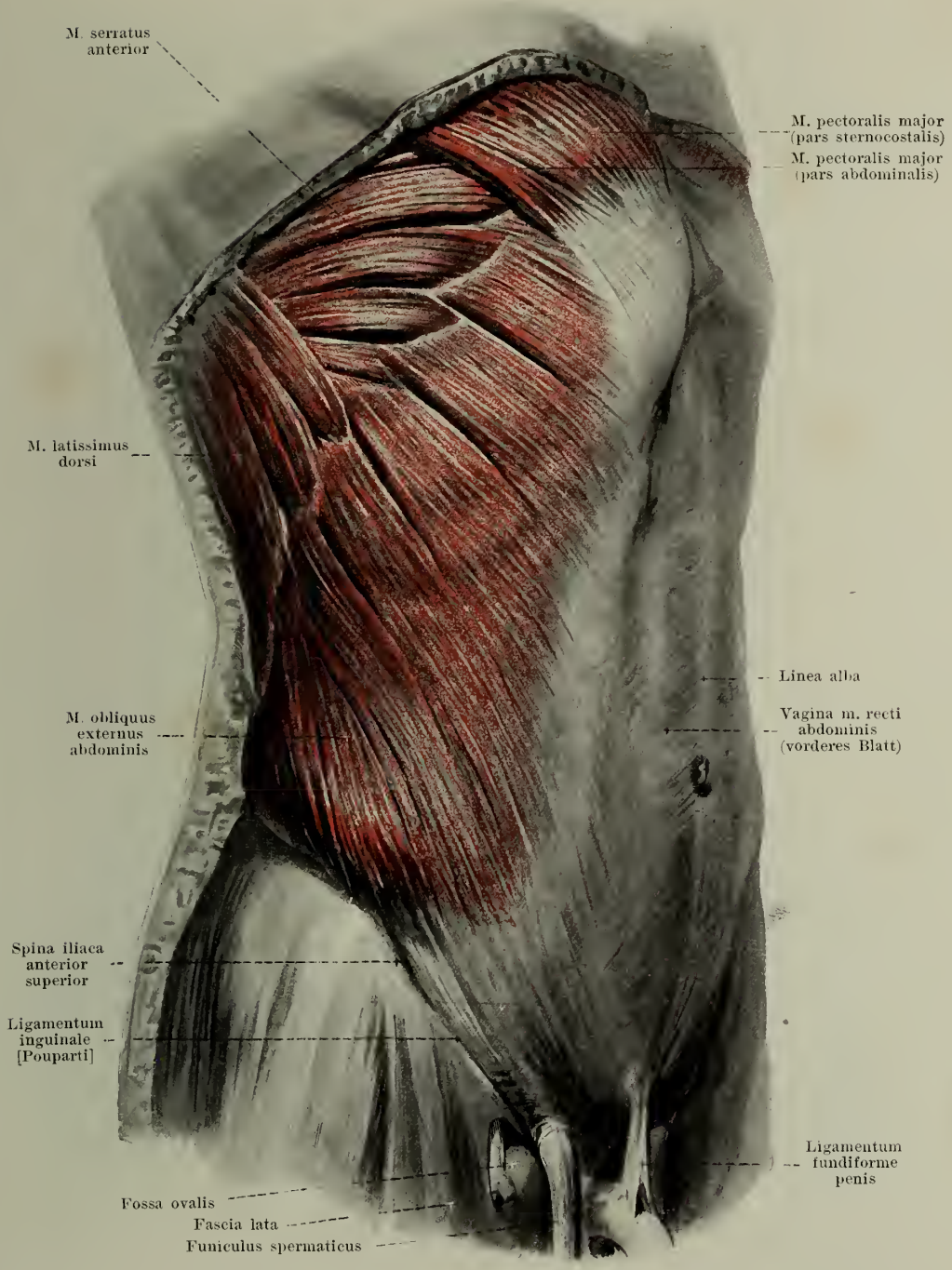

316. Bauchmuskeln, von rechts und vorn.

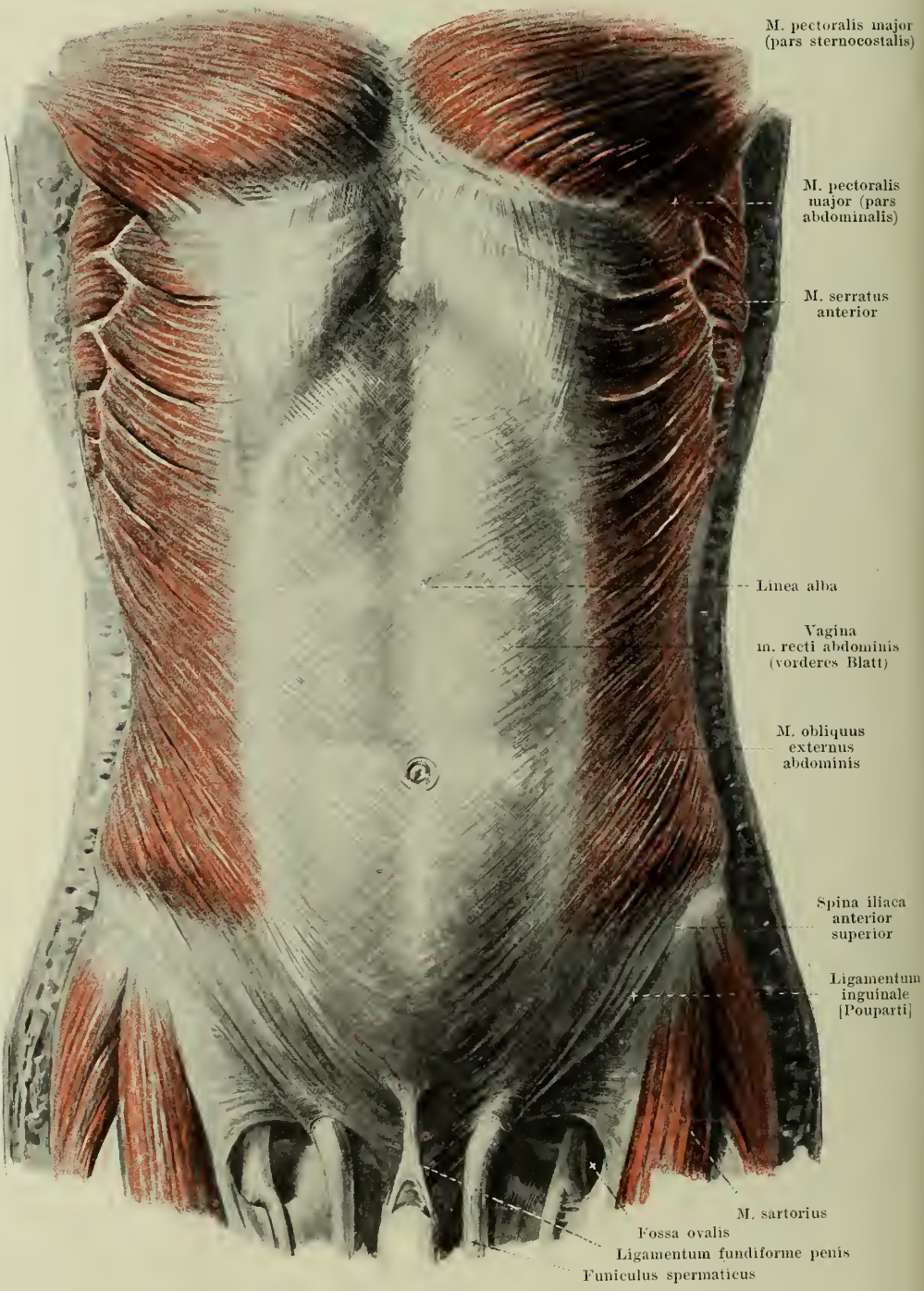

317. Bauchmuskeln, von vorn.

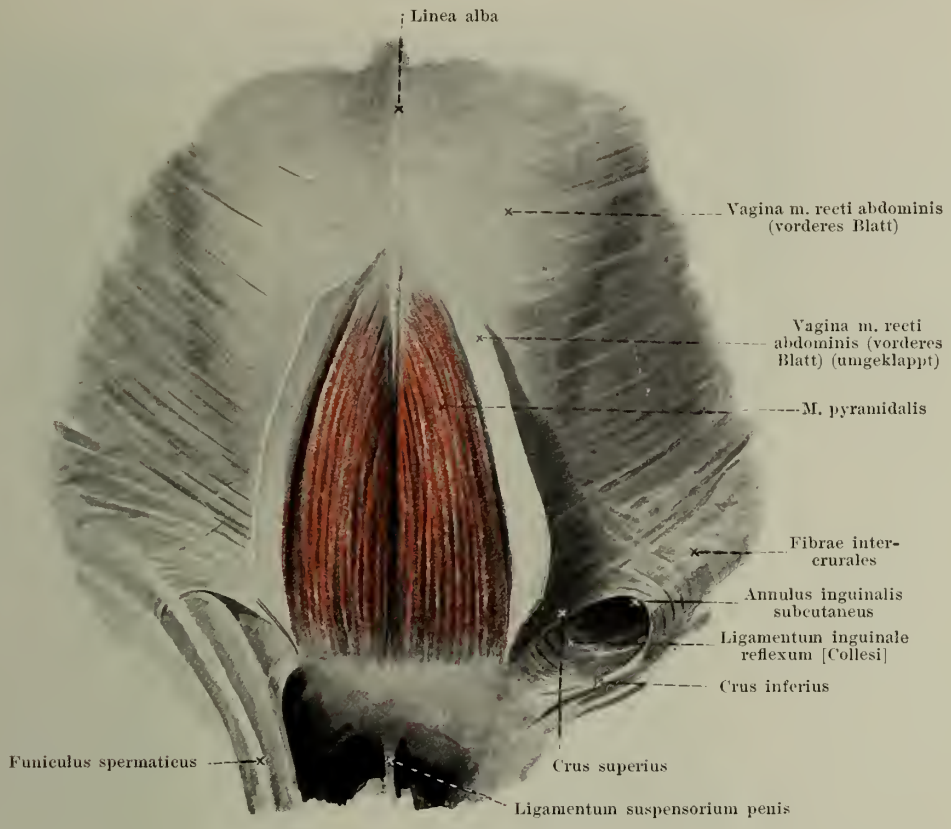

318. Mm. pyramidales, von vorn.

(Das vordere Blatt der Rectusscheide ist teilweise abpräpariert und umgeklappt.)

M. obliquus externus abdominis (s. Figg. 316, 317, 329 u. 331). Form: platt, viereckig, breit, vorn viel länger als hinten. Lage: an vorderer und lateraler Fläche der Bauch- und unteren Brustgegend. Ursprung: mit acht fleischigen Zacken von äußerer Fläche der 5.—12. Rippe; die oberste Zacke ist meist von der pars abdominalis m. pectoralis majoris bedeckt (s. Fig. 319); die vier oberen Zacken greifen zwischen die Zacken des m. serratus anterior, die drei unteren zwischen diejenigen des m. latissimus dorsi. Ansatz: obere Fasern laufen mehr transversal nach vorn, untere mehr schräg nach vorn und unten. Der größte, obere Teil geht medianwärts in eine breite Sehnenplatte über, welche vor dem m. rectus abdominis verläuft und das vordere Blatt der vagina m. recti abdominis bilden hilft (s. S. 279); die nächst unteren Muskelbündel gehen in das *ligamentum inguinale [Pouparti]* (s. S. 280) über und lassen medial eine Lücke für den Durchtritt des funiculus spermaticus frei *(annulus inguinalis subcutaneus)* (s. S. 280); die am weitesten hinten entspringenden Muskelfasern heften sich fleischig an das labium externum der crista iliaca. Wirkung: zieht Thorax herab, beugt Wirbelsäule nach vorn und nach der gleichen Seite, rotiert sie nach der anderen Seite; bei festgestelltem Thorax hebt er Becken. Innervation: nn. intercostales V—XII, n. iliohypogastricus u. n. ilioinguinalis (Th_5—Th_{12}, L_1).

M. pyramidalis, verschieden stark entwickelt, selten fehlend. Form: platt, länglich-dreieckig. Lage: dicht neben der Medianebene über der Schambeinfuge, vor m. rectus abdominis, in einer Duplikatur des vorderen Blattes der vagina m. recti abdominis. Ursprung: vordere Fläche des ramus superior ossis pubis und der symphysis ossium pubis. Ansatz: Fasern laufen nach oben medianwärts zur linea alba. Wirkung: spannt linea alba bei aufrechter Stellung und verursacht eine mediane Furche unter dem Nabel bei erschlafften Bauchmuskeln. Innervation: n. intercostalis XII.

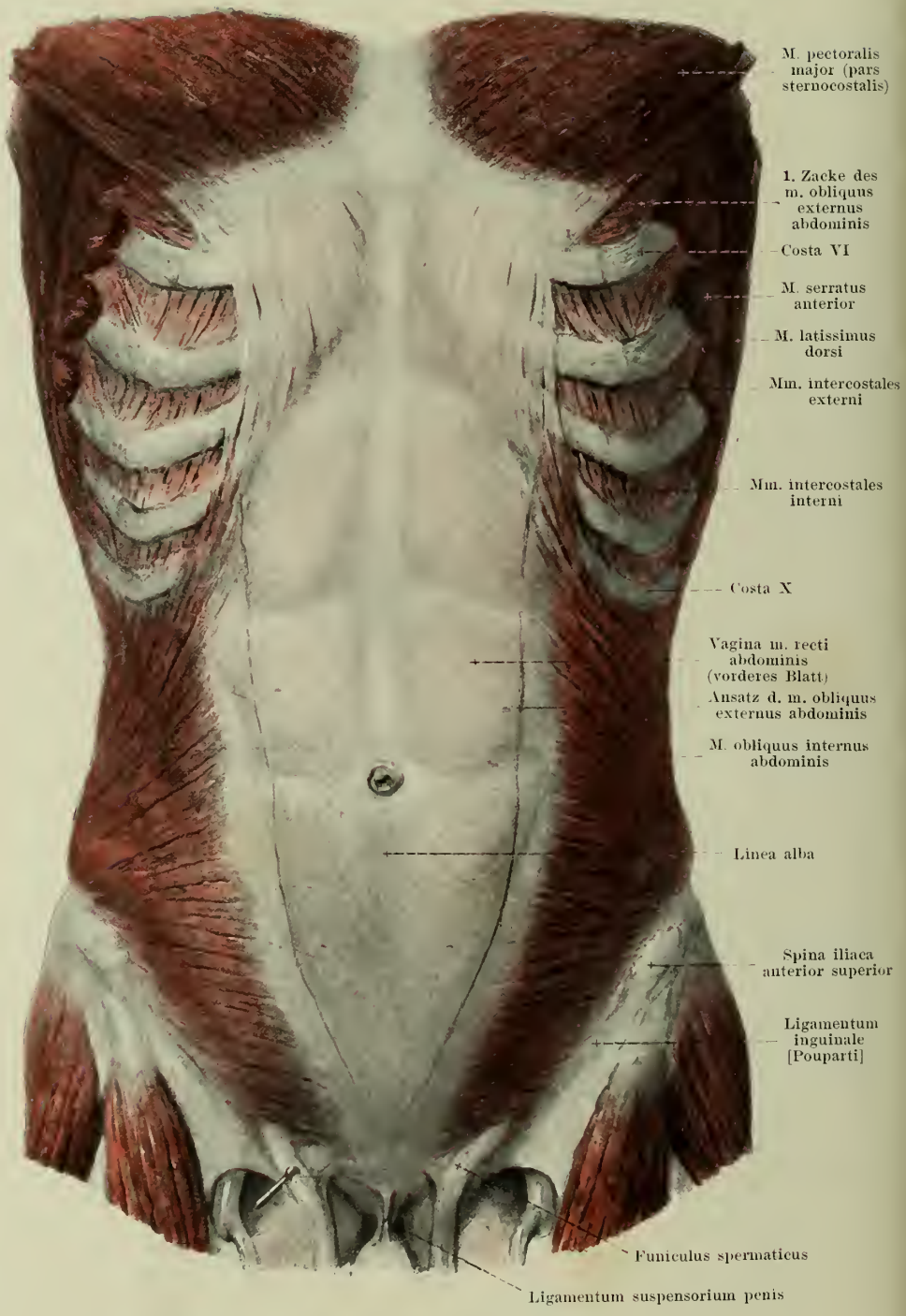

319. Bauchmuskeln (2. Schicht), von vorn.

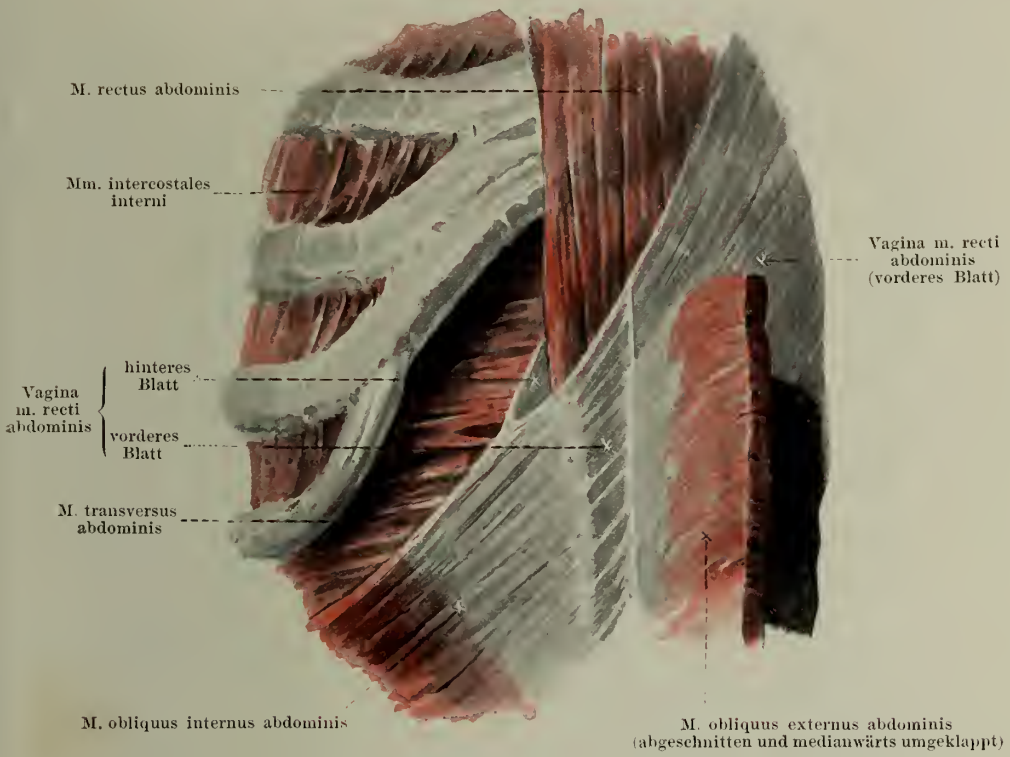

320. Übergang der Sehne des rechten m. obliquus internus abdominis in die Rectusscheide.

(Der m. obliquus externus abdominis ist oben vollständig weggenommen, unten abgeschnitten und umgeschlagen; der m. obliquus internus abdominis ist an seinem oberen Rande von den Rippenknorpeln abgelöst; das vordere Blatt der Rectusscheide ist im oberen Abschnitt entfernt.)

M. obliquus internus abdominis (s. auch Figg. 319, 331—333). Form: platt, viereckig, breit, vorn beträchtlich länger als hinten. Lage: an vorderer und lateraler Fläche der Bauchgegend, vollständig bedeckt vom m. obliquus externus abdominis. Ursprung: hintere Fläche der vereinigten Blätter der fascia lumbodorsalis (s. S. 288), linea intermedia der crista iliaca, laterale zwei Drittel des lig. inguinale (s. S. 280). Ansatz: hinterste Fasern ziehen aufwärts und vorwärts zu den unteren Rändern der 12.—10. Rippe. Die übrigen von der crista iliaca kommenden Fasern gehen divergierend medianwärts, so daß die obersten parallel den Enden des 10.—8. Rippenknorpels (nur durch lockeres Gewebe mit ihnen verbunden), die untersten transversal verlaufen; die Fasern vom lig. inguinale biegen sogar etwas nach unten aus. Sämtliche nicht an Rippen befestigte Muskelbündel gehen lateral vom m. rectus in einer gebogenen Linie in eine Sehnenplatte über. Diese teilt sich in ihren oberen zwei Dritteln in zwei Lamellen, von denen die eine vor, die andere hinter dem m. rectus abdominis zur Medianebene zieht und die Grundlage für das entsprechende Blatt der *vagina m. recti abdominis* bildet (s. auch Fig. 322 u. S. 279). Im unteren Drittel verlaufen sämtliche Fasern vor dem m. rectus abdominis vorbei (s. auch Fig. 323 u. S. 279); es fehlt dort ein hinteres Blatt der Rectusscheide (s. S. 279); der Rand, mit welchem letzteres unten aufhört, ist konkav gebogen und heißt *linea semicircularis [Douglasi]* (s. Fig. 324). Der untere Rand des Muskels bildet teilweise die obere Wand des Leistenkanals (s. S. 281); außerdem geht von ihm der *m. cremaster* ab (s. S. 281). Wirkung: zieht Thorax herab, beugt Wirbelsäule nach vorn und nach der gleichen Seite, rotiert sie nach der gleichen Seite; bei festgestelltem Thorax hebt er das Becken. Innervation: nn. intercostales X—XII, nn. iliohypogastricus, ilioinguinalis und spermaticus externus (Th_{10}—Th_{12}, L_1, L_2).

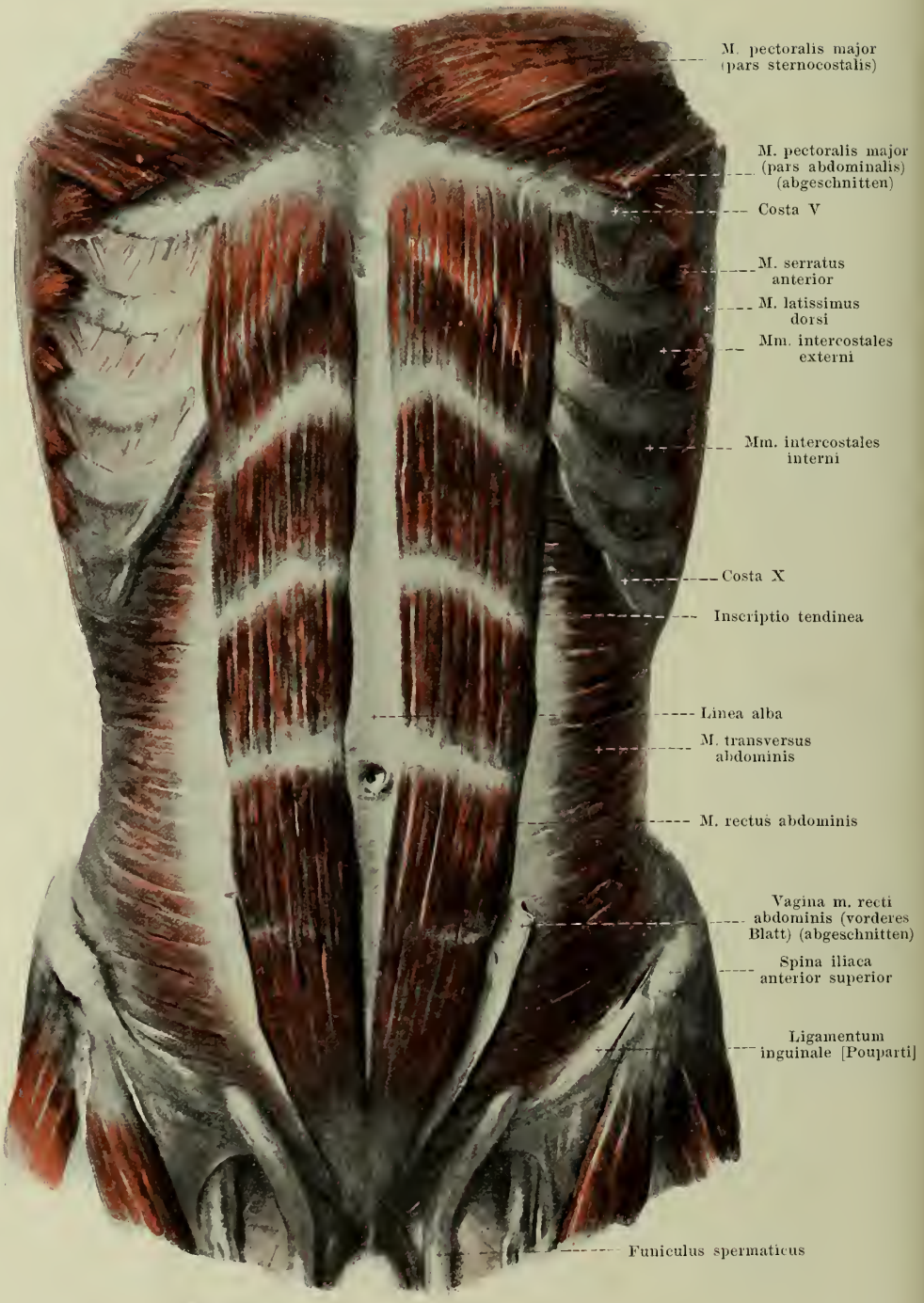

321. Mm. recti abdominis, von vorn.

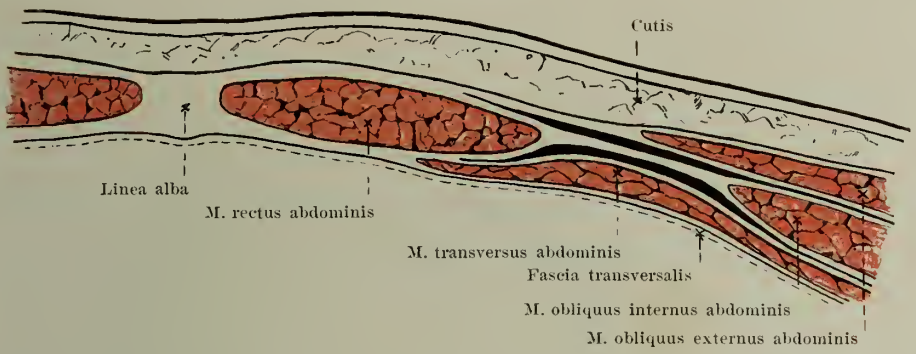

322. Querschnitt durch die Bauchwand oberhalb der linea semicircularis [Douglasi] (nach W. Braune).

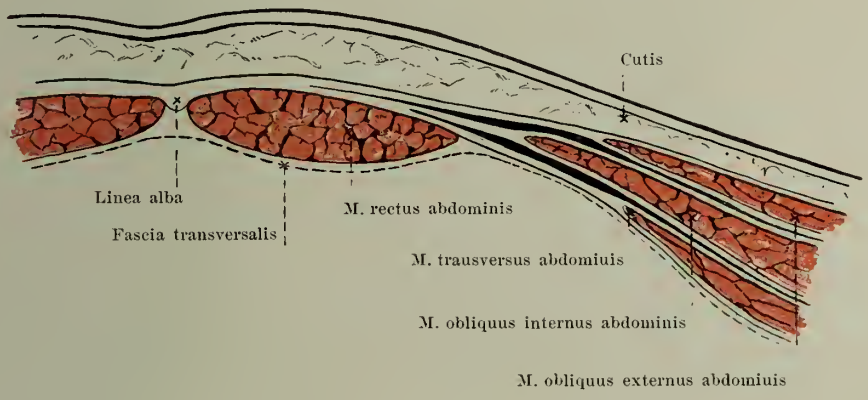

323. Querschnitt durch die Bauchwand unterhalb der linea semicircularis [Douglasi] (nach W. Braune).

M. rectus abdominis (s. Figg. 321 u. 324). Form: platt, länglich-viereckig, oben breit und dünn, unten schmal und dick. Lage: an vorderer Fläche der Bauchgegend dicht neben linea alba. Vorn bedeckt vom vorderen Blatt der vagina m. recti abdominis; hinten aufliegend: oben auf der 6.—8. Rippe, darunter auf dem m. transversus und auf hinterem Blatt der vagina m. recti, im unteren Drittel, soweit letzteres fehlt, unmittelbar auf fascia transversalis. Ursprung: vordere Fläche des 5.—7. Rippenknorpels, des proc. xiphoideus und des lig. costoxiphoideum. Ansatz: zieht mit parallelen Fasern abwärts. In seiner oberen Hälfte ist er unterbrochen von drei Zwischensehnen, *inscriptiones tendineae;* die oberste, meist unvollständige, entspricht ungefähr dem unteren Thoraxrande, die unterste verläuft in der Nabelgegend transversal und die mittelste zwischen beiden in ähnlicher Richtung; diese Zwischensehnen gehen häufig nicht durch die ganze Dicke des Muskels und sind mit dem vorderen Blatte der Rectusscheide sehr innig, mit dem hinteren locker verbunden; ihre Zahl und Ausdehnung wechselt, meist findet sich auch noch eine unvollständige unterhalb des Nabels in der Höhe der linea semicircularis [Douglasi]. Nach unten konvergieren die Muskelfasern und befestigen sich mit kräftiger, platter Sehne am ramus superior oss. pubis und an der vorderen Fläche der symphysis ossium pubis; die Sehnenfasern durchkreuzen sich dort vielfach. Wirkung: zieht Thorax herab, beugt Wirbelsäule nach vorn; bei festgestelltem Thorax hebt er Becken. Einzelne Abschnitte können sich gesondert kontrahieren. Innervation: nn. intercostales VI—XII.

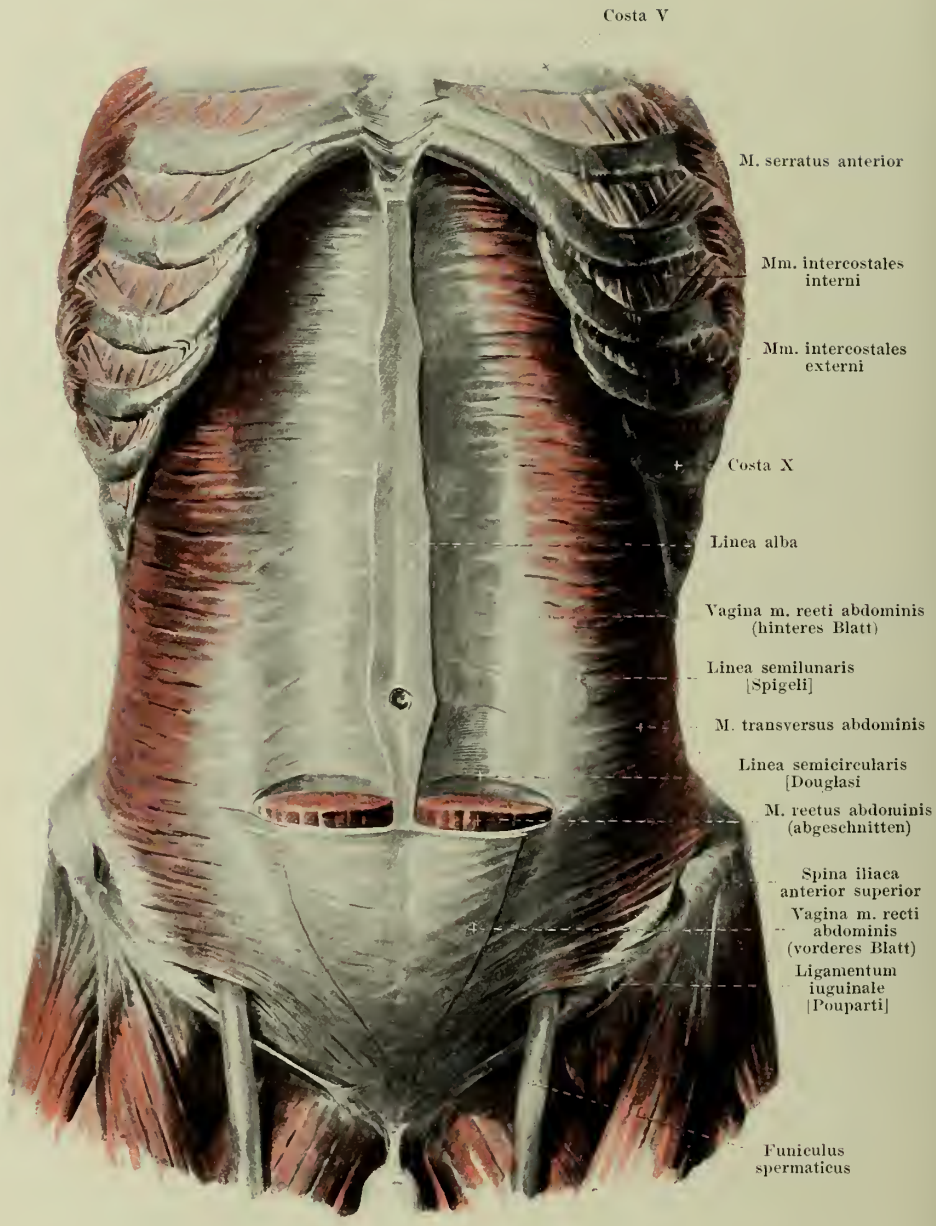

324. Bauchmuskeln (3. Schicht), von vorn.

(Die mm. obliqui abdominis sind vollständig entfernt; außerdem sind jederseits der m. rectus abdominis und das vordere Blatt seiner Scheide in den oberen zwei Dritteln weggenommen.)

M. transversus abdominis (s. auch Figg. 313, 321 u. 332). Form: platt, viereckig, breit, vorn viel länger als hinten. Lage: an vorderer und lateraler Fläche der Bauchgegend, vollständig bedeckt von den mm. obliqui abdominis, teilweise auch vom m. rectus abdominis. Die von der 7.—9. Rippe entspringenden Muskelfasern liegen vollständig hinter dem m. rectus abdominis. Ursprung: von der Innenfläche des 7.—12. Rippenknorpels, von der Vereinigung der beiden Blätter der fascia lumbodorsalis (s. Figg. 332 u. 333), vom labium internum der crista iliaca und von den lateralen zwei Dritteln des lig. inguinale (s. S. 280). Ansatz: Fasern ziehen parallel und transversal nach vorn und gehen in einer medianwärts konkaven Linie *(linea semilunaris [Spigeli])* in eine Sehnenplatte über. Diese Sehnenplatte (s. auch Figg. 322 u. 323) verläuft in den oberen zwei Dritteln hinter dem m. rectus abdominis und verstärkt das hintere Blatt der Rectusscheide; in dem unteren Drittel, wo ein hinteres Blatt der Rectusscheide fehlt (s. unten), zieht sie vor dem m. rectus abdominis vorbei und verschmilzt mit dem vorderen Blatt der Rectusscheide. Die untersten Fasern laufen bogenförmig nach abwärts und helfen die hintere Wand des Leistenkanales bilden (s. S. 282); teilweise befestigen sie sich an der oberen Fläche des Schambeins, teilweise heften sie sich am lig. inguinale an. Wirkung: senkt die Rippen, verkleinert den Raum der Bauchhöhle. Innervation: nn. intercostales V—XII, nn. iliohypogastricus, ilioinguinalis und spermaticus externus (Th_5—Th_{12}, L_1, L_2).

Vagina m. recti abdominis *(Rectusscheide)* (s. auch Figg. 317, 319, 320, 322 u. 323) besteht jederseits aus zwei flächenhaft ausgebreiteten Sehnenplatten, welche die vordere und hintere Fläche des m. rectus abdominis unmittelbar überziehen, und welche von den Sehnen der mm. obliqui et transversus abdominis gebildet werden; medial stoßen beide mit denen der anderen Seite in der linea alba zusammen. Das vordere Blatt überzieht die ganze vordere Fläche des m. rectus und ist mit dessen inscriptiones tendineae fest verwachsen. Es ist oben sehr dünn und dient dort der pars abdominalis des m. pectoralis major zum Ursprung; nach unten zu wird es stärker und besteht aus sich durchkreuzenden Fasern. In den oberen zwei Dritteln wird es durch das vordere Blatt der Sehne des m. obliquus internus gebildet, dem sich die Sehne des m. obliquus externus anschmiegt (s. Fig. 322), in dem unteren Drittel durch die Vereinigung der Sehnen der beiden mm. obliqui und des m. transversus abdominis (s. Figg. 323 u. 324). Das hintere Blatt ist wesentlich kürzer, beginnt an den Rippenknorpeln am angulus infrasternalis und endigt als derbe Membran, mehr oder weniger scharf, etwas unterhalb des Nabels meist mit einem nach unten konkaven Rand, *linea semicircularis [Douglasi]*, welcher sich von der linea alba aus lateralwärts spannt; es besteht aus den transversal verlaufenden Sehnenfasern des hinteren Blattes der Sehne des m. obliquus internus abdominis und denjenigen des m. transversus abdominis. Vielfach setzt sich das hintere Blatt, mehr oder weniger verdünnt, noch weiter kaudalwärts fort und reicht sehr selten bis zum oberen Rand der Symphyse.

Linea alba (s. auch Figg. 317, 318 u. 321—323) ist ein derber, bindegewebiger Streifen, welcher sich in der Medianebene zwischen den mm. recti abdominis vom proc. xiphoideus bis zur symphysis ossium pubis ausspannt. Sie verbreitert sich allmählich unter dem proc. xiphoideus, ist in der Nabelgegend etwa doppelt so breit als oben und verjüngt sich unter dem Nabel zu einem dünnen Strang, welcher sich hinter der Sehne der mm. recti abdominis am lig. pubicum superius mit einer dreieckigen Verbreiterung *(adminiculum lineae albae)* ansetzt (s. Fig. 328). An der linea alba befestigt sich die Rectusscheide und bildet sie durch die Vereinigung ihrer zwei rechten und zwei linken Blätter. Nahe unter der Mitte, ungefähr in der Höhe des 4. Lendenwirbelkörpers, enthält die linea alba den Nabel, *umbilicus*.

Ligamentum fundiforme penis (s. Figg. 316 u. 317) ist ein, wesentlich aus elastischen Fasern bestehendes, breites Band, welches oberhalb der symphysis ossium pubis von der Vorderfläche der vagina m. recti und der linea alba, sowie von der fascia superficialis abdominis ausgeht. Es umfaßt mit zwei Schenkeln den penis schlingenförmig, kann mit dem m. bulbocavernosus zusammenhängen und strahlt häufig auch nach dem scrotum aus.

Ligamentum fundiforme clitoridis (s. Fig. 675) ist dem ligamentum fundiforme penis entsprechend gestaltet.

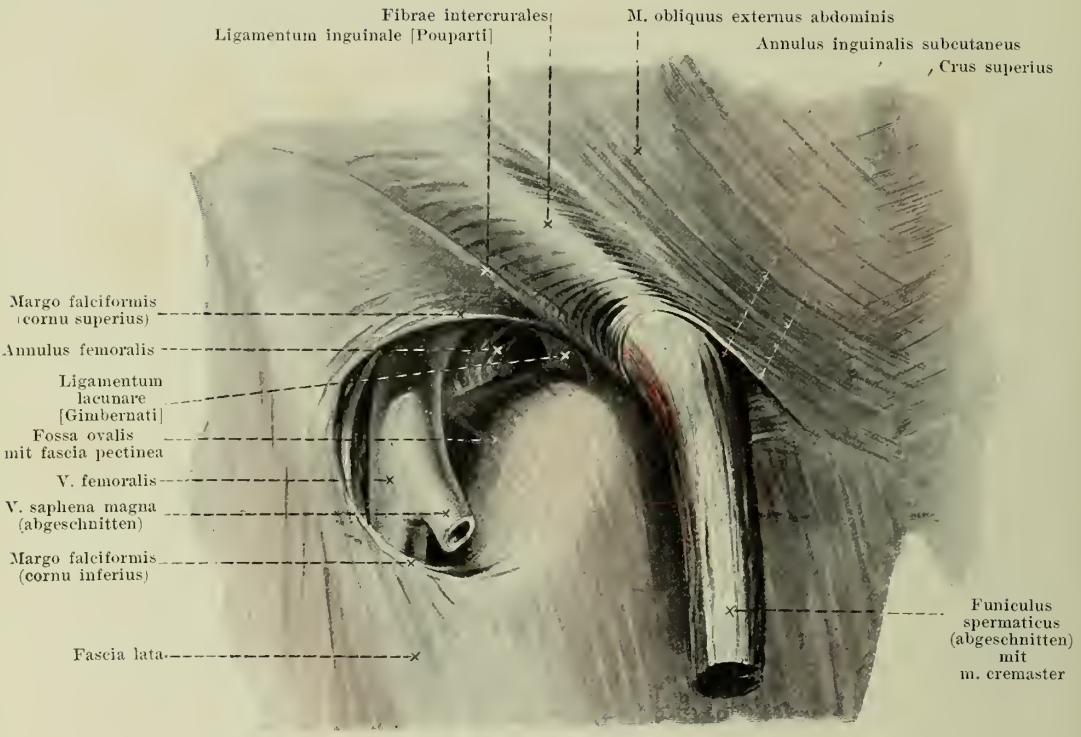

325. Rechter vorderer männlicher Leistenring und fossa ovalis.

Ligamentum inguinale [Pouparti] *(Leistenband)* (s. auch Figg. 316, 317, 324, 328, 370 u. 376) ist ein kräftiger, rundlicher Bindegewebsstreifen, welcher von der spina iliaca anterior superior zum tuberculum pubicum zieht und sich durch die Haut als harte „Leiste" abtasten läßt. Es ist kein selbständiges Band, sondern wird medial nur von den Sehnenfasern des m. obliquus externus, lateral von denjenigen der beiden mm. obliqui und des m. transversus abdominis gebildet; an seinem unteren Rande setzt sich die fascia lata an und bewirkt eine konvexe Ausbiegung des Streifens nach unten. Medial befestigt sich dieser Streifen nicht allein am tuberculum pubicum, sondern auch noch mit divergierenden Fasern am pecten ossis pubis: letztere Fasern bilden ein kleines, dreieckiges Band, *ligamentum lacunare [Gimbernati]* (s. auch Figg. 328 u. 370), welches mit seinem lateralen, konkaven Rand den annulus femoralis (s. S. 325) begrenzt, mit der fascia pectinea verwachsen ist und schräg nach hinten oben zieht.

Canalis inguinalis *(Leistenkanal)* (s. auch Figg. 318, 326—328) ist der vom ductus deferens (beim Manne, vom lig. teres uteri beim Weibe) nebst den begleitenden Gebilden ausgefüllte zylindrische Raum, welcher den untersten Abschnitt der Bauchmuskeln schräg von hinten und oben nach vorn, unten und medianwärts durchbohrt. Der Kanal hat somit zwei Öffnungen, eine hintere, *annulus inguinalis abdominalis,* und eine vordere, *annulus inguinalis subcutaneus,* und (etwas schematisiert) vier Wände, eine vordere, eine untere, eine obere und eine hintere.

Annulus inguinalis subcutaneus (s. auch Fig. 318) liegt etwas lateral und ein wenig oberhalb vom tuberculum pubicum. Er wird gebildet dadurch, daß die untersten Sehnenfasern des m. obliquus externus auseinander weichen und eine spitzwinkelige Lücke bilden, welche unten begrenzt wird durch Fasern, die zum tuberculum pubicum ziehen *(crus inferius),* oben durch Fasern, welche zur Vorderfläche der symphysis ossium pubis laufen *(crus superius);* querverlaufende, gebogene Fasern, *fibrae intercrurales,* füllen den größeren, lateralen Abschnitt der Lücke aus und lassen nur die für die Spitze des Zeigefingers eben durchgängige, lateralwärts ausgebogene Öffnung frei.

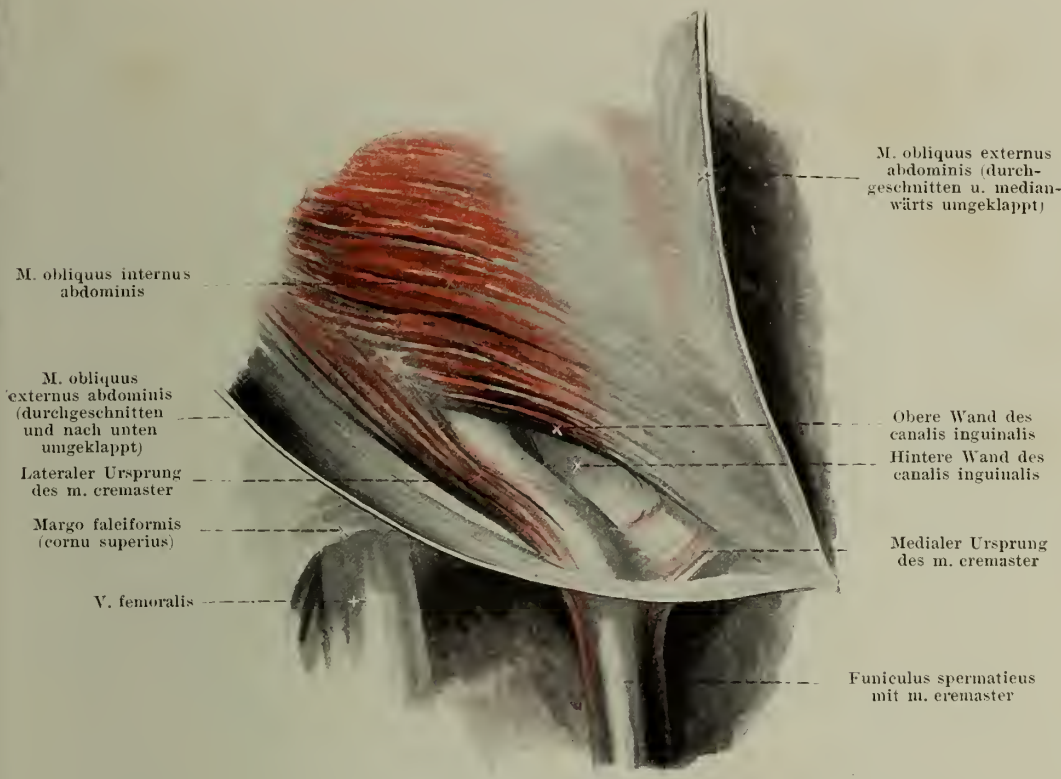

326. Rechter männlicher Leistenkanal (2. Schicht), von vorn.

(Der m. obliquus externus abdominis ist oberhalb des vorderen Leistenringes durchgeschnitten und teils nach innen, teils nach unten umgeklappt. Der Samenstrang ist innerhalb des Leistenkanales etwas nach abwärts gedrängt.)

Canalis inguinalis (Fortsetzung) (s. auch Figg. 318, 325, 327 u. 328).

Vordere Wand: gebildet von der Sehnenplatte des m. obliquus externus abdominis, namentlich auch von den fibrae intercrurales.

Untere Wand: m. obliquus externus; das lig. inguinale [Pouparti] und die unmittelbar anschließenden Faserzüge des crus inferius ziehen in ihrem medialen Abschnitt nicht geradlinig zum tuberculum pubicum, sondern sind etwas nach unten ausgebogen, so daß sie für den Samenstrang eine nach oben offene Rinne bilden.

Obere Wand: m. obliquus internus; die untersten, vom lig. inguinale entspringenden Fasern dieses Muskels ziehen bogenförmig medianwärts und nach unten, bilden lateral die muskulöse, schmale, obere Wand des Leistenkanals und gehen medianwärts in das vordere Blatt der Rectusscheide über; dieser mediale Teil greift mit seinem unteren Ansatz bisweilen weiter lateralwärts und zieht dann dicht vor und mit der falx inguinalis zur oberen Fläche des Schambeines.

M. cremaster (s. auch Figg. 325 u. 652) (beim Manne) sondert sich vom unteren Rande des m. obliquus internus ab. Er entspringt mit einem dickeren, lateralen Bündel von dem oberen Rande des lig. inguinale, mit einem schwachen, medialen vom vorderen Blatte der Rectusscheide; ersteres legt sich an die laterale, letzteres an die mediale Seite des Samenstranges; beide treten mit diesem durch die subkutane Öffnung des Leistenkanales, breiten sich gemeinsam auf der tunica vaginalis communis des Hodens und Nebenhodens aus und umgreifen sie schlingenförmig. Wirkung: hebt den Hoden. Innervation: n. spermaticus externus (L_2 oder L_1, L_2). — Beim Weibe gehen nur einzelne Muskelfasern zum lig. teres uteri.

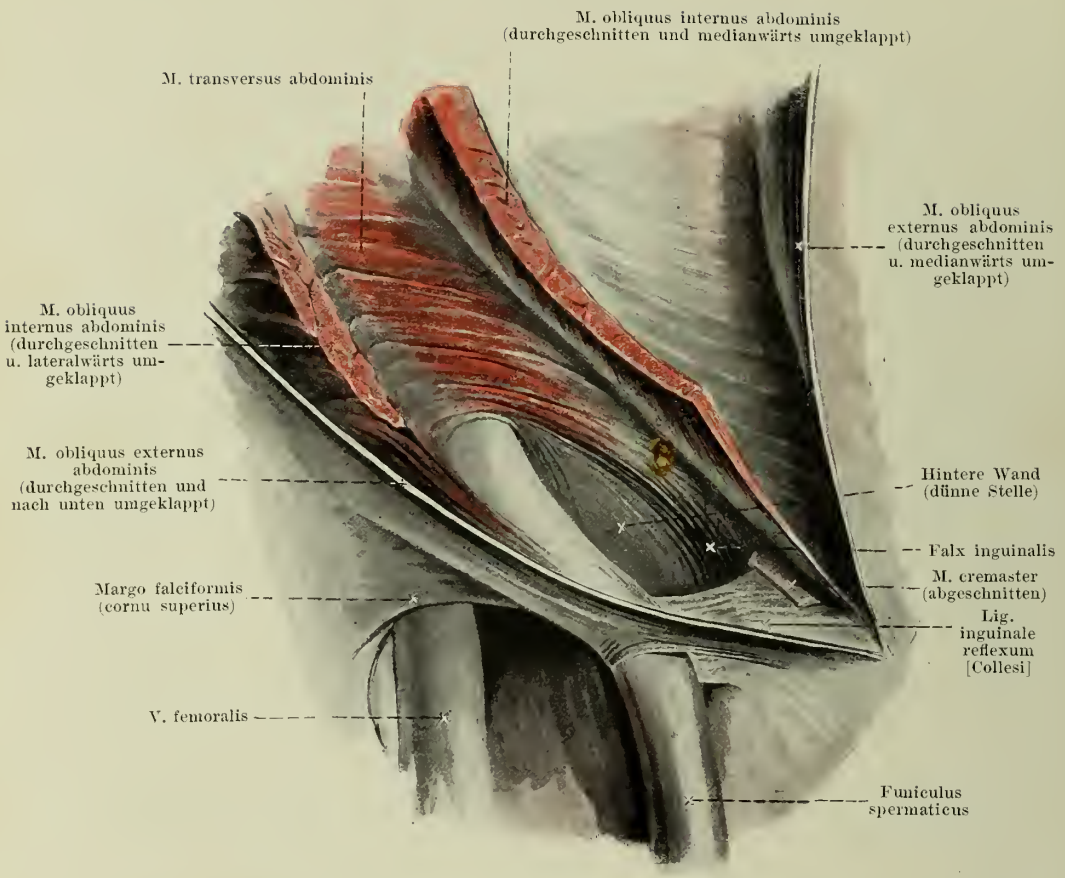

327. Rechter männlicher Leistenkanal (3. Schicht), von vorn.

(Mm. obliqui abdominis oberhalb des Leistenkanales durchgeschnitten, nach innen und nach außen umgeklappt. Der Samenstrang ist innerhalb des Leistenkanales etwas abwärts gedrängt.)

Canalis inguinalis (Fortsetzung). Hintere Wand (s. auch Fig. 328): m. transversus; die untersten Fasern des m. transversus biegen medial vom hinteren Leistenring nach unten um, breiten sich divergierend aus und heften sich medial an die obere Fläche des Schambeines, lateral an den oberen Rand des lig. inguinale. Die so entstehende, dreieckige Platte bildet die hintere Wand des Leistenkanales und ist an verschiedenen Stellen verschieden dick und überhaupt sehr variabel. Medial zieht in ihr ein Streifen kräftiger Sehnenfasern, *falx [aponeurotica] inguinalis,* von oben nach unten und medianwärts zur oberen Fläche des Schambeines, heftet sich dabei mit seinem medialen Rand fest an die Sehne des m. rectus und ist vorn nicht selten bedeckt und verstärkt von Sehnenfasern des m. obliquus internus (s. S. 281). Im untersten Abschnitt dieses Streifens verlaufen auch Sehnenfasern, welche vom lateralen Rand des m. rectus abdominis bogenförmig nach unten und lateralwärts ziehen (s. Fig. 328); diese letzteren können kräftiger sein als die anderen. Der laterale Teil der hinteren Wand ist verstärkt durch das *lig. interfoveolare* (s. S. 283).

Ligamentum inguinale reflexum [Collesi] (s. Fig. 318) ist ein fingerbreiter, dünner Faserzug, welcher medial vom annulus inguinalis subcutaneus zwischen beiden crura zum Vorschein kommt. Es zieht vom medialen Ende des lig. inguinale und lig. lacunare schräg nach oben und medianwärts hinter dem crus superius zum vorderen Blatt der Rectusscheide, liegt dabei teilweise vor dem untersten Abschnitt der falx inguinalis und hängt teilweise mit Fasern des m. obliquus externus der anderen Seite zusammen.

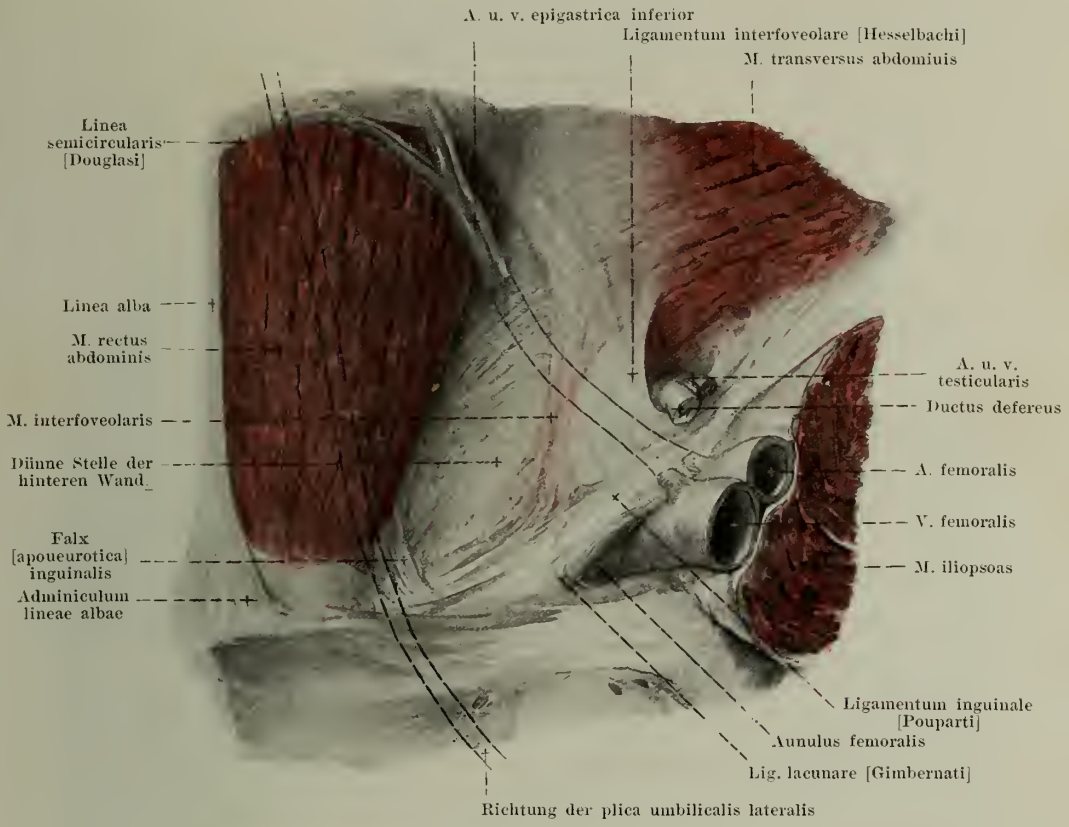

328. Hintere Wand des rechten männlichen Leistenkanales, von hinten.

Canalis inguinalis (Fortsetzung). Hintere Wand (Fortsetzung). Der laterale Teil der mit dem m. transversus zusammenhängenden Platte, welche die hintere Wand bildet (s. S. 282), ist lateral abgegrenzt durch einen lateralwärts und nach oben stark konkaven, bindegewebigen Faserzug, *ligamentum interfoveolare [Hesselbachi]*. Dieser liegt dicht vor der a. epigastrica. Er besteht aus Fasern, welche direkt vom m. transversus nach unten abbiegen, und aus solchen, welche hinter demselben weiter oben abgehen; beide Faserarten ziehen nach abwärts, biegen meist lateralwärts und nach oben, teilweise auch medianwärts und nach unten, zur Innenfläche des lig. inguinale um und verschmelzen mit ihm. Falx inguinalis und lig. interfoveolare wechseln sehr in ihrer Stärke und Breite; die zwischen beiden gelegene dünnere Stelle, welche unmittelbar hinter dem subkutanen Leistenring liegt, ist breit, wenn jene schmal sind, und umgekehrt; sie enthält stets vereinzelte Sehnenfasern des m. transversus, besteht im übrigen aus unregelmäßig und locker gefügten Fasern und ist durchbohrt von der a. spermatica externa und dem n. spermaticus externus. An der Rückseite der hinteren Wand verlaufen sehr oft einige Bündel von Muskelfasern, *m. interfoveolaris*, entweder direkt hinter dem lig. interfoveolare, oder medial von ihm; sie entstehen fächerförmig hinter dem m. transversus (bisweilen auch aus ihm) und ziehen abwärts zur hinteren Fläche des lig. inguinale und lig. lacunare.

Annulus inguinalis abdominalis liegt unmittelbar oberhalb des lig. inguinale etwas medial von seiner Mitte, ist medial und unten begrenzt vom lig. interfoveolare und flacht sich lateralwärts und nach oben allmählich ab.

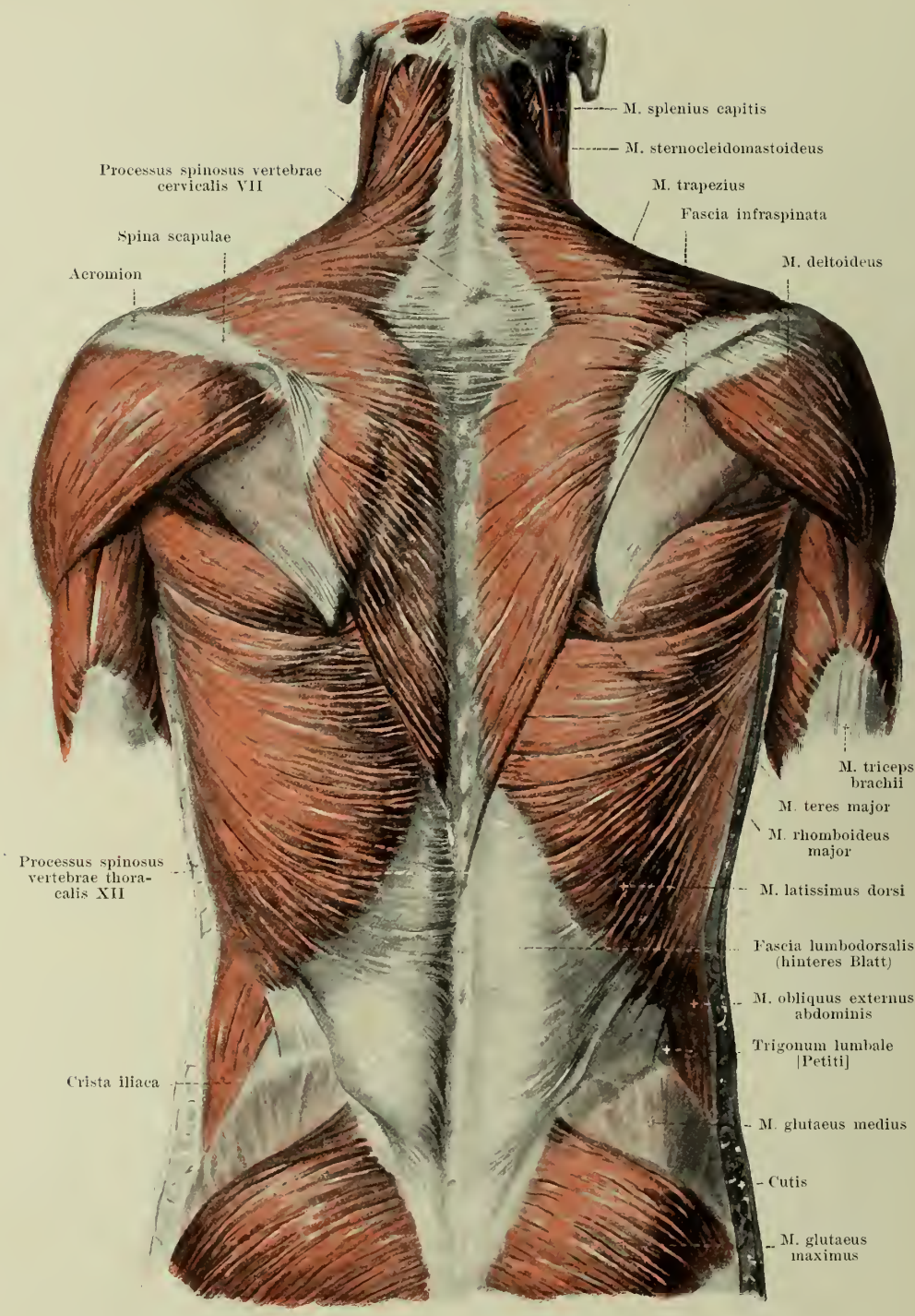

329. Breite Rückenmuskeln, von hinten.

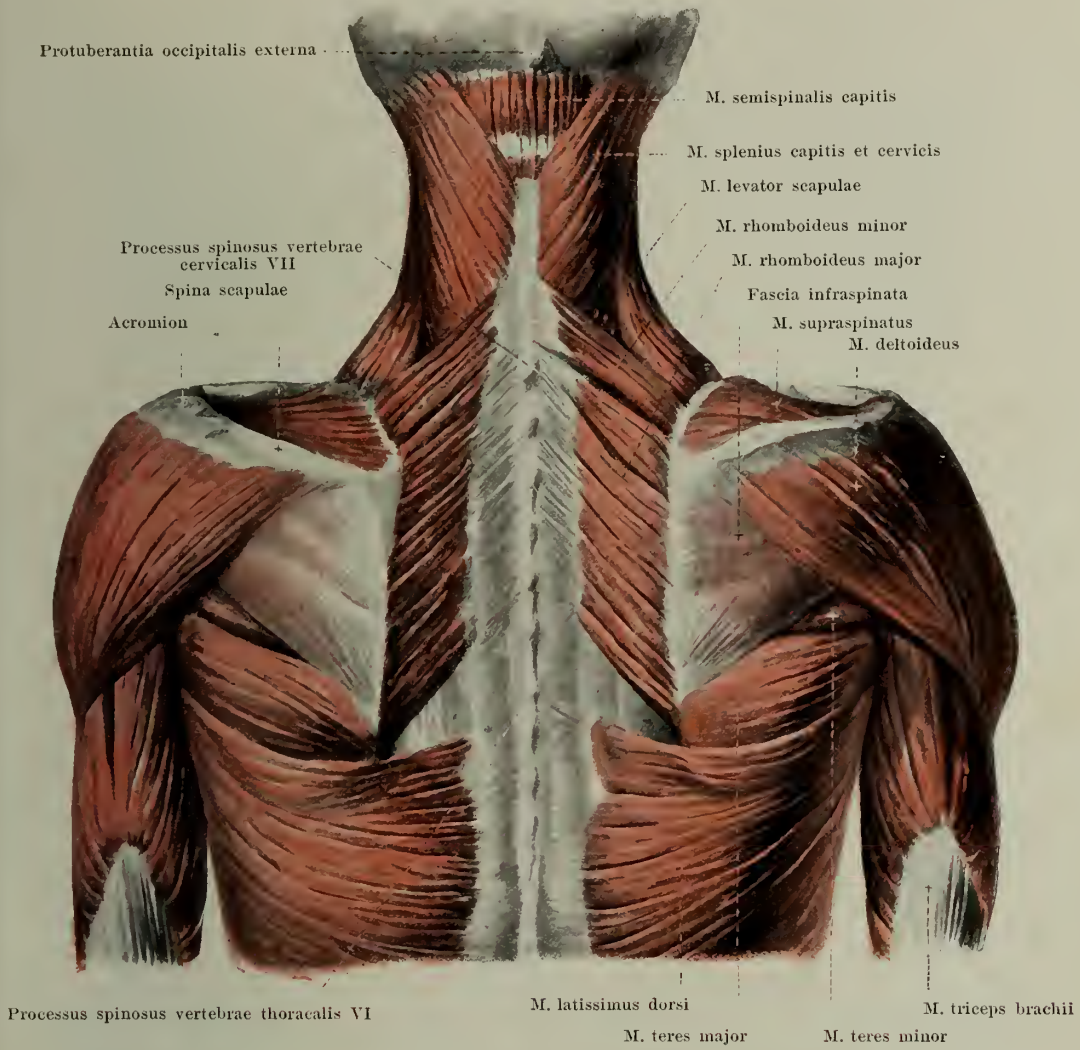

330. Breite Rückenmuskeln (2. Schicht), von hinten.

(Die mm. trapezii und sternocleidomastoidei sind weggenommen.)

M. trapezius (s. Fig. 329). Form: platt, dreieckig, breit. Lage: in der Nacken- und oberen Rückengegend, unmittelbar unter der Haut. Ursprung (s. auch Fig. 296): sehnig von linea nuchae superior, protuberantia occipitalis externa, lig. nuchae und lig. supraspinale bis zum 12. Brustwirbel; die Sehnenfasern hängen mit denen der anderen Seite zusammen, sind in der Umgebung der vertebra prominens länger und bilden dort jederseits ein dreieckiges Feld. Ansatz: obere Fasern ziehen schräg nach abwärts und vorn zur extremitas acromialis clavi-culae, mittlere Fasern transversal zum acromion und zur spina scapulae, untere Fasern schräg nach oben und lateralwärts mit kleiner, dreieckiger, platter Sehne zum medialen Ende der spina scapulae. Wirkung: zieht das Schulterblatt nach der Wirbelsäule und dreht es so, daß der angulus medialis medianwärts, das acromion nach oben und medianwärts, der angulus inferior nur wenig nach außen und vorn rückt; bei festgestelltem Schulterblatt zieht er den Kopf nach hinten und dreht ihn etwas mit dem Gesicht nach der anderen Seite. Innervation: n. accessorius und Äste des plexus cervicalis (C_2, C_3, C_4).

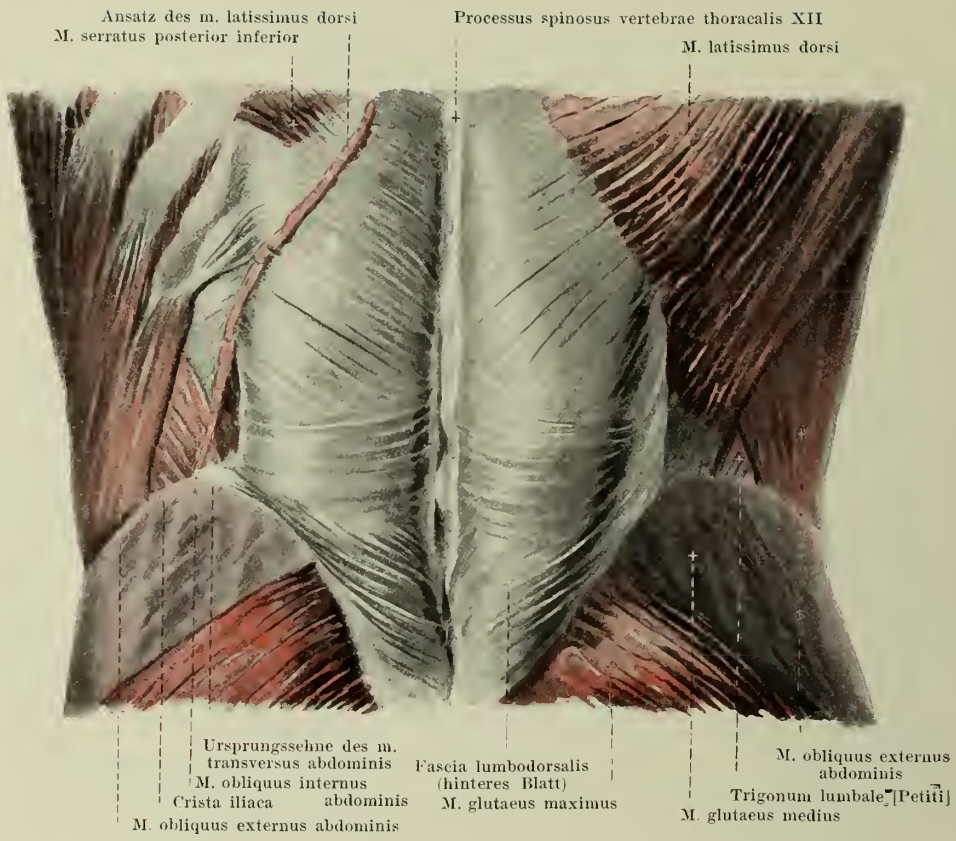

331. Muskeln der Lendengegend (1. Schicht), von hinten.

(Links ist der m. latissimus dorsi weggenommen.)

M. latissimus dorsi (s. auch Figg. 316, 329, 330 u. 343). Form: platt, dreieckig, dünn. Lage: an unterer Rücken- und seitlicher Brustgegend, oben teilweise bedeckt vom m. trapezius. Ursprung: sehnig vom hinteren Blatt der fascia lumbodorsalis, vom proc. spinosus des 6. Brustwirbels an abwärts, von der crista iliaca und, mit drei oder vier fleischigen Zacken, von der Außenfläche der drei oder vier untersten Rippen. Ansatz: die Fasern laufen konvergierend lateralwärts, die oberen mehr transversal, die unteren steil nach oben; sie liegen an der lateralen Thoraxwand dicht auf dem m. serratus anterior, schmiegen sich an den unteren Rand des m. teres major an, winden sich um ihn herum an seine vordere Fläche und befestigen sich mit platter Sehne an die crista tuberculi minoris humeri. Dort liegt zwischen diesen beiden Muskeln die *bursa m. latissimi dorsi* (s. Fig. 345). Wirkung: zieht den Arm medianwärts und nach hinten; zieht das Schulterblatt medianwärts und nach unten. Innervation: n. thoracodorsalis (C_7, C_8).

M. rhomboideus major (s. Figg. 329 u. 330). Form: platt, viereckig. Lage: oberer Teil des Rückens, bedeckt vom m. trapezius. Ursprung: sehnig von procc. spinosi und ligg. interspinalia des 1.—4. Brustwirbels. Ansatz: Fasern ziehen parallel abwärts und lateralwärts zum margo vertebralis scapulae. Wirkung: zieht Schulterblatt medianwärts und nach oben; dreht es dabei so, daß der angulus inferior scapulae stärker, das acromion weniger stark medianwärts und nach oben rückt. Innervation: n. dorsalis scapulae (C_5).

M. rhomboideus minor (s. Fig. 330), vom vorigen oft nur undeutlich geschieden. Form: platt, länglich-viereckig. Lage: unmittelbar am oberen Rande des vorigen. Ursprung: sehnig vom lig. nuchae bzw. von den procc. spinosi der beiden unteren Halswirbel. Ansatz: wie voriger, dicht oberhalb desselben. Wirkung und Innervation: wie voriger.

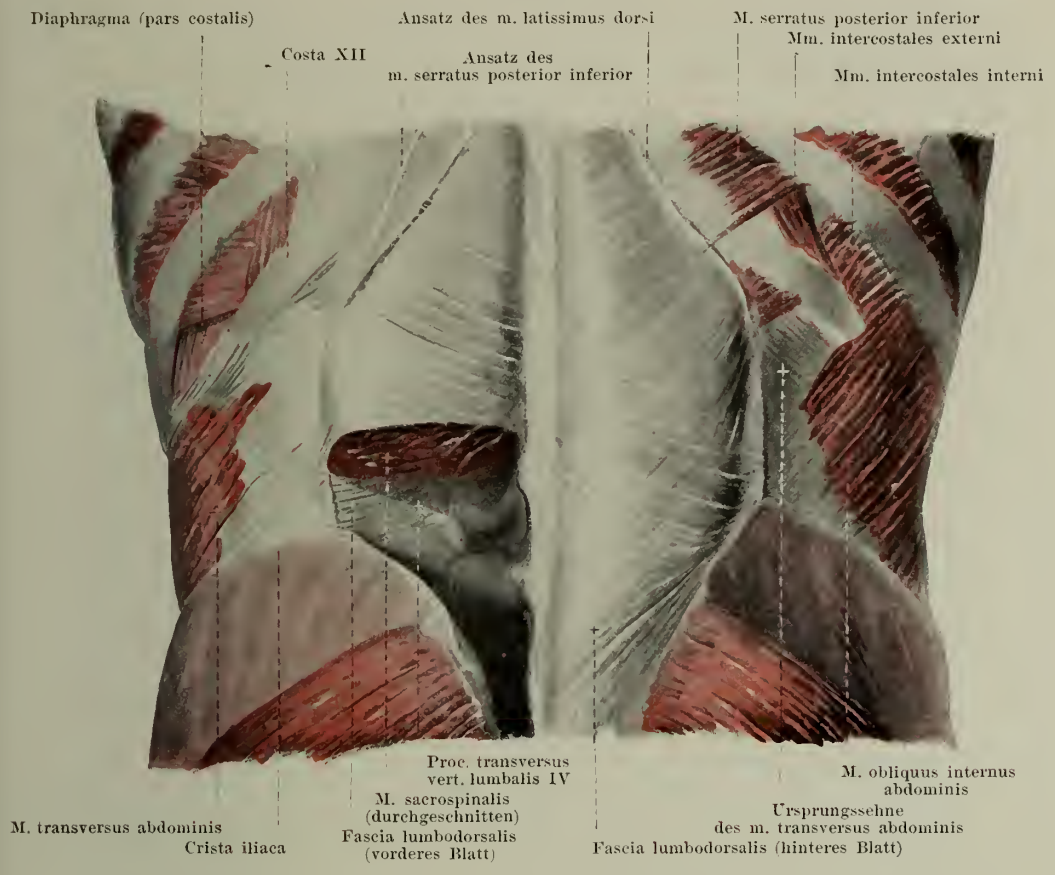

332. Muskeln der Lendengegend (2. Schicht), von hinten.

(Beiderseits sind die mm. latissimus dorsi und obliquus externus abdominis weggenommen, links außerdem noch die mm. obliquus internus abdominis und serratus posterior inferior.)

M. levator scapulae (s. Figg. 299—301 u. 330). Form: platt-rundlich, länglich. Lage: an der lateralen Fläche des Halses, bedeckt oben von m. sternocleidomastoideus, unten von m. trapezius, vorn anstoßend an m. scalenus posterior, hinten an mm. splenii cervicis et capitis. Ursprung: mit vier sehnigen Zipfeln von den tubercula posteriora der proc. transversi des 1.—4. Halswirbels (s. Figg. 306 u. 335). Ansatz: Fasern laufen parallel nach unten, hinten und lateralwärts zum obersten Abschnitt des margo vertebralis scapulae. Wirkung: zieht das Schulterblatt medianwärts und nach oben und dreht es dabei so, daß der angulus inferior stark medianwärts und nach oben, das acromion weniger stark nach oben und etwas lateralwärts bewegt wird; bei festgestelltem Schulterblatt beugt er die Halswirbelsäule nach der gleichen Seite und dreht sie etwas. Innervation: n. dorsalis scapulae und Äste des plexus cervicalis (C_2, C_3, C_4, C_5).

Trigonum lumbale [Petiti] (s. Fig. 331), dreieckige, dünnere Stelle der hinteren Bauchwand, an Größe wechselnd; sie wird begrenzt unten von der crista iliaca, lateral vom hinteren Rand des m. obliquus externus abdominis, medial vom lateralen Rand des m. latissimus dorsi. In diesem Dreieck sind die Muskelfasern des m. obliquus internus sichtbar; vor ihnen liegt die Ursprungssehne des m. transversus abdominis und der m. quadratus lumborum.

Fascia nuchae (nicht dargestellt) ist eine dünne, bindegewebige Membran, welche unmittelbar unter den mm. trapezius und rhomboidei liegt; sie geht von der unteren Fläche der squama occipitalis ab, bedeckt die mm. splenii capitis et cervicis und semispinalis capitis, hängt medial mit dem lig. nuchae zusammen, setzt sich nach vorn in die fascia colli fort und geht unten am m. serratus posterior superior in die fascia lumbodorsalis über.

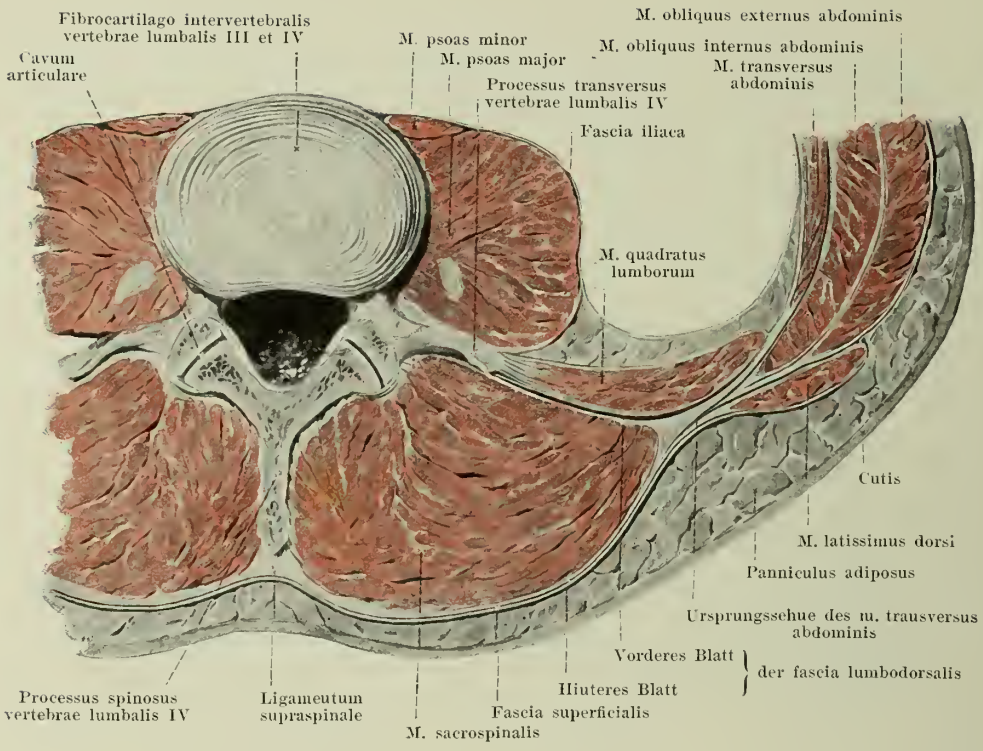

333. Querschnitt durch die Muskeln der Lendengegend (nach W. Braune).

Fascia lumbodorsalis besteht aus zwei Blättern.

Das hintere Blatt (s. auch Figg. 329, 331, 332 u. 334) liegt unmittelbar unter den mm. trapezius, rhomboidei und latissimus dorsi auf der hinteren Fläche des m. sacrospinalis, beginnt als Fortsetzung der fascia nuchae (s. S. 287) dünn am m. serratus posterior superior, hüllt unten den m. serratus posterior inferior ein und steigt, stärker werdend, bis zur Steißbeingegend herab; medial ist es dabei mit den procc. spinosi und lig. supraspinale der Brust- und Lendenwirbel und mit der crista sacralis media verwachsen; unten verschmilzt es mit den hinteren Bändern des Kreuzbeines und mit der crista iliaca; lateral ist es oben festgeheftet an den anguli costarum, unten, zwischen der zwölften Rippe und der crista iliaca, an dem vorderen Blatt. Es besteht oben aus queren, unten aus schräg sich durchkreuzenden Fasern, welche teilweise die unmittelbare Fortsetzung der an der Fascie entspringenden mm. serratus posterior inferior und latissimus dorsi sind.

Das vordere Blatt (s. auch Figg. 312, 315, 332 u. 340) ist dünner, liegt vor dem m. sacrospinalis, hinter den mm. quadratus lumborum und psoas major, ist nur von der 12. Rippe bis zur crista iliaca vorhanden und an beide befestigt. Es entspringt mit 4 Zipfeln von den procc. transversi des 1.—4. Lendenwirbels, hängt unten mit dem lig. iliolumbale zusammen und enthält oben kräftige, bogenförmige Faserzüge, welche vom 1. und 2. Lendenwirbel zur 12. Rippe ziehen, *ligamentum lumbocostale* (s. Figg. 312, 315 u. 340). Die Fasern des vorderen Blattes verlaufen im wesentlichen transversal, vereinigen sich lateral vom m. sacrospinalis mit den Fasern des hinteren Blattes und bilden so gemeinsam die Ursprungssehne des m. transversus abdominis; der m. obliquus internus abdominis entspringt teilweise von der hinteren Fläche der vereinigten Blätter.

334. Breite Rückenmuskeln (3. Schicht), von hinten.

(Die Schulterblätter und die zu ihnen ziehenden Muskeln sind weggenommen.)

M. serratus posterior superior. Form: platt, viereckig, sehr dünn. Lage: oberer Teil der Rückenfläche, bedeckt von mm. rhomboidei. Ursprung: mit platter Sehne von lig. nuchae bzw. procc. spinosi des 6. u. 7. Hals-, sowie 1. u. 2. Brustwirbels. Ansatz: Fasern laufen parallel schräg lateralwärts und nach unten, endigen mit 4 fleischigen Zacken an 2.—5. Rippe. Wirkung: hebt diese Rippen. Innervation: nn. intercostales I-IV, häufig auch Ast des plexus brachialis (C_8).

M. serratus posterior inferior (s. auch Fig. 331). Form: platt, viereckig, sehr dünn. Lage: unterer Teil der Rückenfläche, bedeckt von m. latissimus dorsi und teilweise auch von m. trapezius. Ursprung: hinteres Blatt der fascia lumbodorsalis in der Gegend des 10.—12. Brust-, sowie 1. u. 2. Lendenwirbels. Ansatz: Fasern ziehen parallel schräg lateralwärts und nach oben, endigen mit vier fleischigen Zacken an 9.—12. Rippe. Wirkung: zieht diese Rippen nach unten und außen; kontrahiert sich bei der Inspiration. Innervation: nn. intercostales IX—XI.

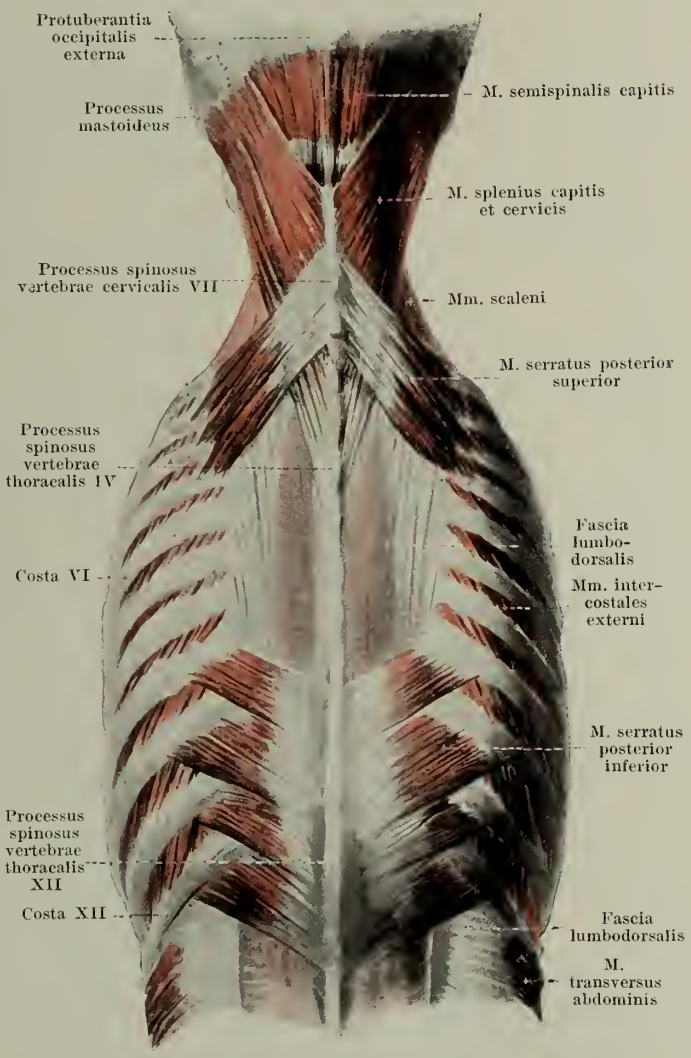

M. splenius capitis (s. auch Figg. 296, 301, 330 u. 335). Form: platt, länglich-viereckig, dick. Lage: Nackengegend, teilweise bedeckt von mm. trapezius, sternocleidomastoideus, serratus posterior superior und rhomboidei. Ursprung: lig. nuchae in der Höhe des 3.—7. Halswirbels, sowie procc. spinosi des 1. u. 2. Brustwirbels. Ansatz: Fasern gehen etwas konvergierend nach oben lateralwärts und mit dicker, kurzer Sehne an proc. mastoideus und an linea nuchae superior oss. occipitalis. Wirkung: dreht den Kopf so, daß sich das Gesicht nach derselben Seite und nach oben wendet; die beiderseitigen gemeinsam beugen den Kopf rückwärts. Innervation: rami laterales der rami posteriores der nn. cervicales I—IV (V).

M. splenius cervicis (s. Figg. 296, 330 u. 335). Form: platt, länglich-viereckig, schmal. Lage: bildet gewissermaßen Fortsetzung des vorigen nach unten und ist oft nicht deutlich von ihm geschieden. Ursprung: procc. spinosi und ligg. interspinalia des 3.—6. Brustwirbels. Ansatz: mit 2—3 Zipfeln an tubercula posteriora der procc. transversi der 2—3 obersten Halswirbel. Wirkung: beugt Hals rückwärts und lateralwärts und dreht die 2—3 obersten Halswirbel, wie voriger den Kopf. Innervation: wie voriger.

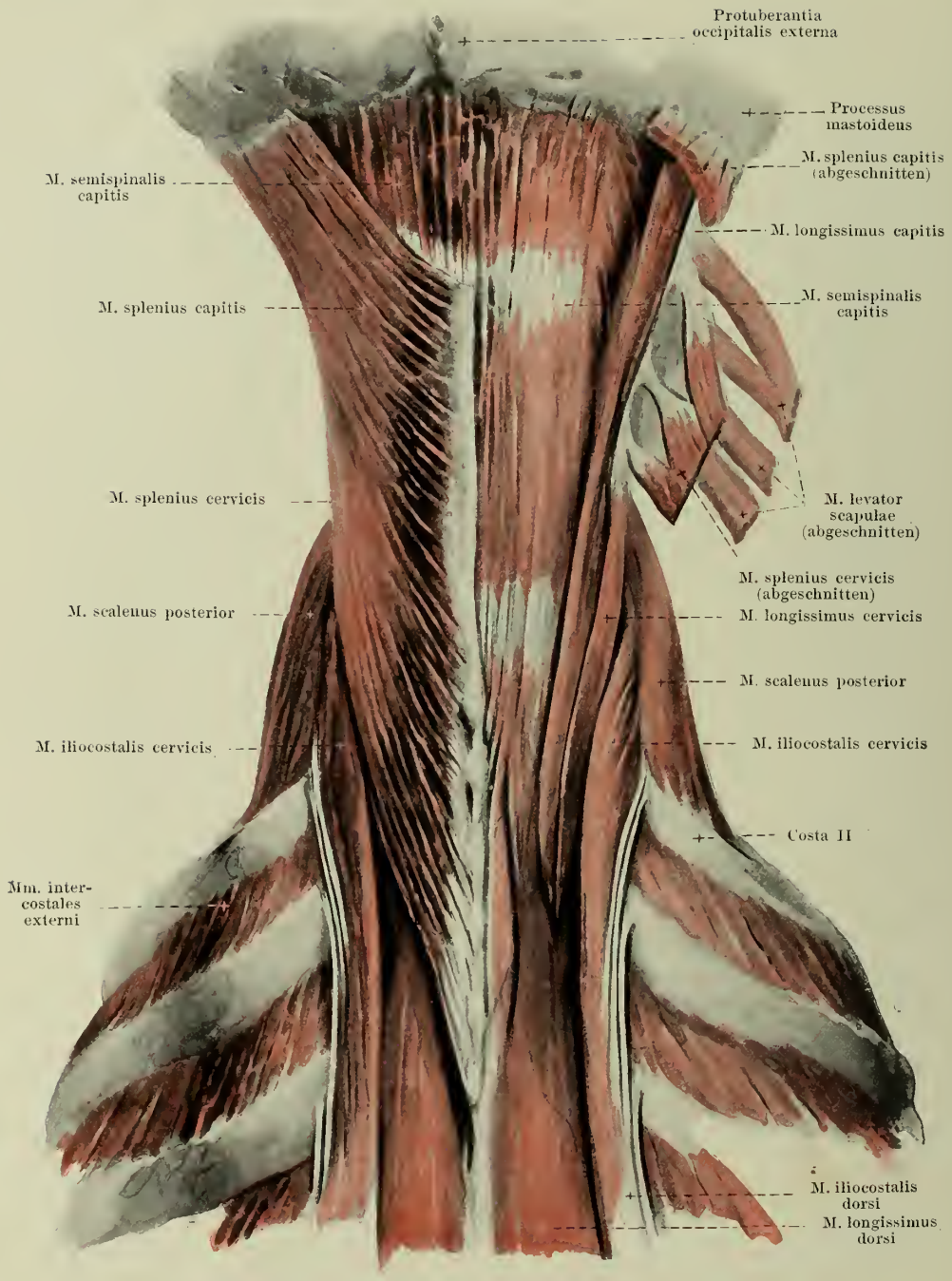

335. Nackenmuskeln (links: 2. Schicht, rechts: 3. Schicht), von hinten.

(Beiderseits sind die mm. trapezius, sternocleidomastoideus und levator scapulae, rechts außerdem noch die mm. splenii weggenommen.)

336. Lange Rückenmuskeln (1. Schicht), von hinten.

(Der m. iliocostalis ist rechts lateralwärts abgedrängt, links umgeklappt.)

M. sacrospinalis (s. auch Figg. 332, 333 u. 337—340). Form: dreiseitig-prismatisch, lang. Lage: von der Kreuzbein- bis zur Nackengegend jederseits lateral vom m. transversospinalis. Ursprung: in der Tiefe fleischig, sonst mit langen Sehnen von crista iliaca, ligg. sacroiliaca posteriora, crista sacralis media und procc. spinosi der Lendenwirbel. Fasermasse teilt sich in der Lendengegend in drei Muskelzüge: m. iliocostalis, m. longissimus und m. spinalis.

M. iliocostalis, am weitesten lateral, verläuft zwischen Rippen, bzw. deren Homologen.

M. iliocostalis lumborum. Ansatz: mit 9 (unten fleischigen, oben dünnen, sehnigen) Zipfeln an anguli der 12.—4. Rippe. Wirkung: kann Rippen abwärts ziehen.

M. iliocostalis dorsi. Ursprung: bedeckt vom vorigen, mit 6 fleischigen Zacken von anguli der 12.—7. Rippe. Ansatz: mit 8 dünnen Sehnen an anguli der 7.—1. Rippe und proc. transversus des 7. Halswirbels.

M. iliocostalis cervicis (s. auch Fig. 335). Lage: vorn an m. scalenus posterior, lateral und hinten an m. levator scapulae, medial an mm. splenius und longissimus cervicis grenzend. Ursprung: überlagert vom vorigen, mit 4—6 fleischigen Zipfeln von anguli der 6.—3. (2. oder 1.) Rippe. Ansatz: mit 3 schmalen Sehnen an procc. transversi des 6.—4. Halswirbels. Wirkung: biegt den Hals nach hinten und nach der gleichen Seite; kann die Rippen heben.

Wirkung des ganzen m. iliocostalis: biegt die Wirbelsäule nach hinten und nach der gleichen Seite. Innervation: rami laterales der rami posteriores der nn. thoracales I—XII und lumbalis I.

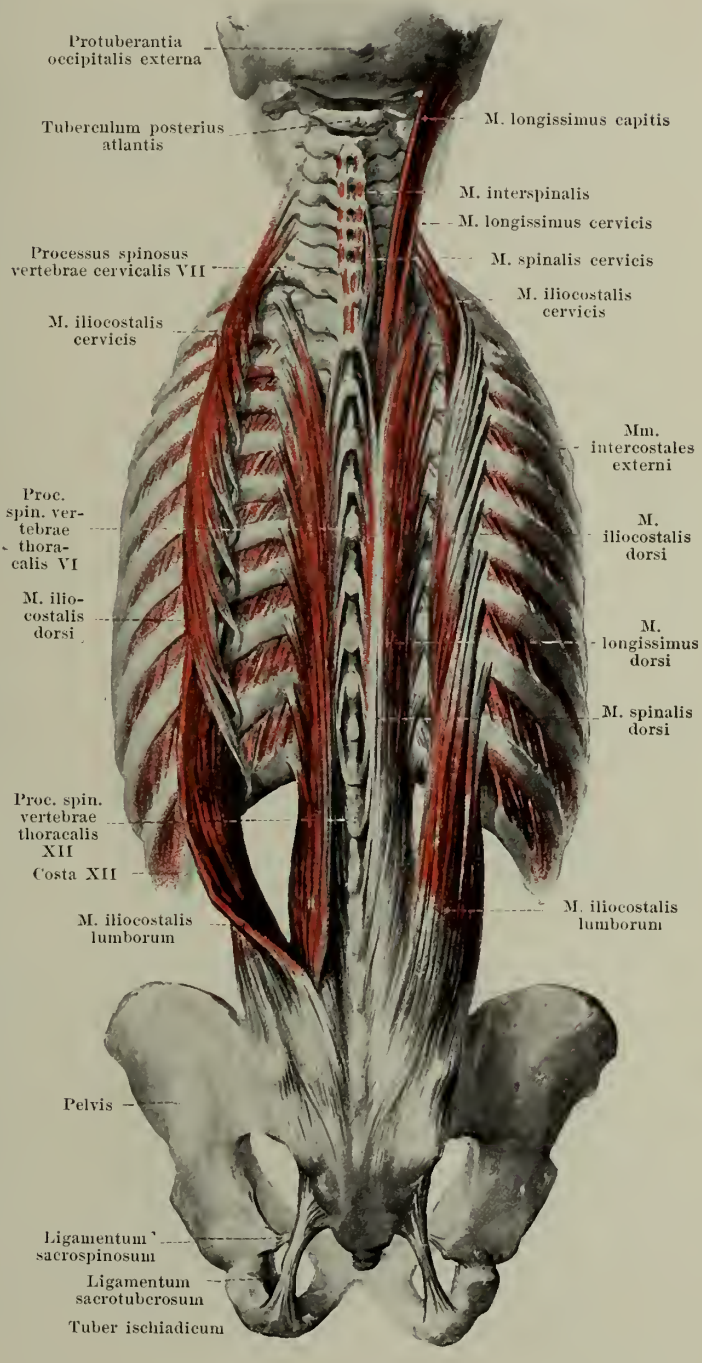

337. Lange Rückenmuskeln (2. Schicht), von hinten.

(Die mm. iliocostales sind weggenommen; die mm. longissimi dorsi sind nach außen umgeklappt; der m. longissimus cervicis ist rechts lateralwärts, links medianwärts, der m. longissimus capitis rechts medianwärts gezogen.)

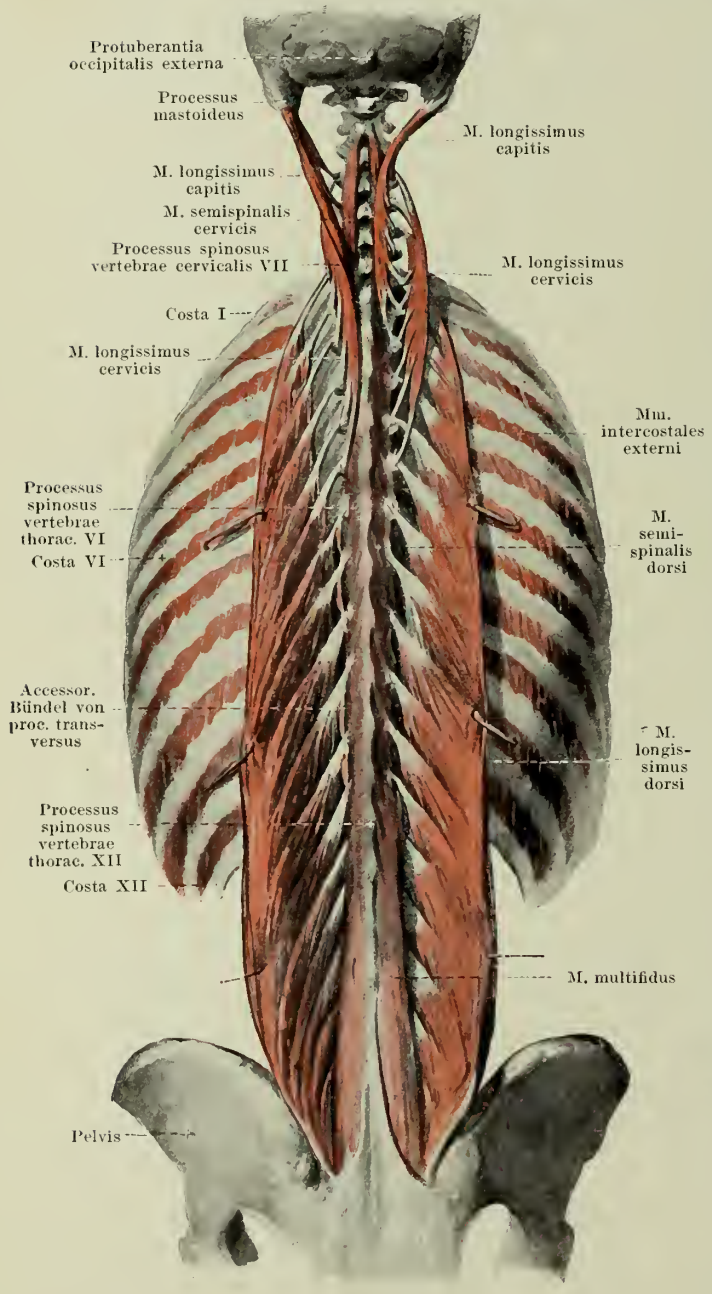

M. longissimus (s. auch Fig. 336) ist der mittelste Zug des m. sacrospinalis; er spannt sich (am Thorax nur mit seinen medialen Zacken) zwischen procc. transversi bzw. deren Homologen aus.

M. longissimus dorsi. Ursprung: erhält medial mehrere kurze, accessorische Bündel von den procc. transversi des 4. Hals- bis 8. Brustwirbels. Ansatz: 1., mit dünnen, unten fleischigen, oben sehnigen (häufig teilweise fehlenden) lateralen Zipfeln an procc. transversi des 5.—1. Lendenwirbels und anguli der 12.—2. Rippe (s. Fig. 336); 2., mit unten fleischigen, oben sehnigen (konstanten) medialen Zipfeln an procc. accessorii des 5.—1. Lendenwirbels und procc. transversi aller Brustwirbel. Wirkung: biegt Wirbelsäule nach hinten und nach der gleichen Seite.

M. longissimus cervicis (s. auch Fig. 335). Form: platt, dünn. Lage: medial vom m. iliocostalis cervicis, lateral vom m. longissimus capitis, bedeckt von mm. splenius cervicis und trapezius. Ursprung: oberste 4—6 Brustwirbel. Ansatz: mittlere Halswirbel. Wirkung: biegt Hals nach hinten und der gleichen Seite.

M. longissimus capitis (s. auch Fig. 335). Form: platt, länglich-viereckig, dünn; meist mit vorigem verwachsen. Lage: medial vom m. longissimus cervicis, lateral vom m. semispinalis capitis, bedeckt von mm. splenii und trapezius. Ursprung: procc. transversi des 3.—1. Brustwirbels und procc. articulares des 7.—3. Halswirbels. Ansatz: verdickt und kurzsehnig an proc. mastoideus. Wirkung: zieht den Kopf rückwärts und nach derselben Seite.

Innervation: rami laterales der rami posteriores der nn. cervicales I—VIII, thoracales I—XII und lumbales I—V.

338. Kurze Rückenmuskeln (1. Schicht), von hinten.

(Links ist der m. semispinalis capitis weggenommen.)

M. spinalis (s. Fig. 336), sehr dünn, bildet den medialen Teil des m. sacrospinalis und spannt sich zwischen procc. spinosi aus.

M. spinalis dorsi. Ursprung: fleischig von den Sehnenbündeln des m. longissimus, welche von den 2 obersten Lenden- und 2 (oder 3) untersten Brustwirbeln entspringen. Ansatz: mit mm. semispinalis und multifidus verwachsen, kurzsehnig am 9. (oder 8.) bis 2. Brustwirbel; ein Wirbel (10. oder 9.) wird übersprungen.

M. spinalis cervicis, sehr wechselnd. Ursprung: 2 oberste Brust- und 2 unterste Halswirbel. Ansatz: 4.—2. Halswirbel.

Wirkung: strecken die Wirbelsäule. Innervation: rami mediales der rami posteriores der nn. cervicales III—VIII und thoracales II, VI, VII, VIII.

M. spinalis capitis s. m. semispinalis capitis.

M. transversospinalis heißt die von den procc. transversi zu den procc. spinosi schräg aufwärts verlaufende Fasermasse, welche als dreiseitig-prismatischer Strang die Rinne zwischen den procc. spinosi und transversi ausfüllt. Seine Fasern verlaufen an der Oberfläche steiler als in der Tiefe. Er wird eingeteilt in m. semispinalis, m. multifidus und mm. rotatores.

M. semispinalis (s. auch Fig. 337) ist die oberflächliche Schicht des m. transversospinalis. Seine Fasern überspringen mehr als 4 Wirbelkörper. Er fehlt in der Lendengegend.

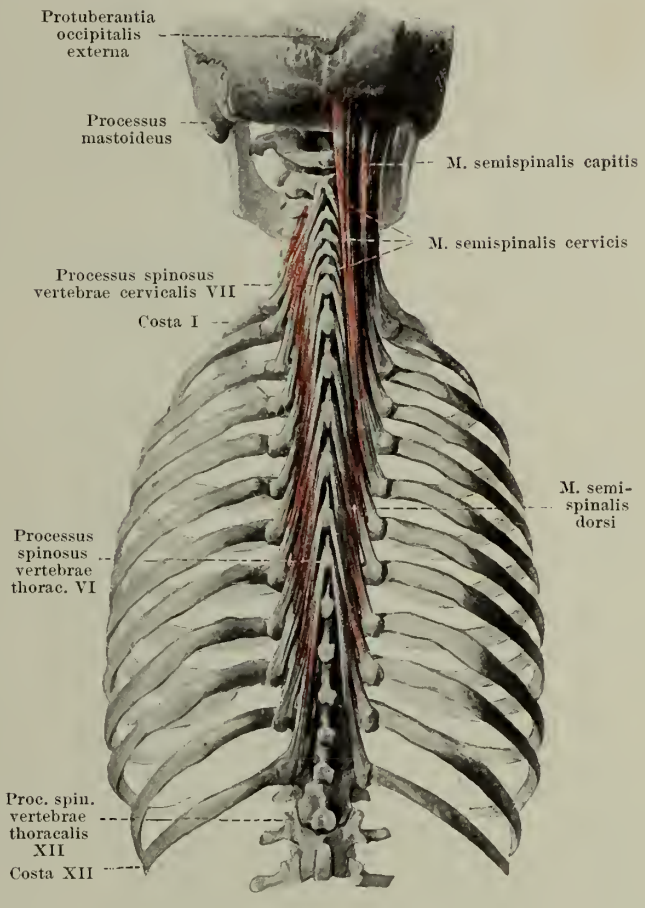

M. semispinalis dorsi. Ursprung: procc. transversi der 6 unteren Brustwirbel. Ansatz: procc. spinosi der 6 oberen Brust- und 2 unteren Halswirbel.

M. semispinalis cervicis. Ursprung: procc. transversi der 6 oberen Brustwirbel. Ansatz: procc. spinosi des 5.—2. Halswirbels.

Wirkung: biegen die Wirbelsäule nach hinten und drehen sie nach der anderen Seite. Innervation: rami mediales der rami posteriores der nn. cervicales III—VIII und thoracales I—XII.

M. semispinalis capitis (s. auch Figg. 296 u. 335). Form: platt, länglich-viereckig, dick. Lage: medianwärts an lig. nuchae, vorn an mm. semispinalis cervicis, recti capitis posteriores und obliqui capitis, lateralwärts an m. longissimus capitis grenzend, bedeckt größtenteils von mm. splenii und trapezius. Ursprung: procc. transversi der 6 oberen Brustwirbel, procc. transversi et articulares der 3—4 unteren Halswirbel und procc. spinosi der obersten Brust- und untersten Halswirbel. Die von den procc. spinosi kommenden Fasern können zu einem selbständigen Muskel, *m. spinalis capitis,* abgetrennt sein. Ansatz: Fasern gehen parallel nach oben und etwas medianwärts zum planum nuchale der squama occipitalis; sie sind, namentlich medial, durch eine oder mehrere zackige Zwischensehnen unterbrochen. Wirkung: zieht den Kopf nach hinten und erhebt das Gesicht nach der anderen Seite. Innervation: rami mediales et laterales der rami posteriores der nn. cervicales I—IV.

339. Kurze Rückenmuskeln (2. Schicht), von hinten.

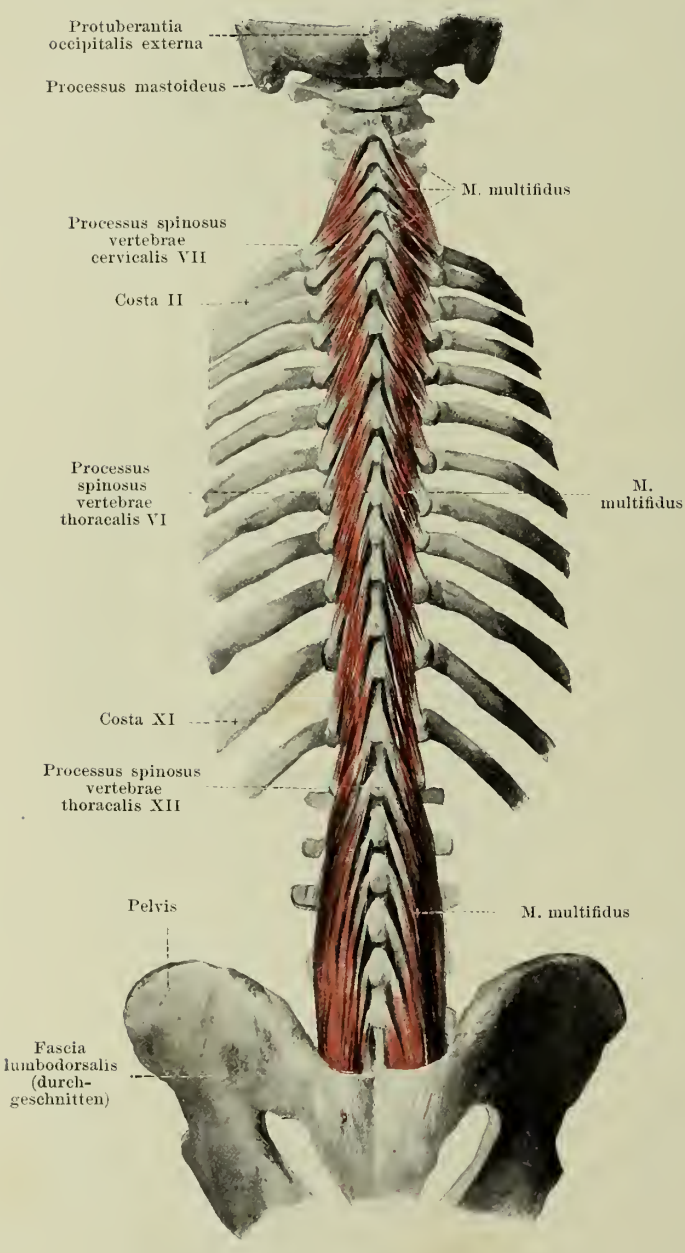

M. multifidus (s. auch Fig. 337) ist die zweite Schicht der von procc. transversi zu procc. spinosi schräg aufwärts ziehenden Fasermasse; er liegt am Thorax und Hals unmittelbar unter dem m. semispinalis, in der Lendengegend unmittelbar unter dem m. longissimus dorsi; seine Fasern überspringen 2—4 Wirbelkörper. Ursprünge: tuberositas iliaca, ligg. sacroiliaca posteriora, hintere Fläche des Kreuzbeines, procc. mamillares der Lendenwirbel, procc. transversi der Brustwirbel und procc. articulares des 7.—4. Halswirbels. Ansätze: procc. spinosi der Lenden-, Brust- und Halswirbel (ohne atlas). Wirkung: biegt die ganze Wirbelsäule nach hinten und dreht zugleich die Brust- und Halswirbelsäule (nicht die Lendenwirbelsäule) nach der anderen Seite. Innervation: rami mediales der rami posteriores der nn. cervicales III—VIII, thoracales I—XII und lumbales I—V.

Mm. rotatores (s. Fig. 340) bilden die dritte, tiefste Schicht der von procc. transversi zu procc. spinosi schräg aufwärts ziehenden Fasermasse und sind vollständig verdeckt vom m. multifidus. Sie bestehen aus einzelnen, schmalen, dünnen Muskelzügen.

Mm. rotatores longi überspringen einen Wirbel.

Mm. rotatores breves gehen zum nächstoberen Wirbel.

Beide gehen je zur Wurzel des proc. spinosus oder zum arcus vertebrae, sind vom Kreuzbein bis 2. Halswirbel vorhanden und laufen unten mehr vertikal, oben mehr transversal. Wirkung und Innervation: wie m. multifidus.

340. Kurze Rückenmuskeln (3. Schicht), von hinten.

Mm. levatores costarum. Form: platt, dreieckig, dünn. Lage: hinter den articulationes costotransversariae, bedeckt vom m. longissimus. Ursprung: procc. transversi des 7. Hals- und 1.—11. Brustwirbels. Ansatz: lateralwärts und nach unten zur nächsten Rippe *(mm. levatores costarum breves)*; an 3—4 unteren Intercostalräumen auch zur zweitnächsten Rippe *(mm. levatores costarum longi)*. Sie schließen sich direkt an mm. intercostales externi an. Wirkung: strecken Wirbelsäule, neigen sie nach der gleichen und rotieren sie nach der anderen Seite. Innervation: ramus anterior des n. cervicalis VIII u. nn. intercostales I—XI.

Mm. interspinales, kurze Bündel zwischen je zwei benachbarten procc. spinosi; vom epistropheus bis zum Kreuzbein. An den Halswirbeln oft doppelt, an den Brustwirbeln meist fehlend, an den Lendenwirbeln sehr kräftig. Wirkung: biegen Wirbelsäule nach hinten. Innervation: rami mediales der rami posteriores der nn. cervicales III bis VIII, thoracales I—XII und lumbales I—V.

Mm. intertransversarii, kurze Bündel zwischen je zwei benachbarten procc. transversi. An Brustwirbeln fehlen sie meistens. An Halswirbeln doppelt vorhanden, und zwar je zwischen tubercula anteriora *(mm. intertransversarii anteriores)* und tubercula posteriora *(mm. intertransversarii posteriores)* (s. Fig. 341). An Lendenwirbeln ebenfalls doppelt vorhanden und zwar je zwischen procc. mamillares *(mm. intertransversarii mediales)* und procc. transversi *(mm. intertransversarii laterales)*. Wirkung: biegen Wirbelsäule seitlich. Innervation: rami anteriores et posteriores der nn. cervicales II—VIII; rami posteriores der nn. thoracales; rami anteriores et posteriores der nn. lumbales I—V.

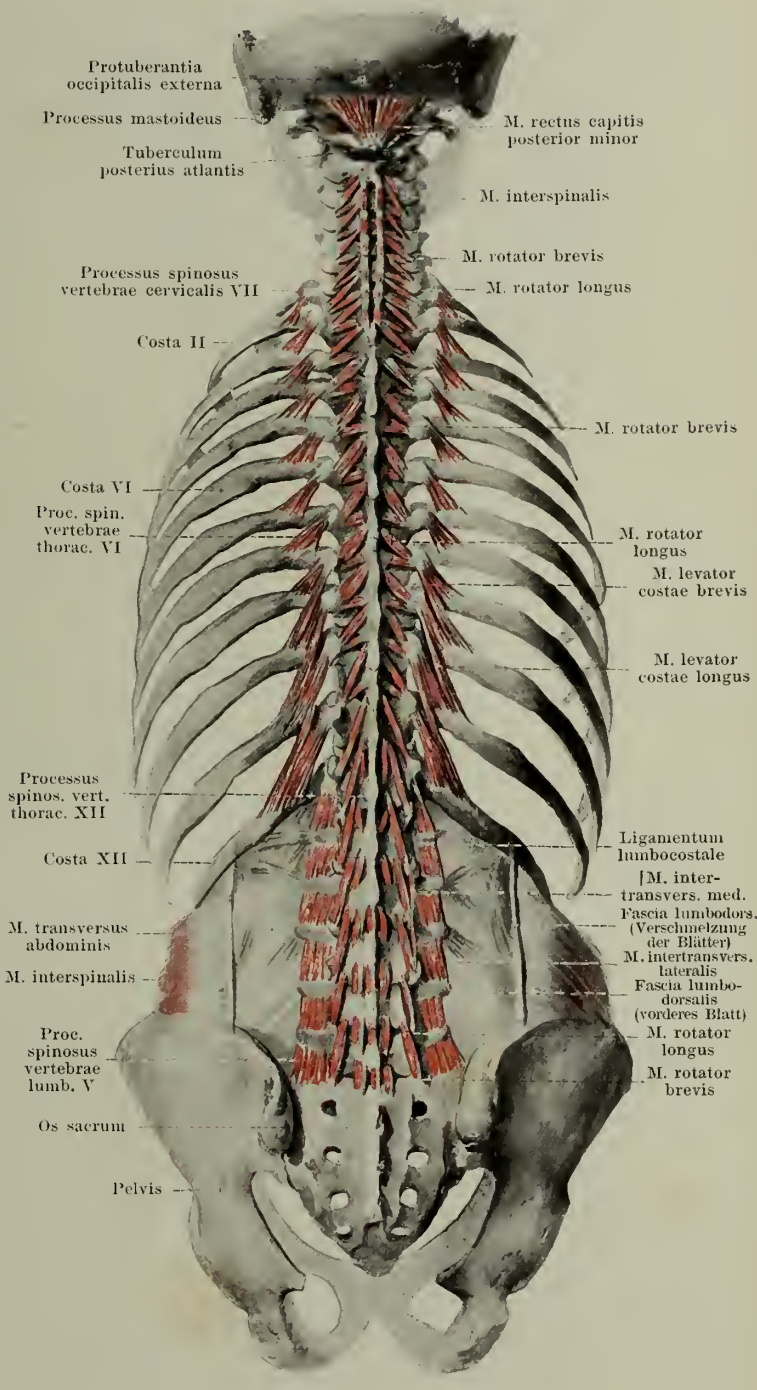

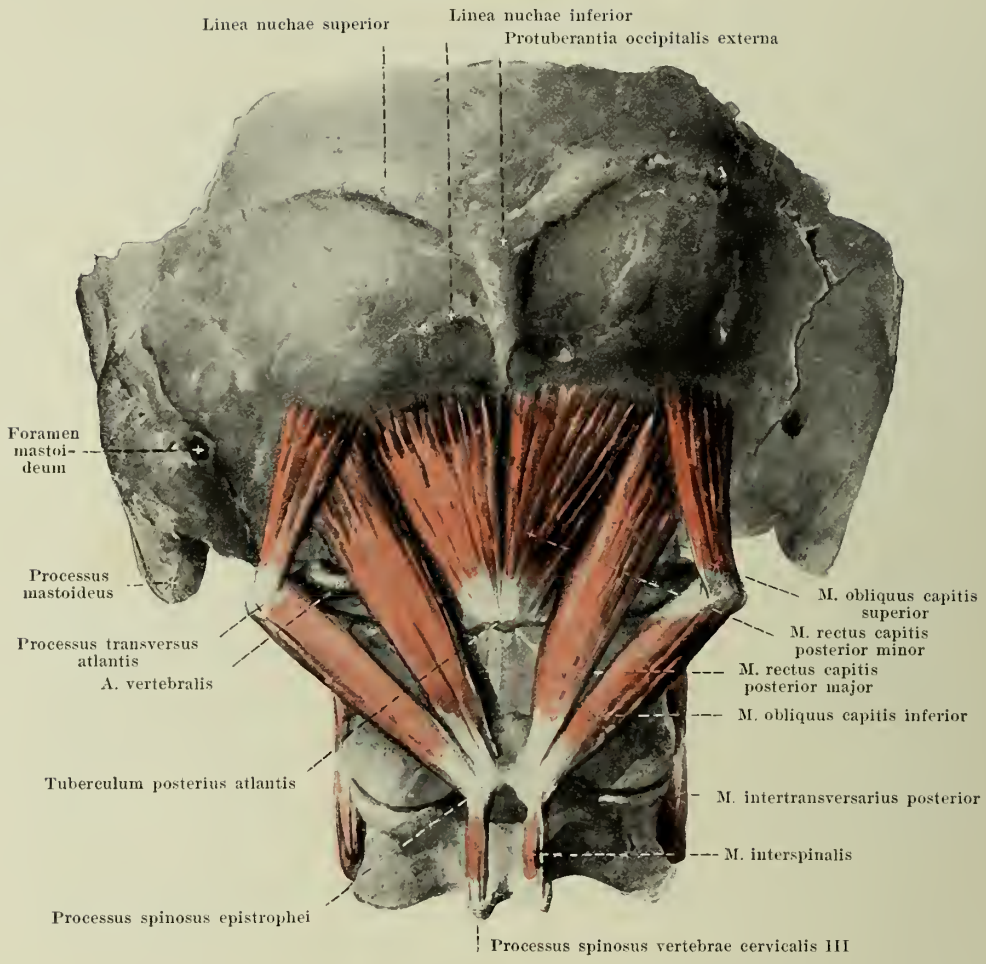

341. Kurze Nackenmuskeln, von hinten und unten.

M. rectus capitis posterior major. Form: platt, länglich-dreieckig. Lage: unmittelbar auf Wirbeln. Ursprung: proc. spinosus epistrophei. Ansatz: wenig divergierend, nach oben und lateralwärts zum planum nuchale der squama occipitalis. Wirkung: zieht Kopf nach hinten, dreht ihn nach derselben Seite. Innervation: n. suboccipitalis (C_1).

M. rectus capitis posterior minor (s. auch Fig. 340). Form: platt, dreieckig. Lage: unmittelbar auf membrana atlantooccipitalis posterior, bis an Medianebene reichend, lateral teilweise vom vorigen überlagert. Ursprung: tuberculum posterius atlantis. Ansatz: wenig divergierend, nach oben zum planum nuchale der squama occipitalis. Wirkung: zieht Kopf nach hinten. Innervation: n. suboccipitalis (C_1).

M. obliquus capitis superior. Form: platt, länglich-dreieckig. Lage: lateral und nach hinten von der articulatio atlantooccipitalis. Ursprung: proc. transversus atlantis. Ansatz: wenig divergierend, schräg nach oben und medianwärts zum planum nuchale der squama occipitalis, heftet sich dort hinter dem Ansatz des m. rectus capitis posterior major an. Wirkung: zieht Kopf nach hinten und neigt ihn etwas nach der gleichen Seite. Innervation: n. suboccipitalis (C_1).

M. obliquus capitis inferior. Form: platt, länglich. Lage: unmittelbar auf Wirbeln. Ursprung: proc. spinosus epistrophei. Ansatz: lateralwärts und nach oben zum proc. transversus atlantis. Wirkung: dreht atlas und Kopf nach derselben Seite. Innervation: n. suboccipitalis und ramus posterior n. cervicalis II (C_1, C_2).

Dura mater 1

(Nervous system - medulla)

1 Dura mater. p. Subduralraum

2. Arachnoides. Subarachnoidealraum

3. Pia mater

- venen plexus.

Pigeonhom. [illegible]

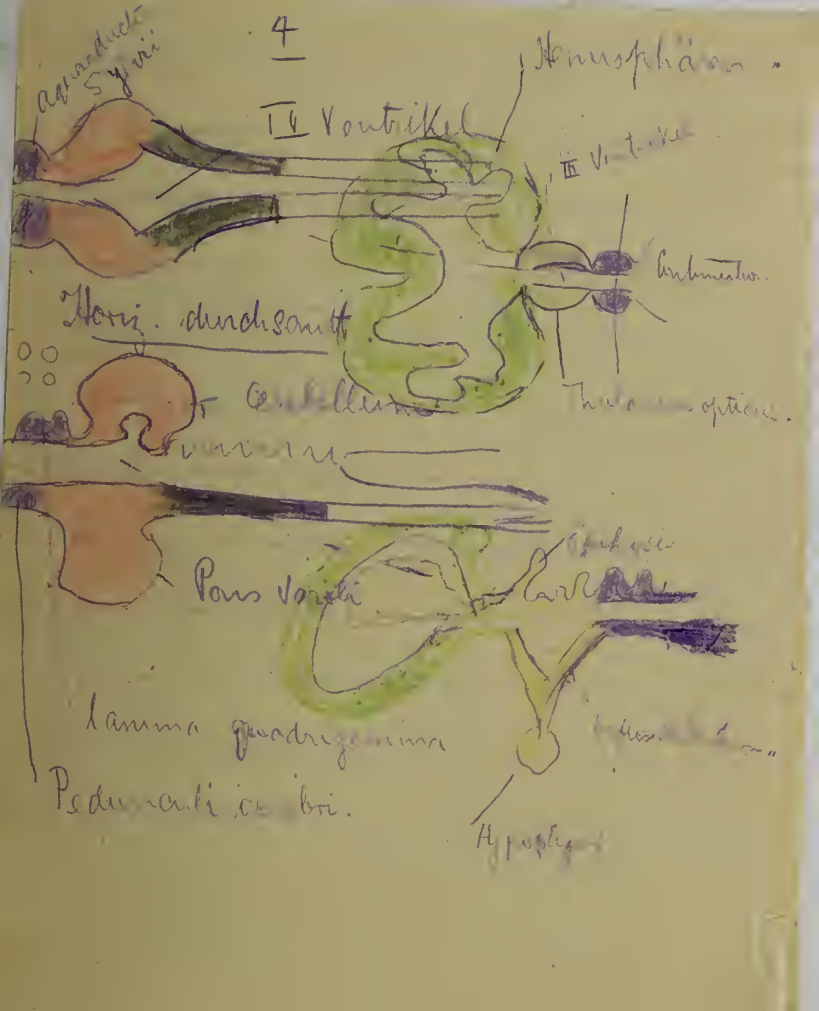
4
Aquaeductus Sylvii
IV Ventrikel
Hemisphären
III Ventrikel
Horiz. durchschnitt
Cerebellum
Thalamus opticus
Pons Varoli
Lamina quadrigemina
Pedunculi cerebri.
Hypophysis

2.

Brain

I Vorderhirn / Sek. Nachhirn [1] Telencephalon
\ Zwischen = [2] Diencephalon.

Mittelhirn Mittelhirn [3] Mesencephalon.

Hinterhirn / [4] H. Teilen = [4] Metencephalon
\ Nachhirn = [5] Myelencephalon.

Medulla oblongata.

342. Muskeln des rechten Oberarmes,

von außen.

M. deltoideus (s. auch Figg. 308, 310, 329, 330, 343, 347 u. 349). Form: platt, dreieckig, stark muldenförmig gebogen, in der Mitte dicker als an den Rändern. Lage: unmittelbar unter der Haut; bildet die fleischige Vorwölbung der Schulter. Ursprung: fleischig von der extremitas acromialis claviculae und vom acromion, sehnig von der spina scapulae, mit der fascia infraspinata zusammenhängend. Ansatz: vordere und hintere Fasern verlaufen fast geradlinig nach unten und lateralwärts, die mittleren bogenförmig über das tuberculum majus humeri (*bursa subdeltoidea* s. S. 300) nach abwärts; der mittlere Teil ist dabei vielfach gefiedert; sämtliche Fasern konvergieren zur tuberositas deltoidea humeri, lateral und nach unten vom Ansatz des m. pectoralis major; sie laufen dabei zum Teil an eine die Innenfläche teilweise bedekkende Sehnenplatte. Wirkung: mittlerer Teil hebt den Oberarm im Schultergelenk lateralwärts; vorderer Abschnitt zieht den Arm vorwärts, hinterer rückwärts, beide führen ihn gleichzeitig medianwärts. Innervation: n. axillaris (C_5, C_6).

Bursa subcutanea acromialis (s. Fig. 349), manchmal vorhanden, unmittelbar unter der Haut, auf der oberen Fläche des acromion.

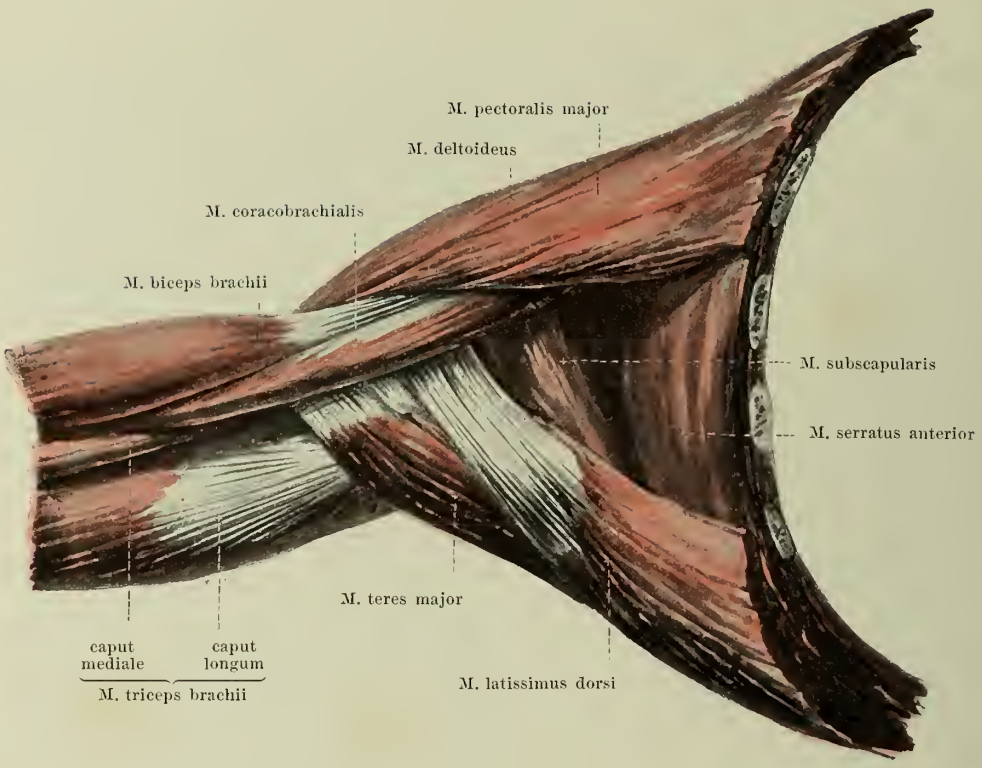

343. Muskeln der rechten Achselhöhle, von unten.

(Der Oberarm ist bis zur Horizontalen erhoben.)

Die **Achselhöhle** hat bei horizontal erhobenem Oberarm die Gestalt einer dreiseitigen Pyramide, deren Spitze oben unter dem Schlüsselbein liegt und deren Basis der unteren, nur von Haut und Fascie überzogenen Wand entspricht. Diese untere Wand wird begrenzt vorn vom m. pectoralis major, hinten von den mm. latissimus dorsi und teres major, medial vom m. serratus anterior. Ihr vorderer und ihr hinterer Rand wulsten sich auch am unversehrten Körper lateralwärts stark hervor als *vordere* und *hintere Achselfalte;* die Grundlage der vorderen Falte bildet der m. pectoralis major, die der hinteren die mm. latissimus dorsi und teres major. Die vordere Wand wird gebildet von den mm. pectoralis major und pectoralis minor, die hintere Wand von den mm. latissimus dorsi, teres major und m. subscapularis, die mediale Wand vom m. serratus anterior. Entlang der Kante zwischen vorderer und hinterer Wand liegt der m. coracobrachialis; in der Rinne hinter ihm, zwischen ihm und den Muskeln der hinteren Wand, verlaufen die Gefäße und Nerven. Die Achselhöhle ist ausgefüllt durch Blutgefäße, Lymphgefäße, Lymphknoten, Nerven und Fettmassen. Aus der Achselhöhle führen zwei von Bindegewebe erfüllte Spalträume, die beiden *Achsellücken* (s. Fig. 350), welche durch das caput longum m. tricipitis voneinander getrennt werden, dorsalwärts. Die *mediale Achsellücke* (f. d. a. und vv. circumflexae scapulae) ist dreieckig und liegt medial vom caput longum m. tricipitis, zwischen ihm, mm. subscapularis und teres minor und mm. longissimus dorsi und teres major. Die *laterale Achsellücke* (f. d. a. und vv. circumflexae humeri posteriores, n. axillaris) ist viereckig und lateral vom caput longum m. tricipitis, zwischen ihm, mm. subscapularis und teres minor, collum chirurgicum humeri und mm. latissimus dorsi und teres major gelegen.

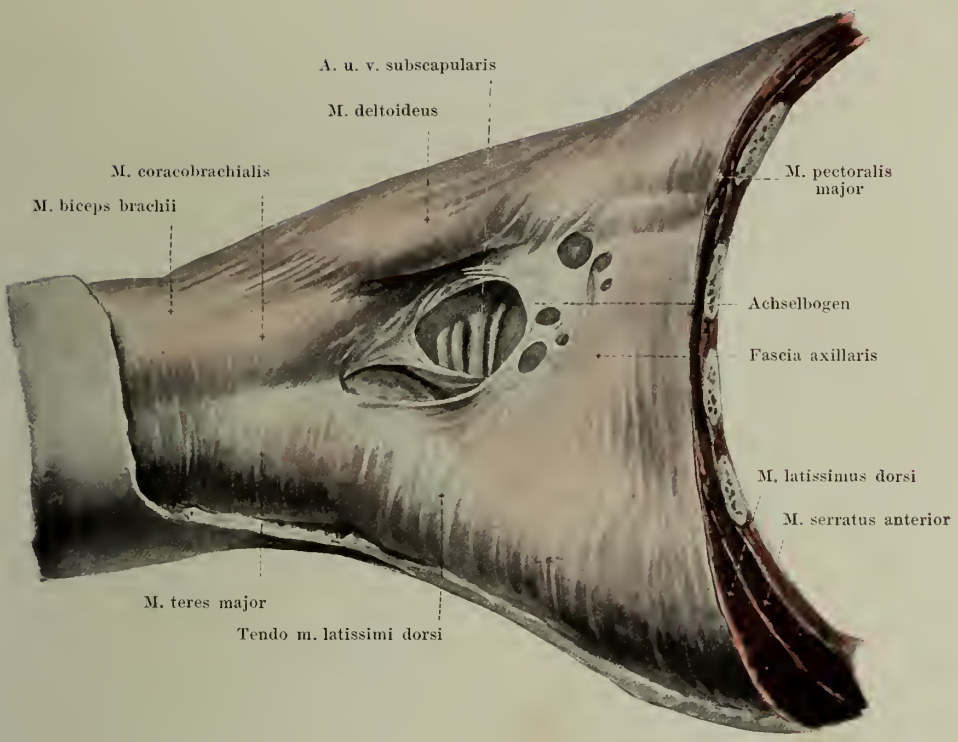

344. Fascien der rechten Achselhöhle, von unten.

(Die Zeichnung entspricht der Fig. 343; der Oberarm ist bis zur Horizontalen erhoben.)

Achselhöhle (Fortsetzung). Die Vorderfläche des m. pectoralis major ist von der dünnen *fascia pectoralis* überzogen. Sie wird lateral kräftiger und spannt sich vom lateralen unteren Rand des m. pectoralis major zum lateralen Rand der mm. latissimus dorsi und teres major quer über die Achselhöhle hinweg als *fascia axillaris*. Diese ist vielfach durchlöchert und besitzt gewöhnlich einen kräftigeren, bogenförmigen Faserzug, den Achselbogen, welcher sehr verschiedene Form und Krümmung hat, nicht selten Muskelfasern enthält und von der Gegend der Sehne des m. pectoralis major zu derjenigen des m. latissimus dorsi zieht; mit diesen Sehnen hängt er vielfach zusammen. Die fascia axillaris geht hinten in die dünne Fascie der mm. latissimus dorsi und teres major, vorn in den dünnen Überzug des m. deltoideus und lateral in die etwas stärkere *fascia brachii* über. Letztere hüllt die ganze Muskelmasse des Oberarmes ein und entsendet zwischen m. triceps brachii einerseits und sämtlichen übrigen Muskeln des Oberarmes anderseits medial und lateral je einen kräftigeren Streifen, in dem sich besonders viele längsverlaufende Fasern finden, zum margo medialis und margo lateralis humeri, *septum intermusculare mediale* und *septum intermusculare laterale*. Ersteres (s. Fig. 348 u. 353) liegt unmittelbar hinter dem Ansatz des m. coracobrachialis, hinter den mm. brachialis und pronator teres und vor dem caput mediale m. tricipitis brachii. Das septum intermusculare laterale (s. Figg. 342 u. 351) beginnt hinter dem Ansatz des m. deltoideus und verläuft hinter den mm. brachialis, brachioradialis, extensor carpi radialis longus, vor dem caput laterale und caput mediale des m. triceps brachii. Die genannten Muskeln entspringen teilweise von diesen septa.

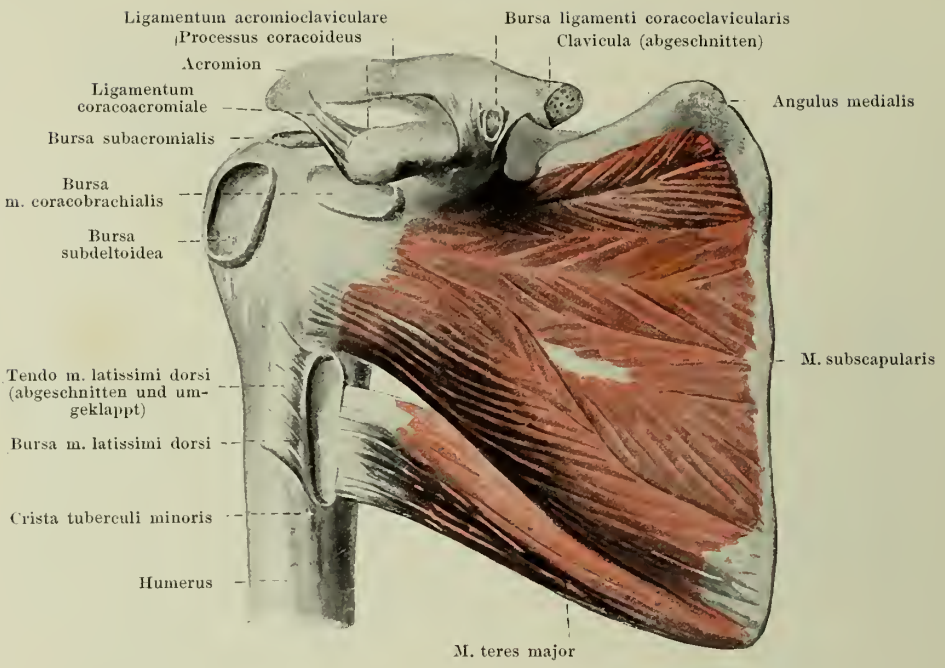

345. Muskeln des rechten Schulterblattes, von vorn.

M. subscapularis (s. auch Figg. 343 u. 347). Form: platt, dreieckig, mehrfach gefiedert. Lage: hinter dem m. serratus anterior; füllt die fossa subscapularis aus und zieht unmittelbar vor dem Schultergelenk vorbei. Ursprung: facies costalis scapulae und fascia subscapularis (s. unten). Ansatz: Fasern konvergieren nach oben und lateralwärts und befestigen sich mit kurzer, kräftiger Sehne am tuberculum minus und an der crista tuberculi minoris des humerus; an der Rückseite sind sie mit der capsula articularis humeri verwachsen; dort *bursa m. subscapularis* (s. S. 180 u. Fig. 346). Wirkung: zieht den Arm medianwärts, rollt ihn nach innen. Innervation: nn. subscapulares (C_5, C_6 [C_7]).

Fascia subscapularis (nicht gezeichnet) überzieht die vordere Fläche des m. subscapularis, hängt lateral mit der Fortsetzung der fascia brachii zusammen, welche den m. coracobrachialis bedeckt (s. auch Fig. 344).

M. teres major (s. auch Figg. 329, 330, 343 u. 346—351). Form: platt-zylindrisch. Lage: am margo axillaris des Schulterblattes, vorn teilweise bedeckt von der Sehne des m. latissimus dorsi, hinten und lateral teilweise vom m. latissimus dorsi, teilweise vom m. deltoideus und caput longum m. tricipitis brachii. Ursprung: facies dorsalis des angulus inferior scapulae. Ansatz: Fasern laufen parallel nach oben und lateralwärts und mit kräftiger Sehne zur crista tuberculi minoris. Dort liegen zwischen zwei Schichten der Sehne die **bursa m. teretis majoris** (nicht gezeichnet), die bisweilen mit der bursa m. latissimi dorsi kommuniziert. Wirkung: zieht den Arm medianwärts und rückwärts. Innervation: nn. subscapulares (C_6, C_7).

Bursa ligamenti coracoclavicularis, klein, häufig vorhanden, zwischen lig. trapezoideum und lig. conoideum des lig. coracoclaviculare.

Bursa subacromialis, groß, fast konstant, zwischen acromion und lig. coracoacromiale einerseits, capsula articularis des Schultergelenkes und m. supraspinatus anderseits; oft kommunizierend mit folgender.

Bursa subdeltoidea, groß, fast konstant, zwischen m. deltoideus und tuberculum majus humeri, oft kommunizierend mit vorhergehender.

Bursa m. coracobrachialis, mäßig groß, fast konstant, vor dem oberen Abschnitt der Sehne des m. subscapularis, zwischen ihr, dem proc. coracoideus und der Sehne des m. coracobrachialis.

Bursa m. latissimi dorsi, ziemlich groß, länglich, konstant, zwischen den Sehnen des m. latissimus dorsi und des m. teres major; kommuniziert bisweilen mit der bursa m. teretis majoris.

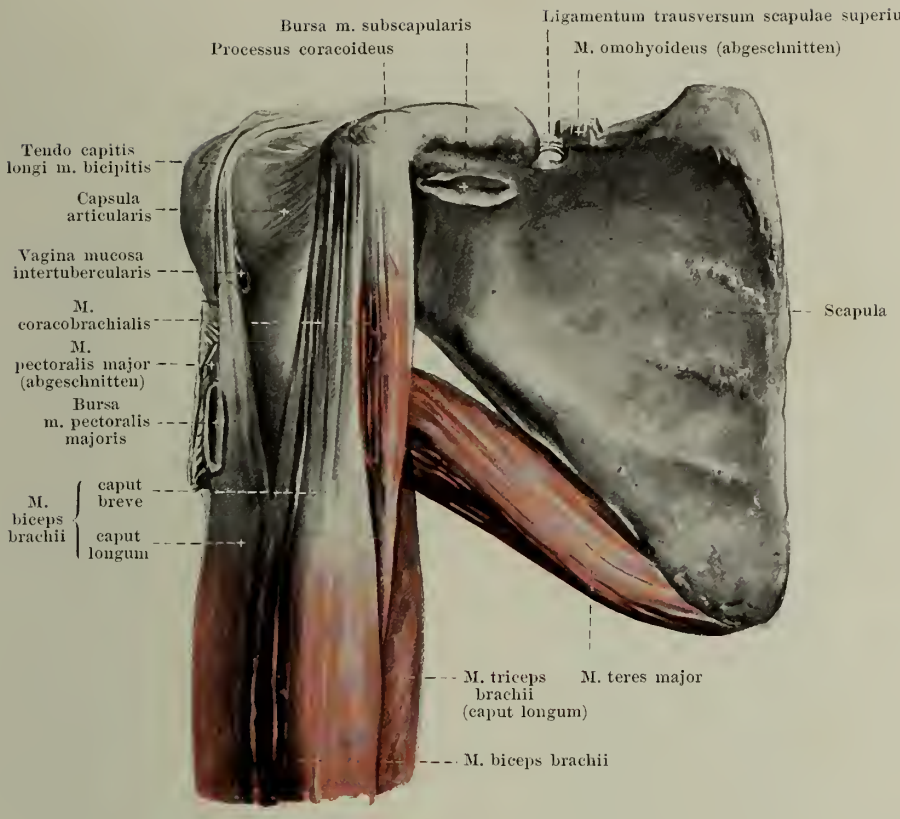

346. Muskeln an der vorderen Seite des rechten Schultergelenkes, von vorn.

(Die clavicula, mm. deltoideus, pectoralis major und subscapularis sind weggenommen.)

Bursa m. pectoralis majoris s. S. 263.

M. biceps brachii (s. auch Figg. 308, 310, 342, 343, 347 u. 348). Form: rundlich, spindelförmig, dick. Lage: an der vorderen Fläche des Oberarmes, an seinen Ursprüngen von den mm. pectoralis major und deltoideus bedeckt. Ursprung: zweiköpfig. *Caput longum:* von der tuberositas supraglenoidalis scapulae und vom labrum glenoidale mit einer langen, dünnen Sehne, welche innerhalb der Höhle des Schultergelenkes erst lateralwärts, dann im sulcus intertubercularis stark gebogen nach abwärts zieht (s. auch Fig. 231) und dabei von einer Ausstülpung der Gelenkkapsel, der *vagina mucosa intertubercularis* (s. auch S. 180), begleitet wird. Unter dem sulcus intertubercularis wird die Sehne durch den m. pectoralis major (häufig durch eine röhrenförmige Duplikatur seiner Sehne, s. S. 263) in ihrer Lage festgehalten. *Caput breve:* mit schmaler, platter, kürzerer Sehne vom proc. coracoideus, anfangs mit dem m. coracobrachialis verwachsen. Ansatz: beide Köpfe ziehen abwärts und vereinigen sich zu einem spindelförmigen Muskelbauch, dessen Fasern nahe oberhalb des Ellenbogengelenkes größtenteils in eine rundliche, dickere Sehne, teilweise auch in eine oberflächliche, dünne Sehnenplatte übergehen. Letztere, *lacertus fibrosus,* ist verschieden breit, verläuft schräg medianwärts und distalwärts vor dem m. pronator teres und verliert sich in der fascia antibrachii; die eigentliche, in die Tiefe abbiegende Sehne befestigt sich an der tuberositas radii *(bursa bicipitoradialis* und *bursa cubitalis interossea,* s. S. 303). Wirkung: hebt den Oberarm nach vorn zu, beugt den Vorderarm und supiniert ihn, besonders, wenn er gebeugt ist. Innervation: n. musculocutaneus (C_5, C_6 [C_7]).

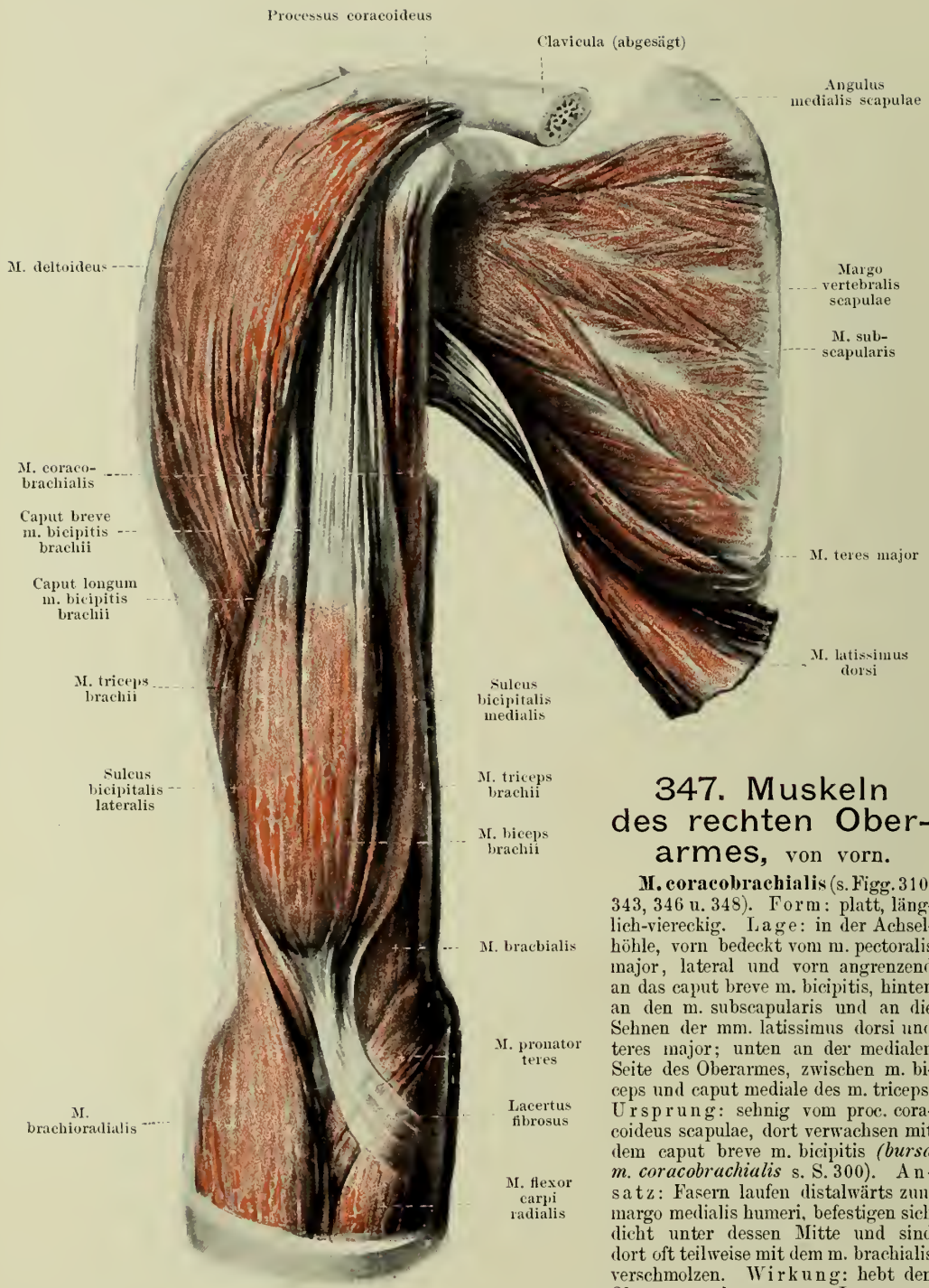

347. Muskeln des rechten Oberarmes, von vorn.

M. coracobrachialis (s. Figg. 310, 343, 346 u. 348). Form: platt, länglich-viereckig. Lage: in der Achselhöhle, vorn bedeckt vom m. pectoralis major, lateral und vorn angrenzend an das caput breve m. bicipitis, hinten an den m. subscapularis und an die Sehnen der mm. latissimus dorsi und teres major; unten an der medialen Seite des Oberarmes, zwischen m. biceps und caput mediale des m. triceps. Ursprung: sehnig vom proc. coracoideus scapulae, dort verwachsen mit dem caput breve m. bicipitis *(bursa m. coracobrachialis* s. S. 300). Ansatz: Fasern laufen distalwärts zum margo medialis humeri, befestigen sich dicht unter dessen Mitte und sind dort oft teilweise mit dem m. brachialis verschmolzen. Wirkung: hebt den Oberarm nach vorn zu. Innervation: n. musculocutaneus (C_6, C_7).

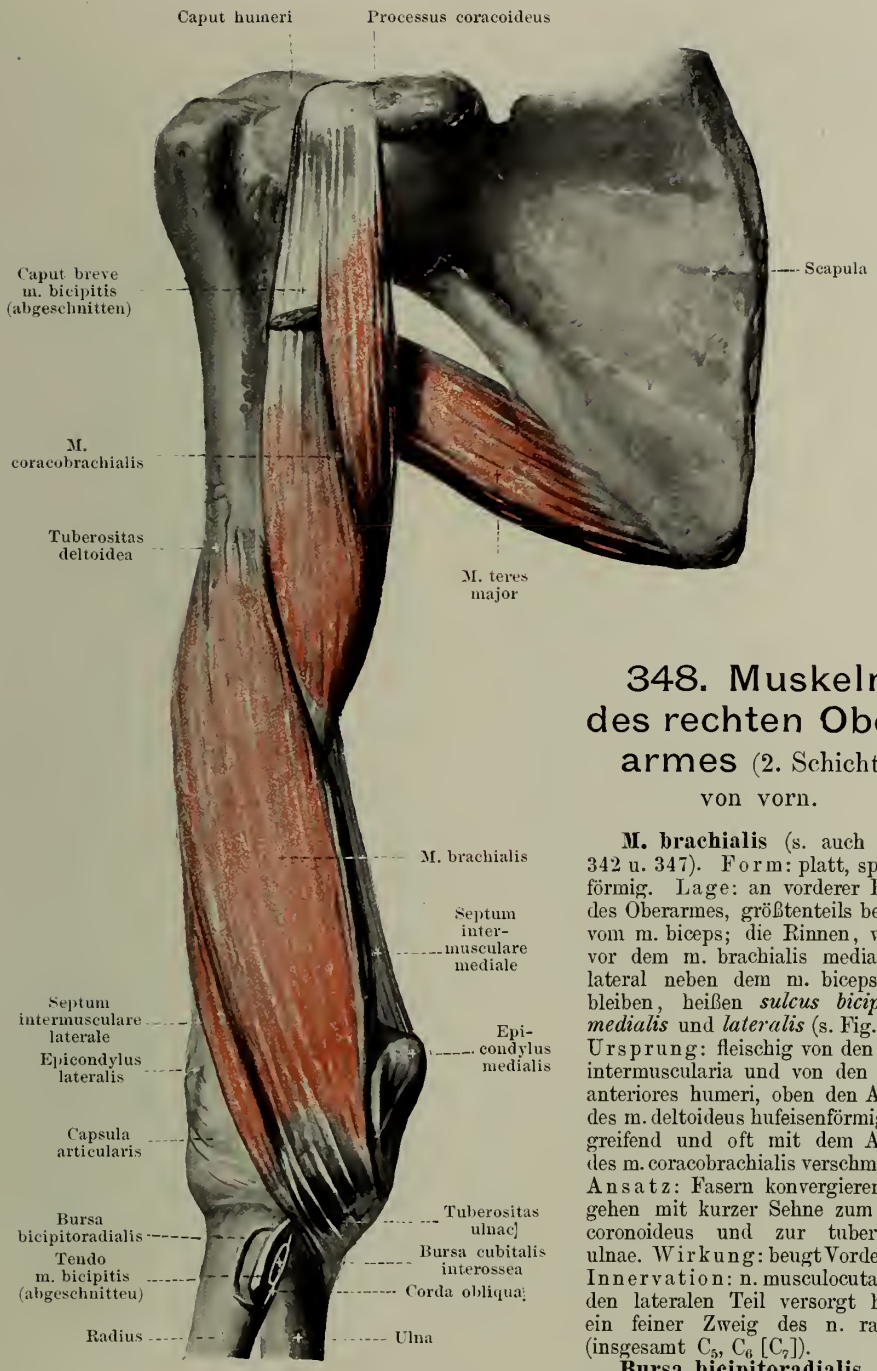

348. Muskeln des rechten Oberarmes (2. Schicht), von vorn.

M. brachialis (s. auch Figg. 342 u. 347). Form: platt, spindelförmig. Lage: an vorderer Fläche des Oberarmes, größtenteils bedeckt vom m. biceps; die Rinnen, welche vor dem m. brachialis medial und lateral neben dem m. biceps freibleiben, heißen *sulcus bicipitalis medialis* und *lateralis* (s. Fig. 347). Ursprung: fleischig von den septa intermuscularia und von den facies anteriores humeri, oben den Ansatz des m. deltoideus hufeisenförmig umgreifend und oft mit dem Ansatz des m. coracobrachialis verschmolzen. Ansatz: Fasern konvergieren und gehen mit kurzer Sehne zum proc. coronoideus und zur tuberositas ulnae. Wirkung: beugt Vorderarm. Innervation: n. musculocutaneus; den lateralen Teil versorgt häufig ein feiner Zweig des n. radialis (insgesamt C_5, C_6 [C_7]).

Bursa bicipitoradialis, konstant, zwischen tuberositas radii und Sehne des m. biceps.

Bursa cubitalis interossea, im späteren Alter öfters vorkommend, lateral an die Sehne des m. biceps, medial an die ulna und chorda obliqua, rückwärts an den m. supinator angrenzend.

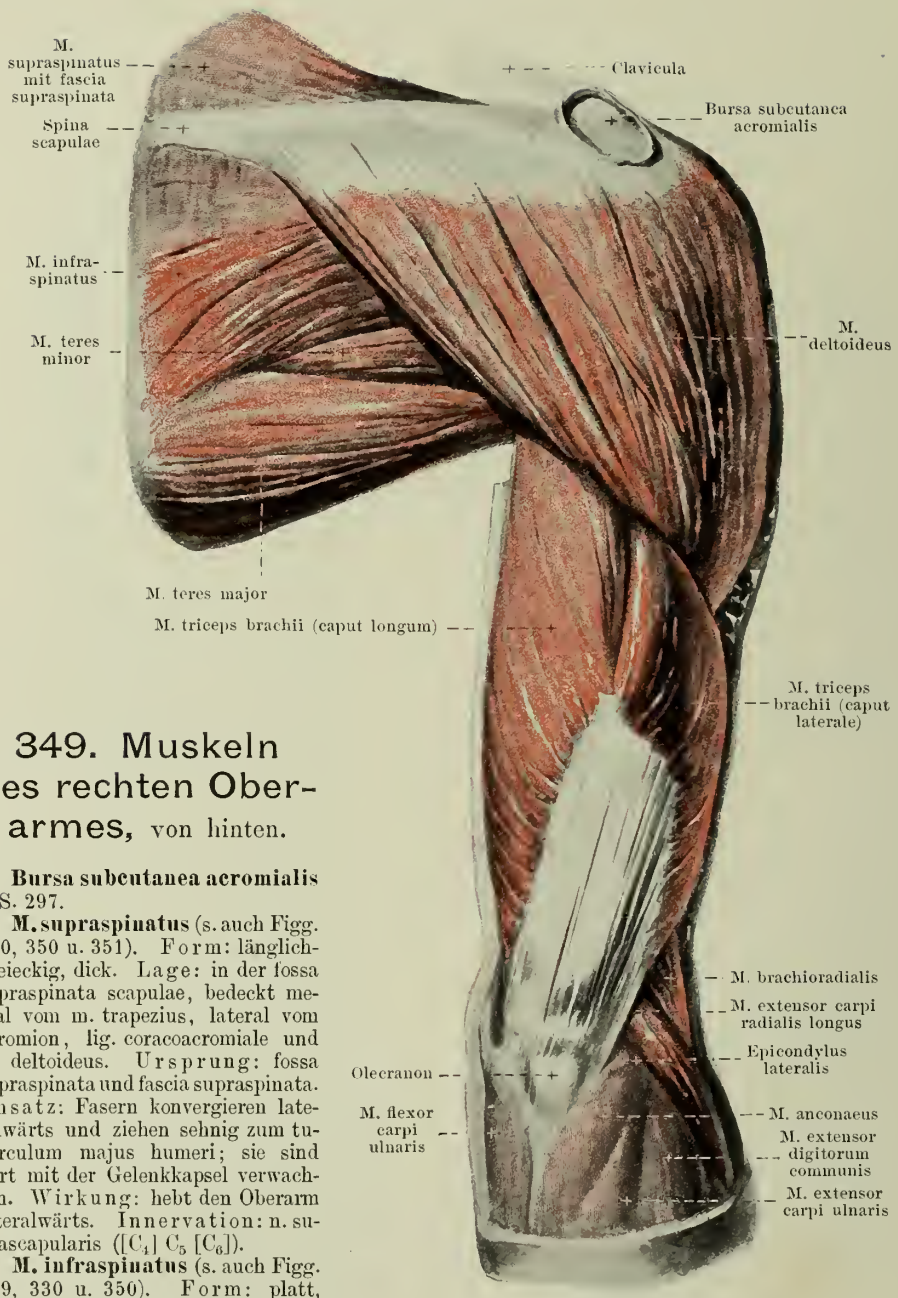

349. Muskeln des rechten Oberarmes, von hinten.

Bursa subcutanea acromialis s. S. 297.

M. supraspinatus (s. auch Figg. 330, 350 u. 351). Form: länglich-dreieckig, dick. Lage: in der fossa supraspinata scapulae, bedeckt medial vom m. trapezius, lateral vom acromion, lig. coracoacromiale und m. deltoideus. Ursprung: fossa supraspinata und fascia supraspinata. Ansatz: Fasern konvergieren lateralwärts und ziehen sehnig zum tuberculum majus humeri; sie sind dort mit der Gelenkkapsel verwachsen. Wirkung: hebt den Oberarm lateralwärts. Innervation: n. suprascapularis ([C_4] C_5 [C_6]).

M. infraspinatus (s. auch Figg. 329, 330 u. 350). Form: platt, länglich-dreieckig, dick. Lage: in der fossa infraspinata scapulae, teilweise bedeckt medial vom m. trapezius, lateral vom m. deltoideus. Ursprung: fossa infraspinata und fascia infraspinata. Ansatz: Fasern gehen konvergierend lateralwärts und mit starker Sehne an das tuberculum majus humeri *(bursa m. infraspinati* s. S. 306); sie sind dort mit der Gelenkkapsel verwachsen. Wirkung: rollt den Oberarm nach außen. Innervation: n. suprascapularis ([C_4] **C_5**, C_6).

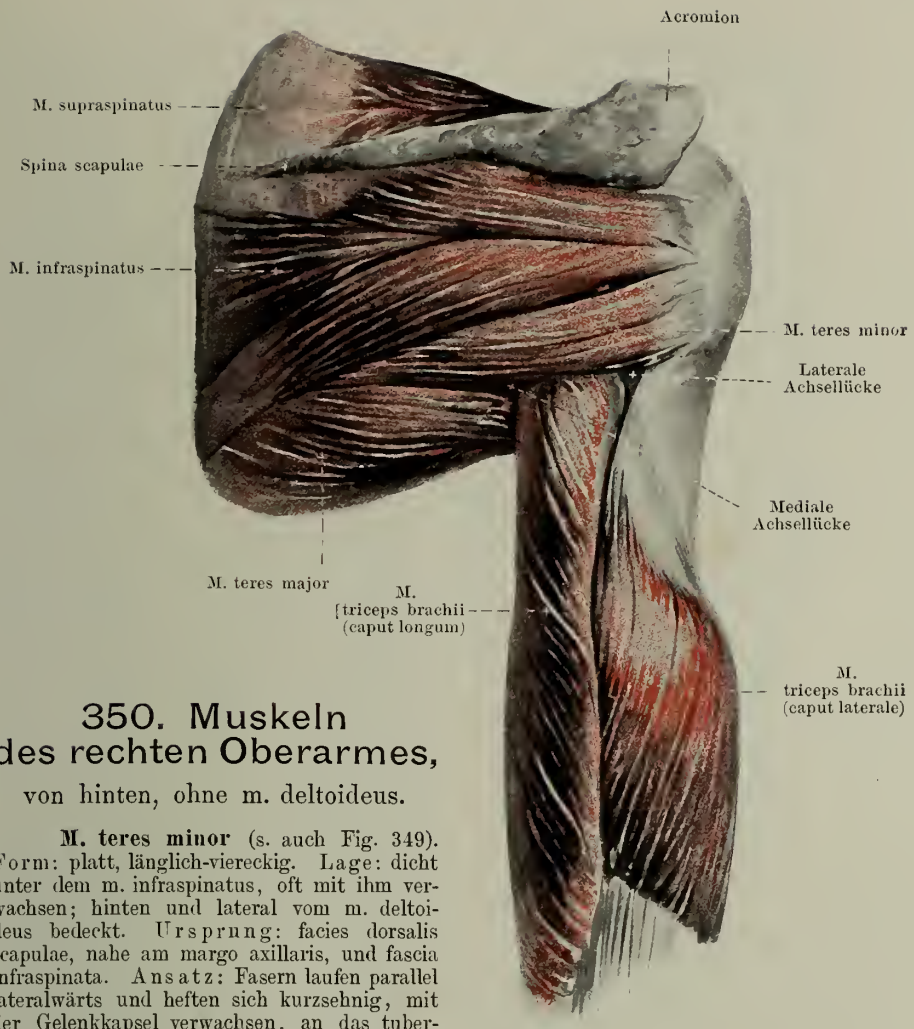

350. Muskeln des rechten Oberarmes,

von hinten, ohne m. deltoideus.

M. teres minor (s. auch Fig. 349). Form: platt, länglich-viereckig. Lage: dicht unter dem m. infraspinatus, oft mit ihm verwachsen; hinten und lateral vom m. deltoideus bedeckt. Ursprung: facies dorsalis scapulae, nahe am margo axillaris, und fascia infraspinata. Ansatz: Fasern laufen parallel lateralwärts und heften sich kurzsehnig, mit der Gelenkkapsel verwachsen, an das tuberculum majus humeri. Wirkung: rollt den Oberarm nach außen. Innervation: n. axillaris (C_5, **C6** [C_7]).

Fascia supraspinata (s. Fig. 349) ist eine in ihrem medialen Abschnitt deutlich streifige Fascie, welche den m. supraspinatus überzieht; sie ist medial mit dem margo superior, dem margo vertebralis und der spina scapulae verwachsen und verliert sich lateralwärts.

Fascia infraspinata (s. Figg. 329 u. 330) befestigt sich an dem margo vertebralis und der spina scapulae, ist medial kräftiger, überzieht die mm. infraspinatus und teres minor und reicht lateralwärts bis zum humerus.

M. triceps brachii (s. auch Figg. 342, 343, 349 u. 351). Form: platt, länglich-viereckig. Lage: nimmt die ganze hintere Fläche des Oberarmes ein. Ursprung: dreiköpfig. *Caput longum:* mit platter Sehne von der tuberositas infraglenoidalis scapulae; es läuft zwischen den mm. teres minor und teres major mit parallelen Fasern nach abwärts, ist oben teilweise noch vom m. deltoideus bedeckt und überlagert das caput mediale zum Teil von hinten und medial; unten setzt es sich an den medialen Rand der Sehne des caput mediale an. *Caput mediale* (s. Fig. 351): von der facies posterior humeri, distal vom sulcus n. radialis, sowie von den septa intermuscularia mediale et laterale; die Fasern reichen unten unmittelbar bis an den m. anconaeus und laufen etwas konvergierend nach einer großen, viereckigen, platten Sehne, welche in der Mitte des Oberarmes beginnt. (Fortsetzung: S. 306.)

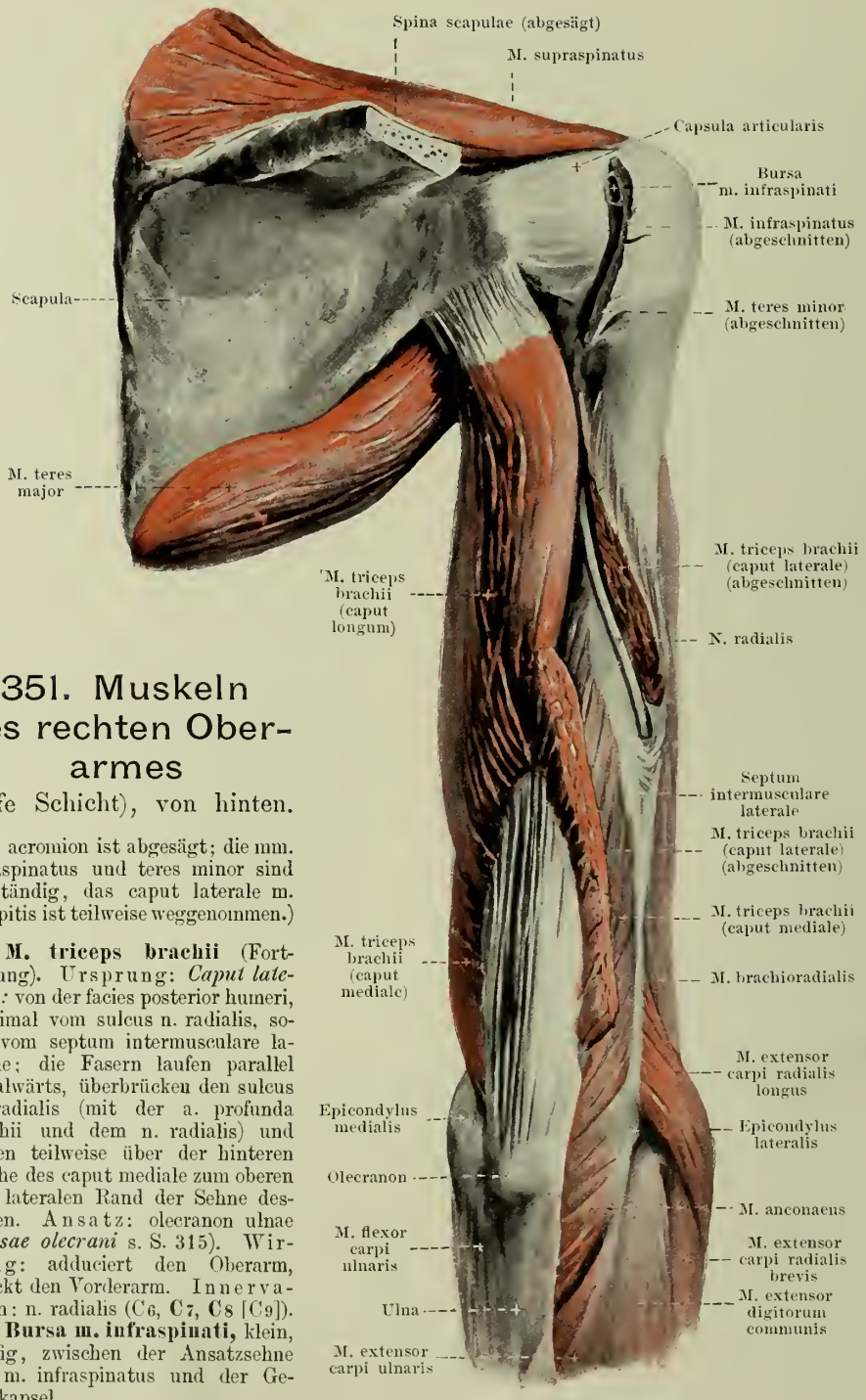

351. Muskeln des rechten Oberarmes

(tiefe Schicht), von hinten.

(Das acromion ist abgesägt; die mm. infraspinatus und teres minor sind vollständig, das caput laterale m. tricipitis ist teilweise weggenommen.)

M. triceps brachii (Fortsetzung). Ursprung: *Caput laterale:* von der facies posterior humeri, proximal vom sulcus n. radialis, sowie vom septum intermusculare laterale; die Fasern laufen parallel distalwärts, überbrücken den sulcus n. radialis (mit der a. profunda brachii und dem n. radialis) und ziehen teilweise über der hinteren Fläche des caput mediale zum oberen und lateralen Rand der Sehne desselben. Ansatz: olecranon ulnae *(bursae olecrani* s. S. 315). Wirkung: adduciert den Oberarm, streckt den Vorderarm. Innervation: n. radialis (C6, C7, C8 [C9]).

Bursa m. infraspinati, klein, häufig, zwischen der Ansatzsehne des m. infraspinatus und der Gelenkkapsel.

352. Muskeln des rechten Vorderarmes,

von vorn.

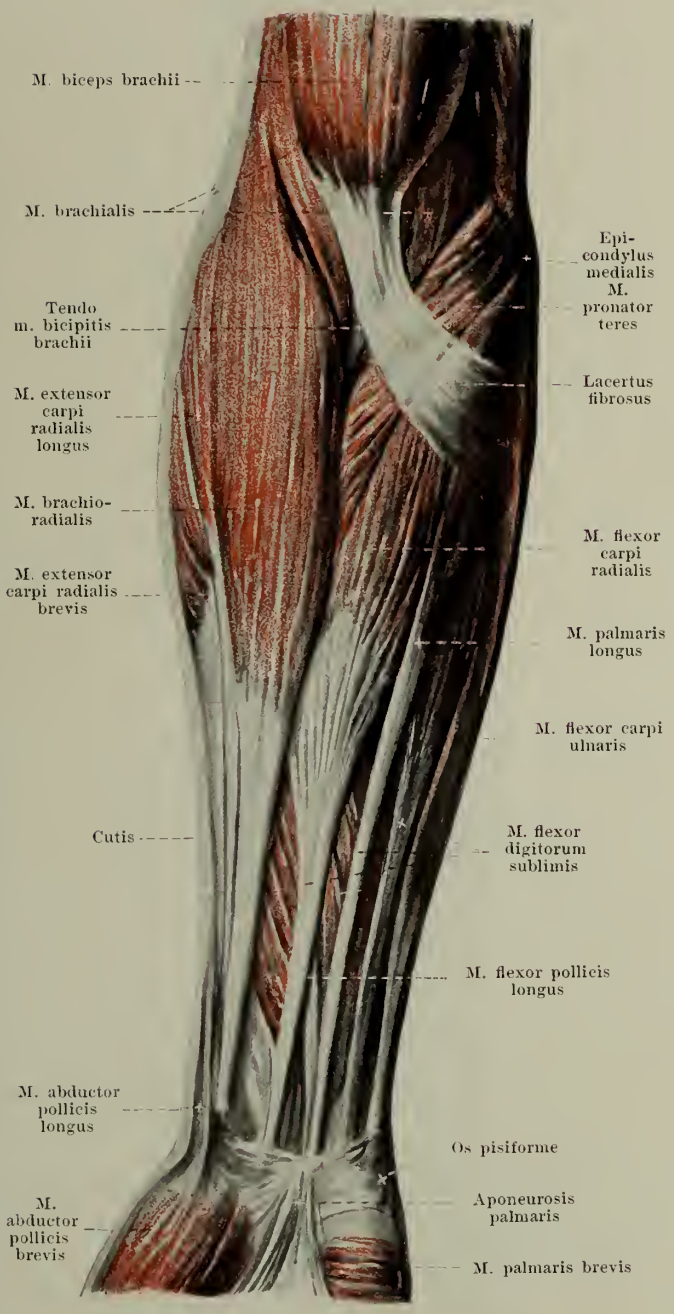

M. brachioradialis (s. auch Figg. 353, 357 u. 358). Form: platt, oben breiter, unten zugespitzt. Lage: oberflächlich an lateraler Fläche des Oberarmes und volarer Fläche des Vorderarmes. Ursprung: margo lateralis humeri und septum intermusculare laterale. Ansatz: läuft oben zwischen m. triceps und m. brachialis; unten grenzt er hinten an m. extensor carpi radialis longus, ulnar an mm. pronator teres und flexor carpi radialis und befestigt sich mit langer, dünner, platter Sehne proximal vom proc. styloideus radii. Wirkung: beugt den Vorderarm und bringt die Hand in eine Zwischenstellung zwischen Pronation und Supination. Innervation: n. radialis (C_5, C_6).

M. palmaris longus (s. auch Fig. 362) (fehlt nicht selten). Form: spindelförmig, schmal. Lage: oberflächlich an volarer Fläche des Vorderarmes. Ursprung: epicondylus medialis humeri und fascia antibrachii, mit seinen Nachbarn verwachsen. Ansatz: zieht oben zwischen mm. flexor carpi radialis und flexor digitorum sublimis, dann auf letzterem distal- und radialwärts und geht mit langer, dünner Sehne vor dem lig. carpi transversum in die aponeurosis palmaris über. Wirkung: spannt aponeurosis palmaris, beugt Hand. Innervation: n. medianus (C_7, C_8, Th_1).

M. pronator teres (s. auch Figg. 353 u. 355). Form: länglich-viereckig. Lage: Ellenbeuge und volare Fläche des Vorderarmes. Ursprung: zweiköpfig. *Caput humerale:* vom septum intermusculare mediale und epicondylus medialis humeri. *Caput ulnare* (gewöhnlich schwächer): vom proc. coronoideus ulnae. Die beiden Köpfe werden durch den n. medianus getrennt. Ansatz: Fasern laufen parallel schräg radial- und abwärts mit kurzer Sehne zur facies volaris und radialis radii. Wirkung: proniert den Vorderarm und beugt ihn. Innervation: n. medianus (C_6, C_7).

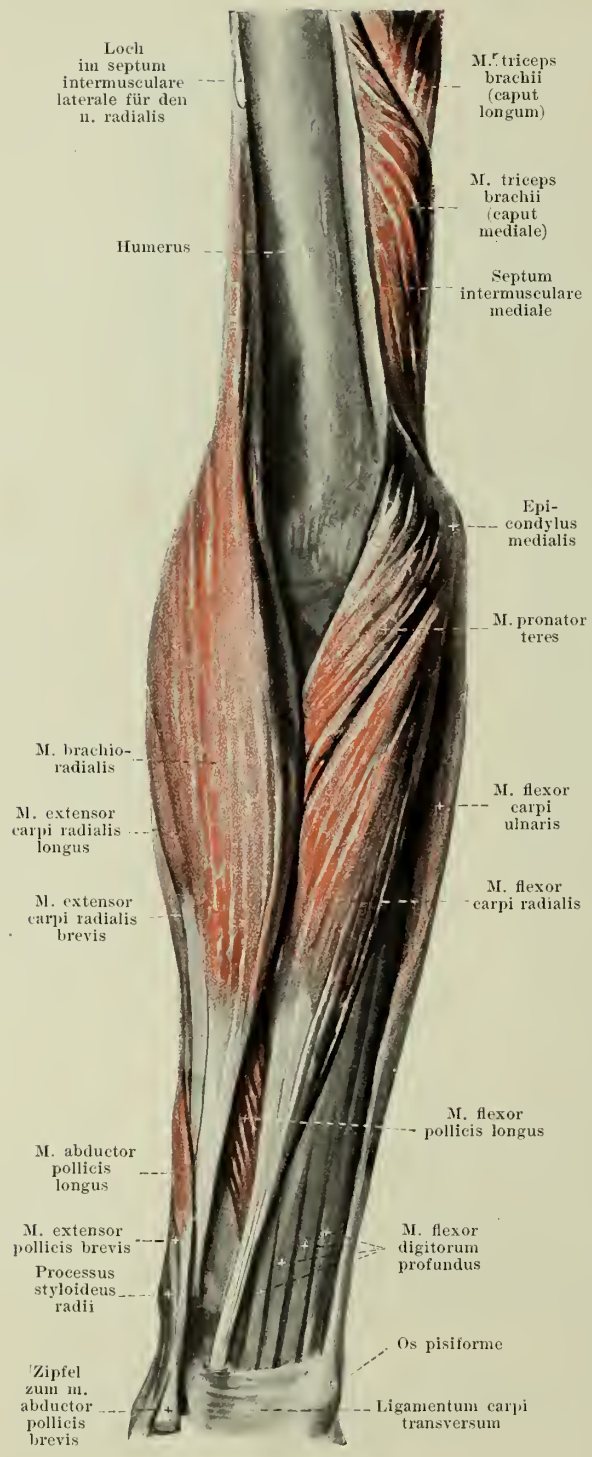

353.
Muskeln des rechten Vorderarmes,

von vorn.

(Die mm. biceps, brachialis, palmaris longus und flexor digitorum sublimis sind weggenommen.)

M. flexor carpi radialis (s. auch Fig. 352). Form: platt, länglich-spindelförmig. Lage: oberflächlich an volarer Fläche des Vorderarmes. Ursprung: epicondylus medialis humeri und fascia antibrachii, mit seinen Nachbarn verwachsen. Ansatz: Fasern ziehen anfänglich divergierend zwischen mm. pronator teres und palmaris longus radialwärts und abwärts, konvergieren dann wieder und laufen mit langer, kräftiger Sehne zwischen mm. brachioradialis und palmaris longus zur Hand; dort liegt die Sehne, bedeckt vom lig. carpi transversum und in einem von ihm gebildeten Kanal (s. S. 317), in der Rinne des os multangulum majus und begibt sich dann, überlagert von der Sehne des m. flexor pollicis longus, zur basis oss. metacarpalis II u. III (s. Fig. 355). In der Hand liegt zwischen den Knochen und der Sehne die ***bursa m. flexoris carpi radialis*** (s. Fig. 366). Wirkung: beugt die Hand, proniert den Vorderarm. Innervation: n. medianus (C_6, C_7 [C_8]).

M. flexor carpi ulnaris (s. auch Figg. 352, 355, 358 u. 360). Form: platt, länglich-dreieckig; bildet oben mit seiner radialen, vorderen Fläche eine Rinne, in welcher der ulnare Teil der mm. flexores digitorum eingelagert ist. Lage: oberflächlich am ulnaren Rand des Vorderarmes. Ursprung: teils vom epicondylus medialis humeri und von der fascia antibrachii, mit seinen Nachbarn verwachsen *(caput humerale)*, teils mit langer, dünner Sehnenplatte von der hinteren Fläche des olecranon und vom margo dorsalis ulnae *(caput ulnare)*. Ansatz: läuft distalwärts, radial an m. flexor digitorum sublimis stoßend, und befestigt sich mit langer, kräftiger Sehne an das os pisiforme; dort häufig die ***bursa m. flexoris carpi ulnaris*** (nicht gezeichnet). Wirkung: beugt und adduciert die Hand. Innervation: n. ulnaris (C_8, Th_1).

354. Muskeln des rechten Vorderarmes (2. Schicht), von vorn.

(Die mm. brachioradialis, pronator teres, flexor carpi radialis, palmaris longus und flexor carpi ulnaris sind weggenommen, das lig. carpi transversum ist durchtrennt.)

M. flexor digitorum sublimis (s. auch Fig. 352). Form: platt, spindelförmig. Lage: an der Volarfläche des Vorderarmes; oben bedeckt von mm. brachioradialis, pronator teres, flexor carpi radialis, palmaris longus und flexor carpi ulnaris, unten zwischen den mm. flexores carpi radialis et ulnaris näher an die Oberfläche kommend und nur vom m. palmaris longus überlagert. Ursprung: teilweise vom epicondylus medialis humeri und vom proc. coronoideus ulnae, mit seinen Nachbarn verwachsen *(caput humerale)*, teilweise von der facies volaris radii *(caput radiale)* und zwischen beiden von einem Sehnenbogen, welcher die a. ulnaris und den n. medianus überbrückt. Ansatz: Fasern konvergieren distalwärts zu vier verschieden weit getrennten Muskelbäuchen, aus deren distalen Enden sich vier platte, lange Sehnen entwickeln; diese ziehen so, daß die für den 3. und 4. Finger bestimmten oberflächlich liegen, unter dem lig. carpi transversum hindurch zur Hand; von dort divergieren sie zu den volaren Flächen der Köpfchen der ossa metatarsalia II—V und laufen von da an längs der Volarfläche der Phalangen (s. Figg. 363 u. 364). Auf der ersten phalanx teilt sich jede Sehne in zwei Schenkel, welche die entsprechende Sehne des m. flexor digitorum profundus umgreifen, sich hinter derselben an der volaren Fläche der basis der zweiten phalanx teilweise durchkreuzen *(chiasma tendinum)* und an den Seitenrändern dieser Fläche befestigen. Wirkung: beugt die Hand und die zweite phalanx des 2.—5. Fingers. Innervation: n. medianus ([C6, C7] C8, Th1).

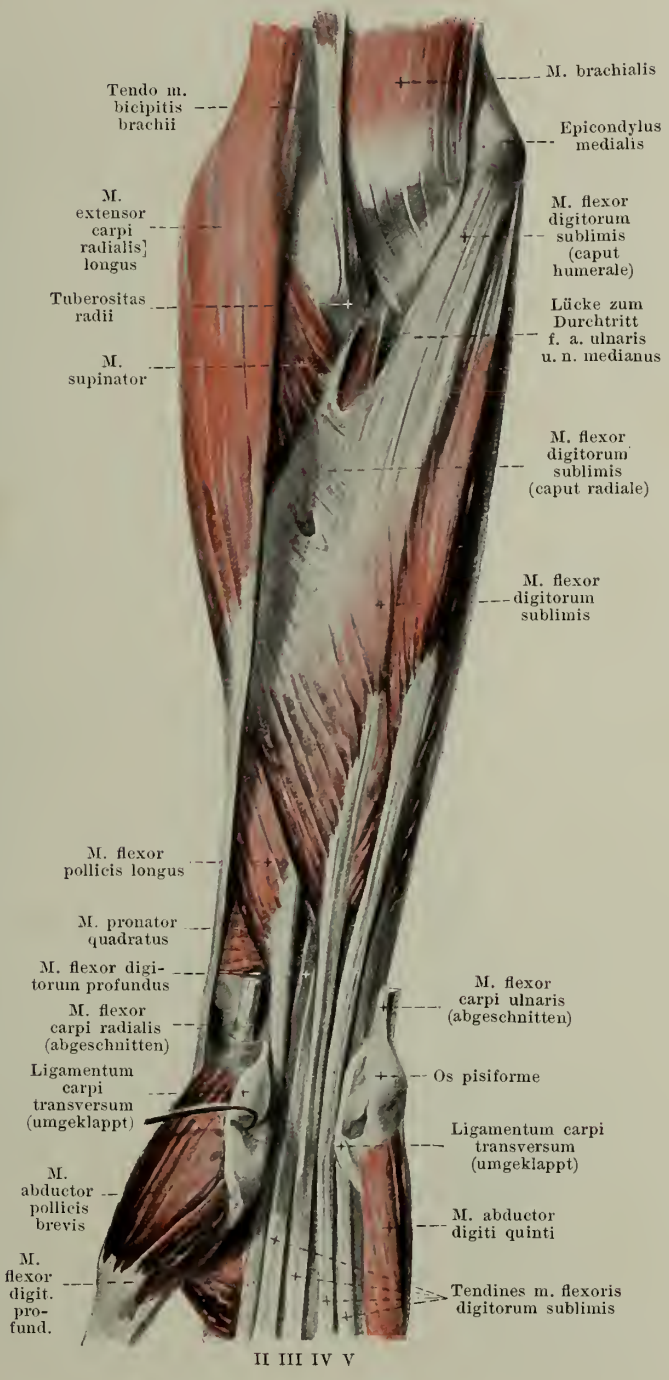

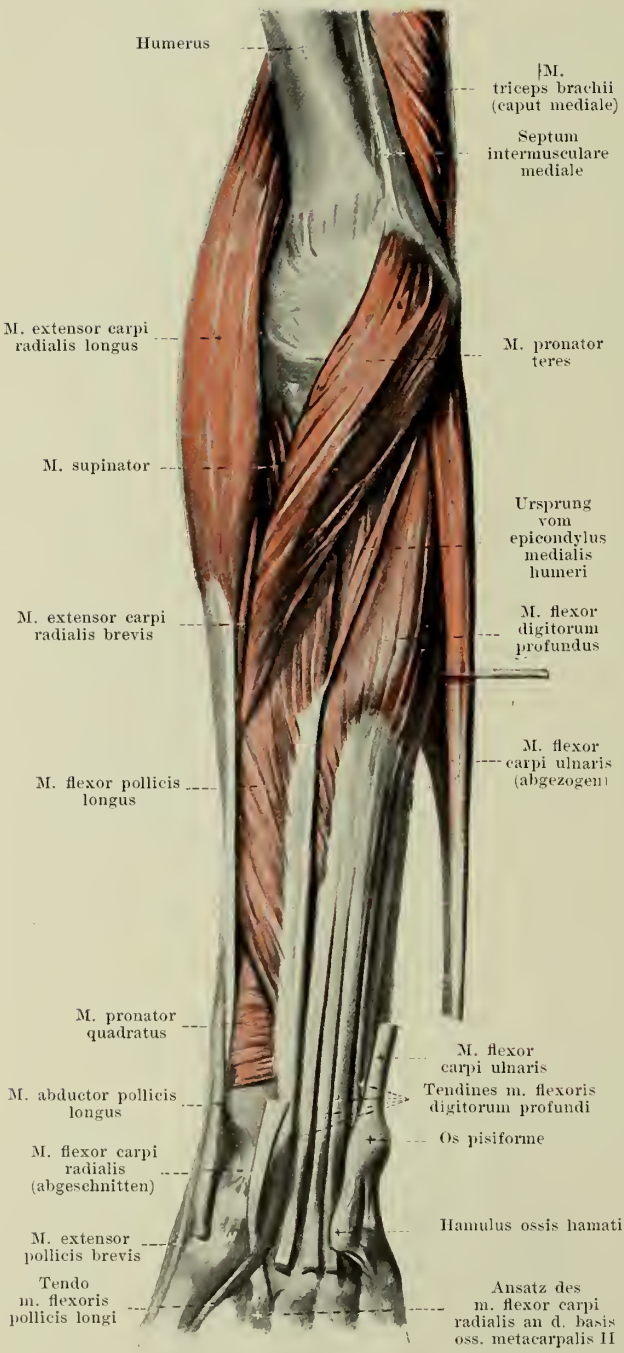

355. Muskeln des rechten Vorderarmes (3. Schicht), von vorn.

(Die mm. biceps, brachialis, brachioradialis, flexor carpi radialis, palmaris longus und flexor digitorum sublimis sind weggenommen; das lig. carpi transversum ist entfernt.)

M. flexor digitorum profundus (s. auch Figg. 353, 354 u. 356). Form: platt, spindelförmig. Lage: an der volaren Fläche des Vorderarmes, unmittelbar auf ulna und m. pronator quadratus; vollständig bedeckt von den mm. pronator teres, flexor carpi radialis, palmaris longus, flexor digitorum sublimis und flexor carpi ulnaris. Ursprung: facies volaris und ulnaris ulnae, membrana interossea antibrachii und fascia antibrachii (Innenfläche des Ursprungsblattes des caput ulnare des m. flexor carpi ulnaris). Ansatz: Fasern laufen parallel distalwärts; aus dem Muskelbauch gehen von der Mitte des Vorderarmes an vier platte, lange Sehnen ab, welche unter und mit denen des m. flexor digitorum sublimis unter dem lig. carpi transversum zur Hohlhand und dann zum 2.—5. Finger ziehen; jede Sehne läuft in der Höhe der 1. phalanx zwischen den Schenkeln der entsprechenden Sehne des m. flexor digitorum sublimis zur basis der 3. phalanx (s. Fig. 364). Wirkung: beugt die Hand und die 2. und 3. phalanx des 2.—5. Fingers. Innervation: ulnare Hälfte (für 4. und 5. Finger): n. ulnaris; radiale Hälfte (für 2. nnd 3. Finger): n. interosseus volaris des n. medianus (C_6, C_7, C_8, Th_1).

M. flexor pollicis longus (s. auch Figg. 354 u. 356). Form: platt, länglich-dreieckig. Lage: an volarer Fläche des Vorderarmes, unmittelbar auf dem radius und m. pronator quadratus; bedeckt von den mm. pronator teres, brachioradialis, flexor carpi radialis und flexor digitorum sublimis. Ursprung: facies volaris radii und meistens, mit einem dünnen Bündel, epicondylus medialis humeri. Ansatz: Fasern laufen nach einer langen, an der ulnaren Seite beginnenden Sehne; diese zieht gemeinsam mit den Sehnen der mm. flexores digitorum unter dem lig. carpi transversum zur Hand und dort in der Rinne des m. flexor pollicis brevis zur basis der 2. phalanx des Daumens (s. Fig. 364). Wirkung: beugt die 2. phalanx des Daumens. Innervation: n. interosseus volaris des n. medianus (C_6, C_7, C_8).

356. Muskeln des rechten Vorderarmes (4. Schicht), von vorn.

(Die mm. flexor digitorum profundus und flexor pollicis longus sind teilweise, sämtliche oberflächlichere Muskeln vollständig weggenommen.)

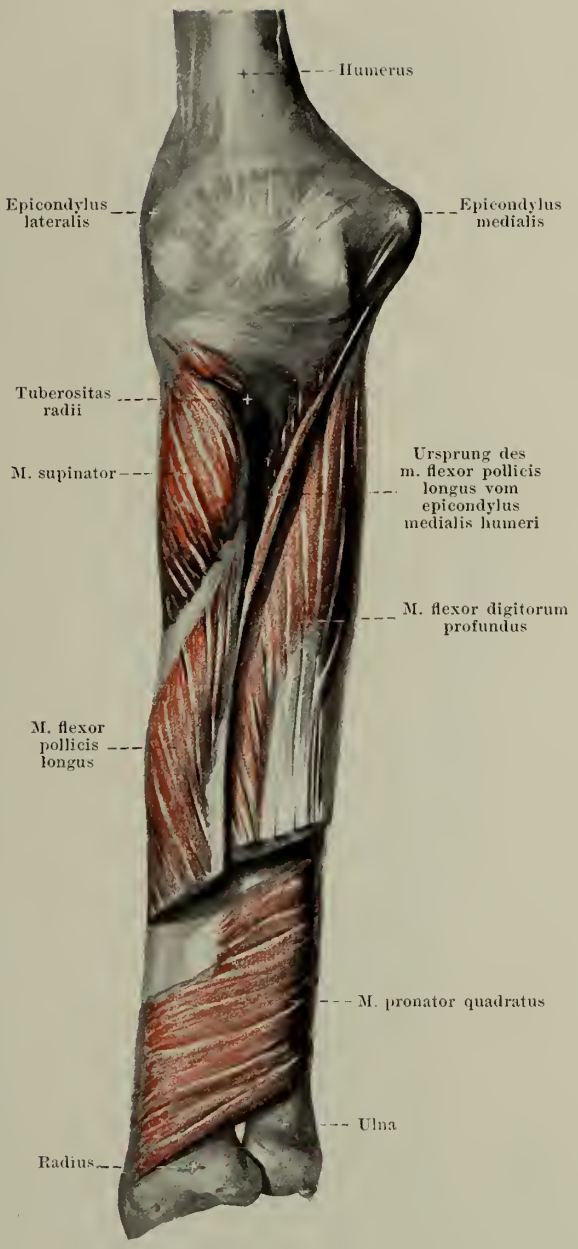

M. pronator quadratus (s. auch Fig. 354). Form: platt, viereckig. Lage: an der volaren Fläche des Vorderarmes nahe dem Handgelenk, unmittelbar auf dem radius, der ulna und der membrana interossea; bedeckt von sämtlichen zur Hand ziehenden Beugemuskeln. Ursprung: facies volaris ulnae. Ansatz: Fasern laufen parallel radial- und distalwärts zur facies volaris radii. Wirkung: proniert den Vorderarm. Innervation: n. interosseus volaris des n. medianus (C6, C7, C8, Th1).

M. supinator (s. auch Figg. 354, 355, 359 u. 360). Form: platt, viereckig. Lage: nahe unter dem Ellenbogengelenk an volarer, radialer und dorsaler Fläche des Vorderarmes, unmittelbar auf radius, bedeckt von mm. brachioradialis, extensores carpi und anconaeus. Ursprung: epicondylus lateralis humeri, lig. collaterale radiale des Ellenbogengelenkes und crista m. supinatoris ulnae. Ansatz: Fasern laufen schräg distalwärts zur facies dorsalis, radialis und volaris des radius und umgreifen dabei teilweise diesen Knochen bogenförmig. Wirkung: supiniert Vorderarm. Innervation: ramus profundus n. radialis ([C5] C6, C7, C8).

M. extensor carpi radialis longus (s. Figg. 352—355, 357 bis 359 u. 361). Form: platt, unten zugespitzt. Lage: meist oberflächlich an Radialseite des Vorderarmes, vorn an m. brachioradialis, hinten an m. extensor carpi radialis brevis grenzend. Ursprung: septum intermusculare laterale, margo lateralis und epicondylus lateralis humeri. Ansatz: Fasern laufen distalwärts und konvergieren in der Mitte des Vorderarmes nach einer langen, platten Sehne, die auf der facies radialis radii (dort teilweise überkreuzt von den mm. abductor pollicis longus und extensor pollicis brevis) unter dem lig. carpi dorsale (durch dessen zweites Fach) zur dorsalen Fläche der basis oss. metacarpalis II zieht; auf der Handwurzel ist sie überkreuzt von der Sehne des m. extensor pollicis longus. Wirkung: beugt den Vorderarm, streckt und abduciert die Hand. Innervation: ramus profundus n. radialis ([C5] C6, C7, C8).

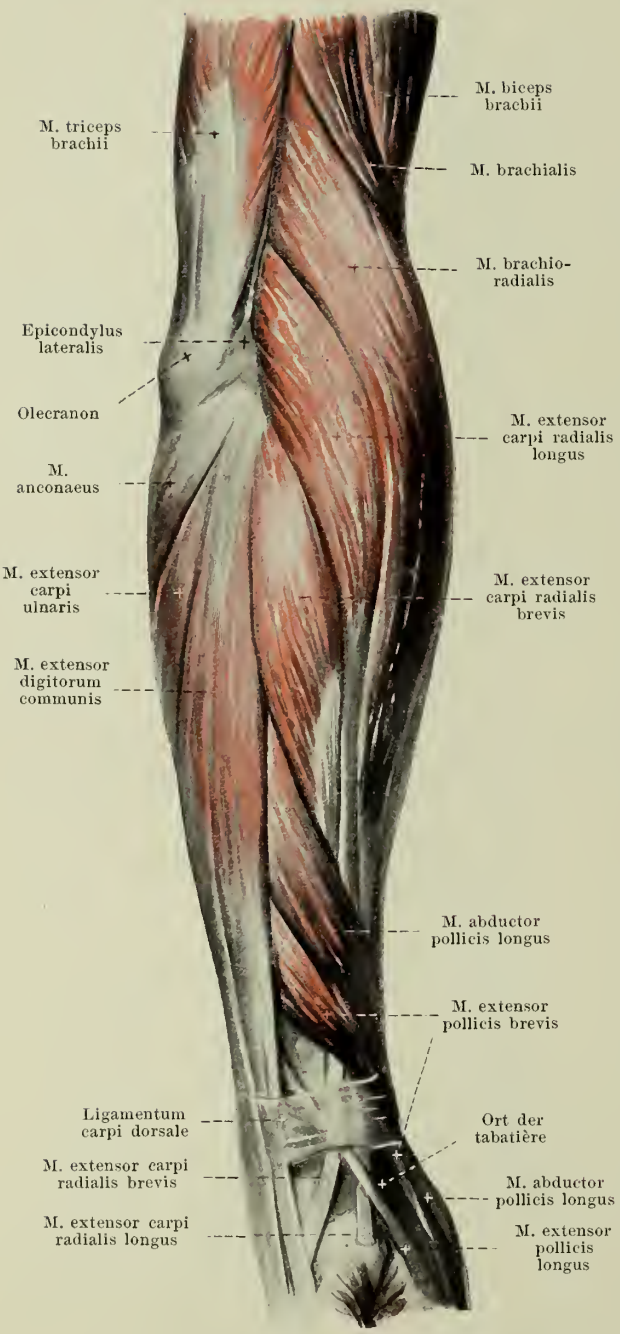

357. Muskeln des rechten Vorderarmes,

von der Radialseite.

M. extensor carpi radialis brevis (s. auch Figg. 352, 358 u. 359). Form: spindelförmig. Lage: meist oberflächlich an der Radialseite des Vorderarmes, vorn an m. extensor carpi radialis longus, hinten an m. extensor digitorum communis stoßend. Ursprung: epicondylus lateralis humeri und fascia antibrachii, mit seinen Nachbarn verwachsen. Ansatz: Fasern ziehen abwärts und setzen sich konvergierend in der Mitte des Vorderarmes an eine platte, lange Sehne an, welche dicht hinter derjenigen des m. extensor carpi radialis longus durch das zweite Fach des lig. carpi dorsale zur dorsalen Fläche der basis oss. metacarpalis III geht; dort liegt zwischen Sehne und Knochen die (selten fehlende) ***bursa m. extensoris carpi radialis brevis*** (s. Fig. 360). Die Sehne wird von denselben Muskeln wie diejenige des m. extensor carpi radialis longus überkreuzt (s. auch Fig. 361). Wirkung: streckt Hand. Innervation: ramus profundus n. radialis (C_6, C_7 [C_8]).

M. extensor digitorum communis (s. auch Figg. 358 u. 361). Form: länglich-spindelförmig. Lage: oberflächlich an der Rückseite des Vorderarmes, radial an den m. extensor carpi radialis brevis, ulnar an den m. extensor carpi ulnaris grenzend. Ursprung: epicondylus lateralis humeri und fascia antibrachii, mit seinen Nachbarn verwachsen. Ansatz: Fasern laufen parallel abwärts und sondern sich in der Mitte des Vorderarmes in vier einzelne Bäuche. Jeder derselben geht in eine platte, lange Sehne über; die vier Sehnen ziehen gemeinsam durch das vierte Fach des lig. carpi dorsale und divergieren dann zur dorsalen Fläche der ersten phalanx des 2.—5. Fingers; jede Sehne entsendet einen Faserzug zur basis der ersten phalanx und befestigt sich mit einem mittleren Zipfel an der basis der zweiten, mit zwei seitlichen, vorn konvergierenden Zipfeln an der basis der dritten phalanx. Die Sehnen sind auf den ossa metacarpalia durch drei schräge Züge, *juncturae tendineum*, (s. Fig. 361) miteinander verbunden, von welchen derjenige zwischen dem 2. und 3. Finger schwächer ist. Jede Sehne besitzt auf der ersten phalanx eine dreieckige Verbreiterung, an welche sich die mm. lumbricales und interossei ansetzen (s. Fig. 368). Wirkung: streckt die Hand, den 2.—5. Finger und seine Phalangen, spreizt die Finger. Innervation: ramus profundus n. radialis ([C_6] C_7, C_8).

358. Muskeln des rechten Vorderarmes,

von hinten.

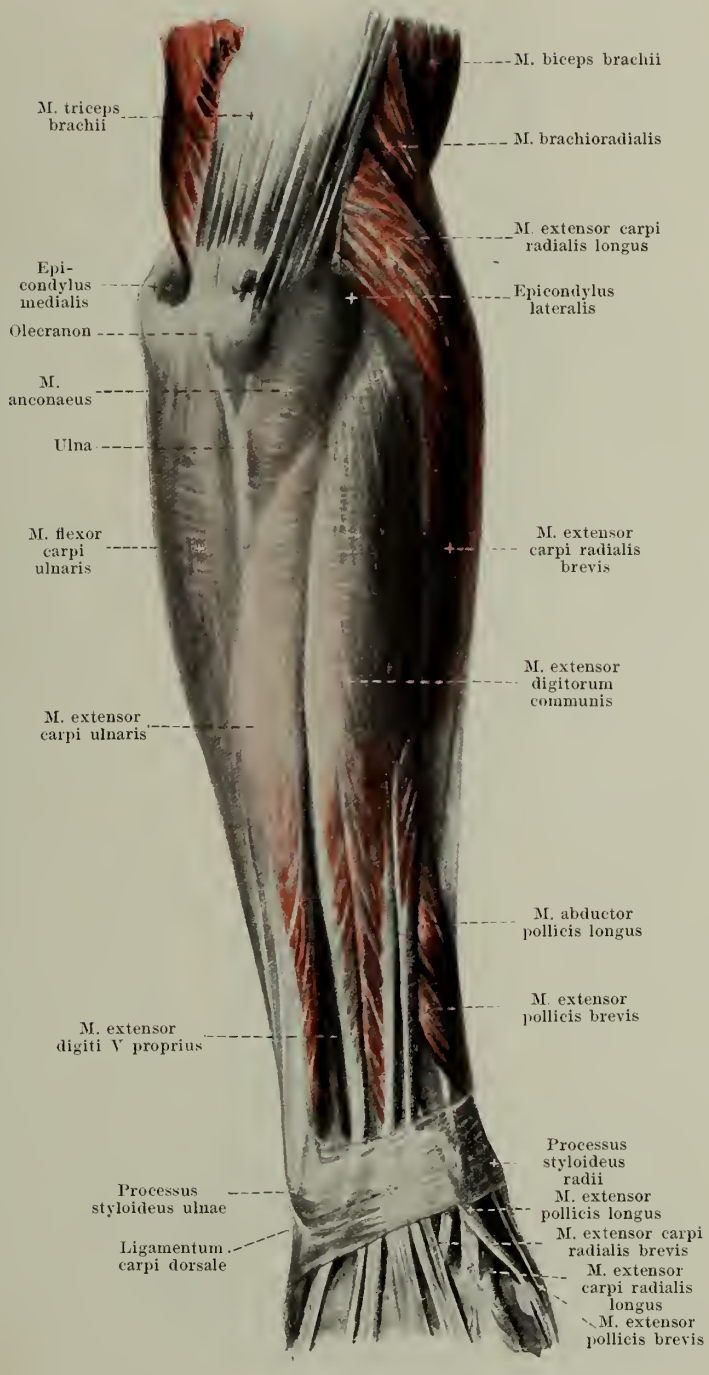

M. extensor digiti quinti proprius. Form: länglich-spindelförmig, schmal. Lage: unmittelbar an ulnarer Seite des vorigen, oben mit ihm verwachsen. Ursprung: gemeinsam mit vorigem. Ansatz: lange, dünne Sehne läuft durch das fünfte Fach des lig. carpi dorsale und verschmilzt auf dem Handrücken mit der Kleinfingersehne des m. extensor digitorum communis (s. auch Fig. 361). Wirkung: streckt den 5. Finger. Innervation: ramus profundus n. radialis (C_7, C_8).

M. anconaeus (s. auch Figg. 351, 357, 359 u. 360). Form: platt, dreieckig. Lage: oberflächlich an der Rückseite des Vorderarmes, bedeckt von der fascia antibrachii, oben unmittelbar an das caput mediale des m. triceps sich anschließend, radial an den m. extensor carpi ulnaris, ulnar an die ulna grenzend. Ursprung: mit kurzer, kräftiger Sehne vom epicondylus lateralis humeri, sowie vom lig. collaterale radiale. Ansatz: Fasern laufen divergierend zur facies dorsalis ulnae. Wirkung: streckt Vorderarm. Innervation: n. radialis ([C6] C7, C8 [Th1]).

M. extensor carpi ulnaris (s. auch Figg. 357, 359 u. 361). Form: platt, länglich-spindelförmig. Lage: oberflächlich an der Rückseite des Vorderarmes, radial an den m. extensor digitorum communis bzw. m. extensor digiti V proprius, ulnar oben an den m. anconaeus, unten an die ulna grenzend. Ursprung: epicondylus lateralis humeri, lig. collaterale radiale des Ellenbogengelenkes und fascia antibrachii, mit seinen Nachbarn verwachsen; außerdem mit einem dünnen, sehnigen Blatt von der facies dorsalis ulnae. Ansatz: Fasern ziehen abwärts und ulnarwärts zur facies dorsalis ulnae und gehen auf dieser in eine lange Sehne über, welche durch das sechste Fach des lig. carpi dorsale zur basis oss. metacarpalis V verläuft. Wirkung: streckt und adduciert Hand. Innervation: ramus profundus n. radialis ([C6] C7, C8).

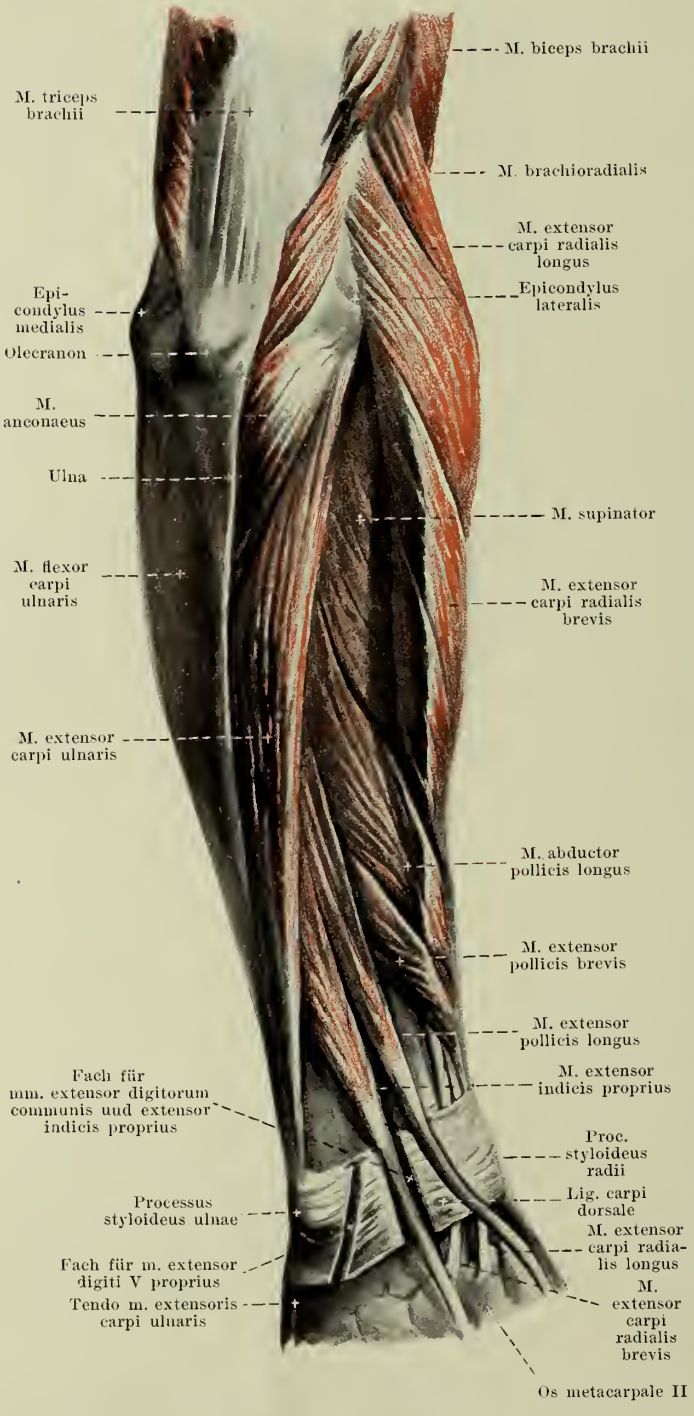

359. Muskeln des rechten Vorderarmes,

von hinten.

(Der m. extensor digitorum communis ist weggenommen.)

M. abductor pollicis longus (s. auch Figg. 352, 357, 358, 360, 361 u. 363). Form: platt, spindelförmig. Lage: an der hinteren und radialen Seite des Vorderarmes; hinten unmittelbar auf der membrana interossea und dem radius, bedeckt von den mm. extensor carpi ulnaris und extensor digitorum communis, grenzt proximal an m. supinator, distal an mm. extensores pollicis; radialwärts oberflächlich über die mm. extensores carpi radialis hinziehend. Ursprung: facies dorsalis ulnae, membrana interossea und facies dorsalis radii. Ansatz: Fasern konvergieren radial- und distalwärts nach einer platten Sehne, welche an der Radialseite des Vorderarmes zwischen den mm. extensores carpi radiales und flexor carpi radialis durch das erste Fach des lig. carpi dorsale zieht und teilweise zum m. abductor pollicis brevis, teilweise zur basis oss. metacarpalis I geht. Wirkung: führt den Daumen volarwärts und abduciert die Hand. Innervation: ramus profundus n. radialis ([C_6] C_7, C_8).

M. extensor pollicis brevis (s. auch Figg. 355, 357, 358, 360 u. 361). Form: spindelförmig. Lage: unmittelbar neben dem distalen Rande des vorigen. Ursprung: membrana interossea und facies dorsalis radii. Ansatz: verläuft unmittelbar neben dem vorigen und distal von ihm zur Hand und geht auf der Rückfläche des os metacarpale I zur basis der ersten phalanx des Daumens. Wirkung: abduciert Daumen und streckt erste phalanx desselben. Innervation: ramus profundus n. radialis ([C_6] C_7, C_8).

360. Muskeln des rechten Vorderarmes (tiefe Schicht), von hinten.

(Die mm. extensores carpi, digitorum communis und digiti V proprius sind weggenommen.)

M. extensor pollicis longus (s. auch Figg. 357—359 u. 361). Form: lang-spindelförmig. Lage: ulnar und dorsal von den beiden vorigen, unmittelbar auf der ulna und radius, bedeckt von denselben Muskeln wie jene. Ursprung: facies dorsalis ulnae und membrana interossea. Ansatz: Fasern gehen in eine lange Sehne über, welche schräg hinter den Sehnen der mm. extensores carpi radiales durch das dritte Fach des lig. carpi dorsale und dann zur basis der zweiten phalanx des Daumens zieht, teilweise auch mit der Sehne des m. extensor pollicis brevis verschmilzt. Wirkung: abduciert den Daumen, streckt seine Phalangen. Innervation: ramus profundus n. radialis ([C_6] C_7, C_8).

M. extensor indicis proprius (s. auch Fig. 359). Form: länglich-spindelförmig. Lage: ulnar und dorsal von dem vorigen, unmittelbar auf der ulna, bedeckt von den mm. extensor carpi ulnaris, extensor digiti V proprius und extensor digitorum communis. Ursprung: facies dorsalis ulnae und membrana interossea. Ansatz: Fasern konvergieren nach einer platten Sehne, welche gemeinsam mit den Sehnen des m. extensor digitorum communis durch das vierte Fach des lig. carpi dorsale zieht und dann mit der Zeigefingersehne dieses Muskels verschmilzt. Wirkung: streckt den Zeigefinger. Innervation: ramus profundus n. radialis ([C_6] C_7, C_8).

Bursa subcutanea olecrani, sehr häufig, auf dem olecranon.

Bursa intratendinea olecrani, sehr häufig, in der Sehne des m. triceps.

Bursa subtendinea olecrani, zuweilen, vor der Sehne des m. triceps.

Bursae subcutaneae epicondyli [humeri] lateralis et epicondyli medialis (nicht gezeichnet), erstere zuweilen, letztere öfters bei Erwachsenen, auf dem entsprechenden epicondylus humeri.

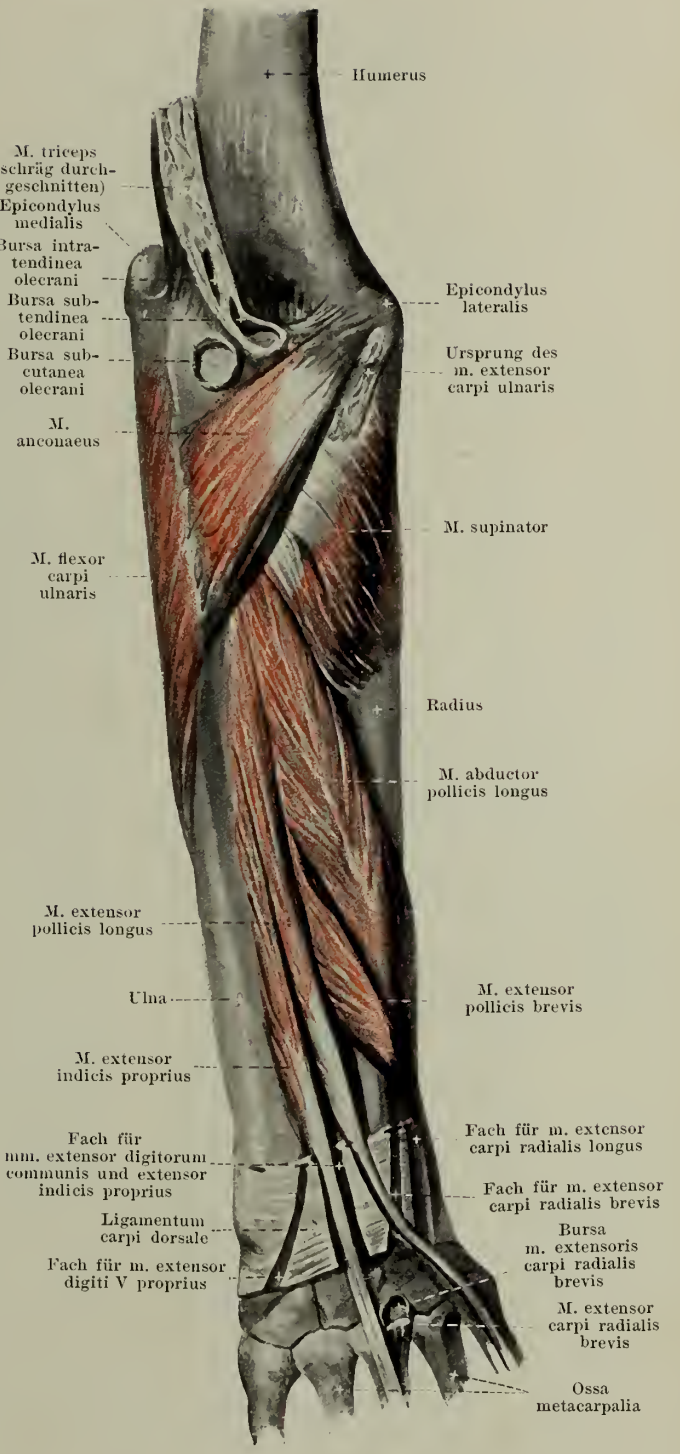

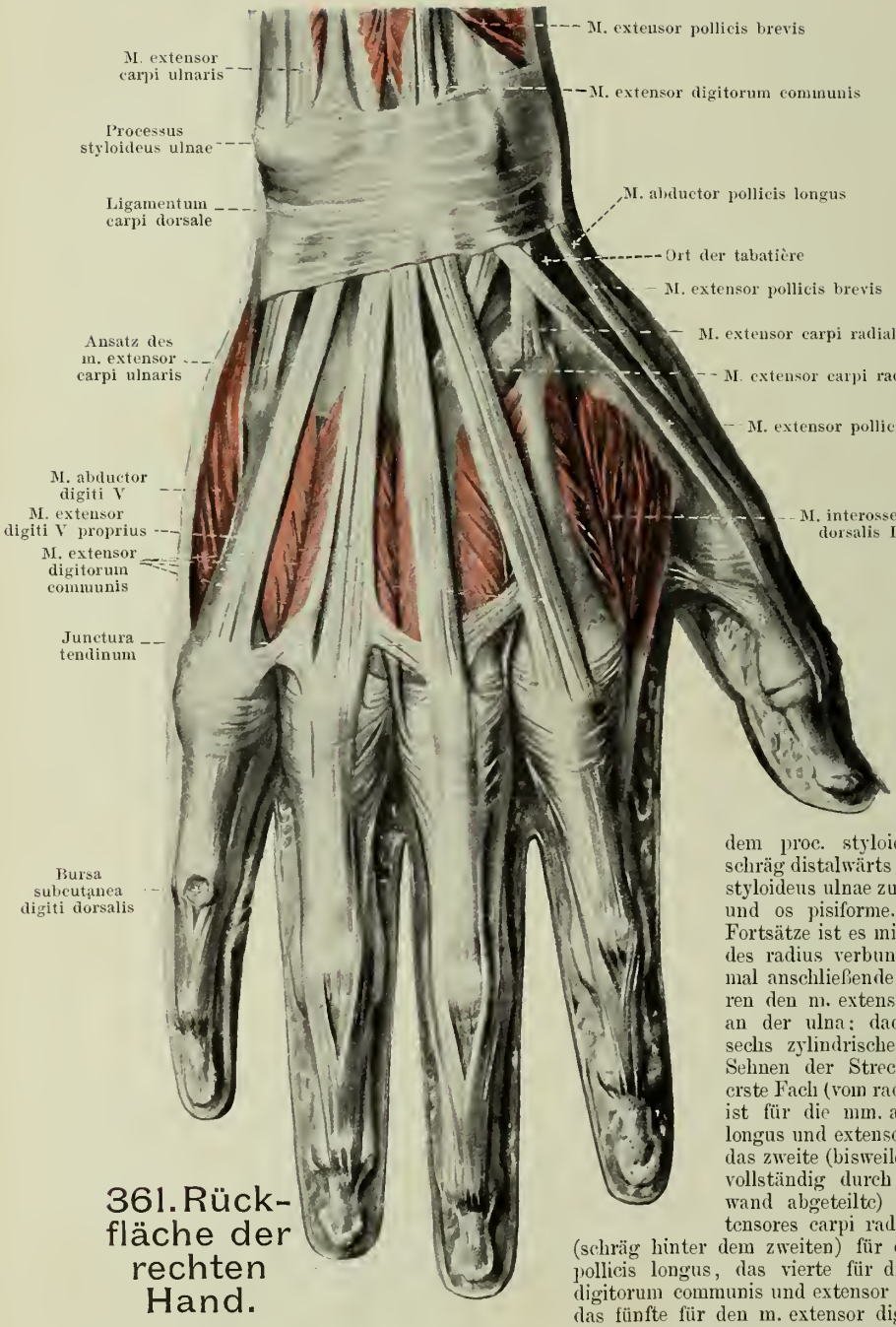

361. Rückfläche der rechten Hand.

Ligamentum carpi dorsale (s. auch Figg. 357 bis 360) zieht als breiter, in die fascia antibrachii eingewebter, kräftiger Faserzug von der facies radialis und dem proc. styloideus radii aus schräg distalwärts hinter dem proc. styloideus ulnae zum os triquetrum und os pisiforme. Durch starke Fortsätze ist es mit der Rückfläche des radius verbunden, und proximal anschließende Faserzüge fixieren den m. extensor carpi ulnaris an der ulna; dadurch entstehen sechs zylindrische Fächer für die Sehnen der Streckmuskeln. Das erste Fach (vom radius aus gezählt) ist für die mm. abductor pollicis longus und extensor pollicis brevis, das zweite (bisweilen teilweise oder vollständig durch eine Zwischenwand abgeteilte) für die mm. extensores carpi radiales, das dritte (schräg hinter dem zweiten) für den m. extensor pollicis longus, das vierte für die mm. extensor digitorum communis und extensor indicis proprius, das fünfte für den m. extensor digiti V proprius, das sechste für den m. extensor carpi ulnaris.

Die an der unversehrten Hand bei ihrer Streckung und bei Abduktion des Daumens distal vom proc. styloideus radii sichtbare Grube zwischen dem ventralen, von den mm. abductor pollicis longus und extensor pollicis brevis und dem dorsalen, von dem m. extensor pollicis longus hervorgerufenen Wulst (s. auch Fig. 357) wird *tabatière* genannt.

362. Fascie der rechten Hohlhand.

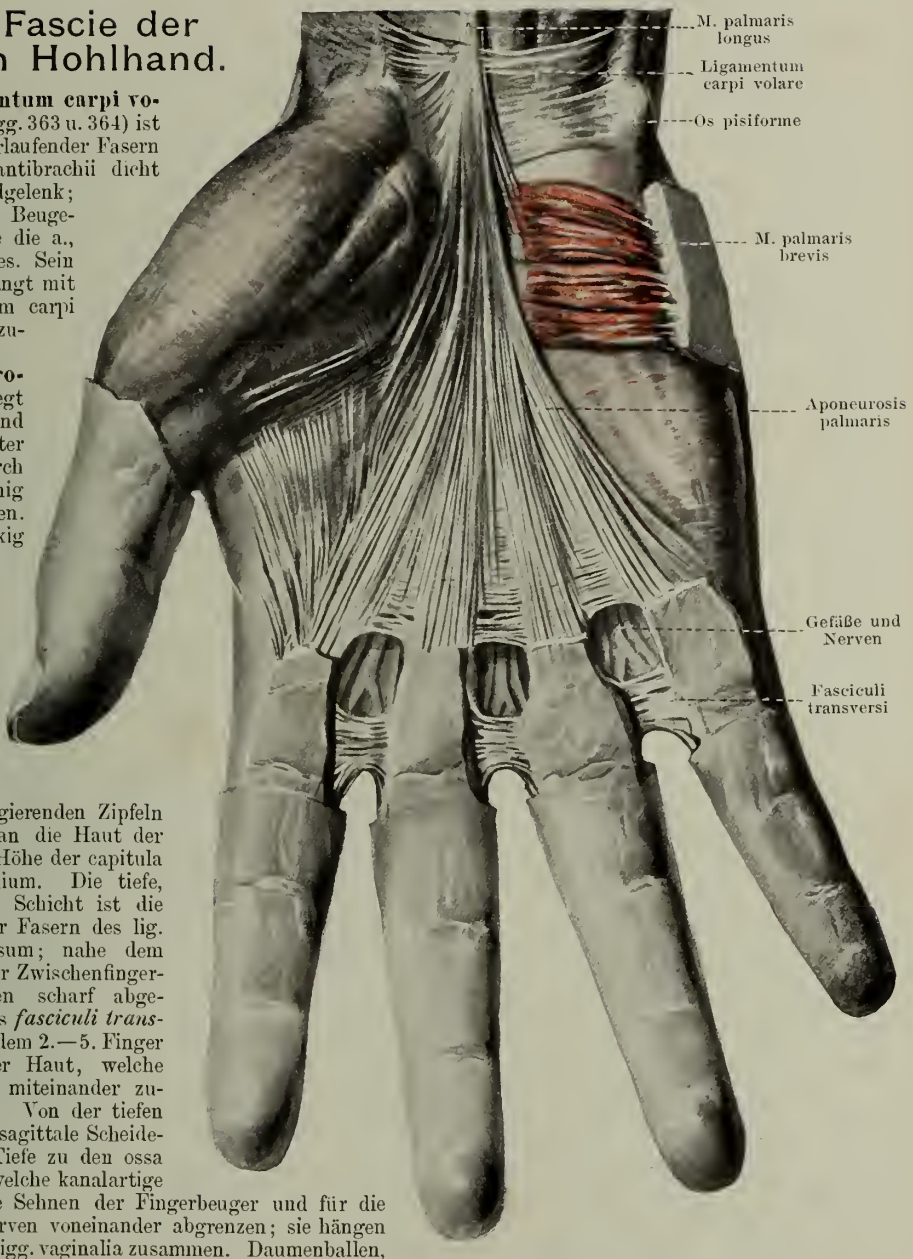

Ligamentum carpi volare (s. auch Figg. 363 u. 364) ist ein Zug querverlaufender Fasern in der fascia antibrachii dicht über dem Handgelenk; es bedeckt die Beugemuskeln, sowie die a., vv. und n. ulnares. Sein radialer Teil hängt mit dem ligamentum carpi transversum zusammen.

Aponeurosis palmaris liegt in der Hohlhand unmittelbar unter der Haut, durch kurze Fasern innig mit ihr verbunden. Sie ist dreieckig und besteht aus zwei Schichten. Ihre oberflächlichen, längsverlaufenden Fasern sind die Ausbreitung der Sehne des m. palmaris longus und gehen mit fünf divergierenden Zipfeln hauptsächlich an die Haut der Finger in der Höhe der capitula oss. metacarpalium. Die tiefe, querverlaufende Schicht ist die Fortsetzung der Fasern des lig. carpi transversum; nahe dem freien Rande der Zwischenfingerfalten verlaufen scharf abgegrenzte Züge als *fasciculi transversi* zwischen dem 2.—5. Finger dicht unter der Haut, welche teilweise auch miteinander zusammenhängen. Von der tiefen Schicht gehen sagittale Scheidewände in die Tiefe zu den ossa metacarpalia, welche kanalartige Räume für die Sehnen der Fingerbeuger und für die Gefäße und Nerven voneinander abgrenzen; sie hängen distal mit den ligg. vaginalia zusammen. Daumenballen, *thenar,* und Kleinfingerballen, *hypothenar,* sind nur von dünner Fascie überzogen. Auf dem Kleinfingerballen liegt außerdem der

M. palmaris brevis, platt, viereckig. Ursprung: ulnarer Rand der aponeurosis palmaris. Ansatz: Haut am ulnaren Rande der Hand. Wirkung: runzelt Haut, vertieft Höhlung der Hand. Innervation: ramus superficialis des ramus volaris manus n. ulnaris ([C_7] C_8 [Th_1]).

Lig. carpi transversum (s. Figg. 363—365) ist eine derbe Faserplatte quer zwischen den eminentiae carpi und den benachbarten Bändern; es überbrückt den sulcus carpi (s. S. 107) und entsendet an der Ulnarseite der Sehne des m. flexor carpi radialis Faserzüge in die Tiefe zu den ossa multangula und capitatum, so daß für diese Sehne ein Kanal gebildet wird.

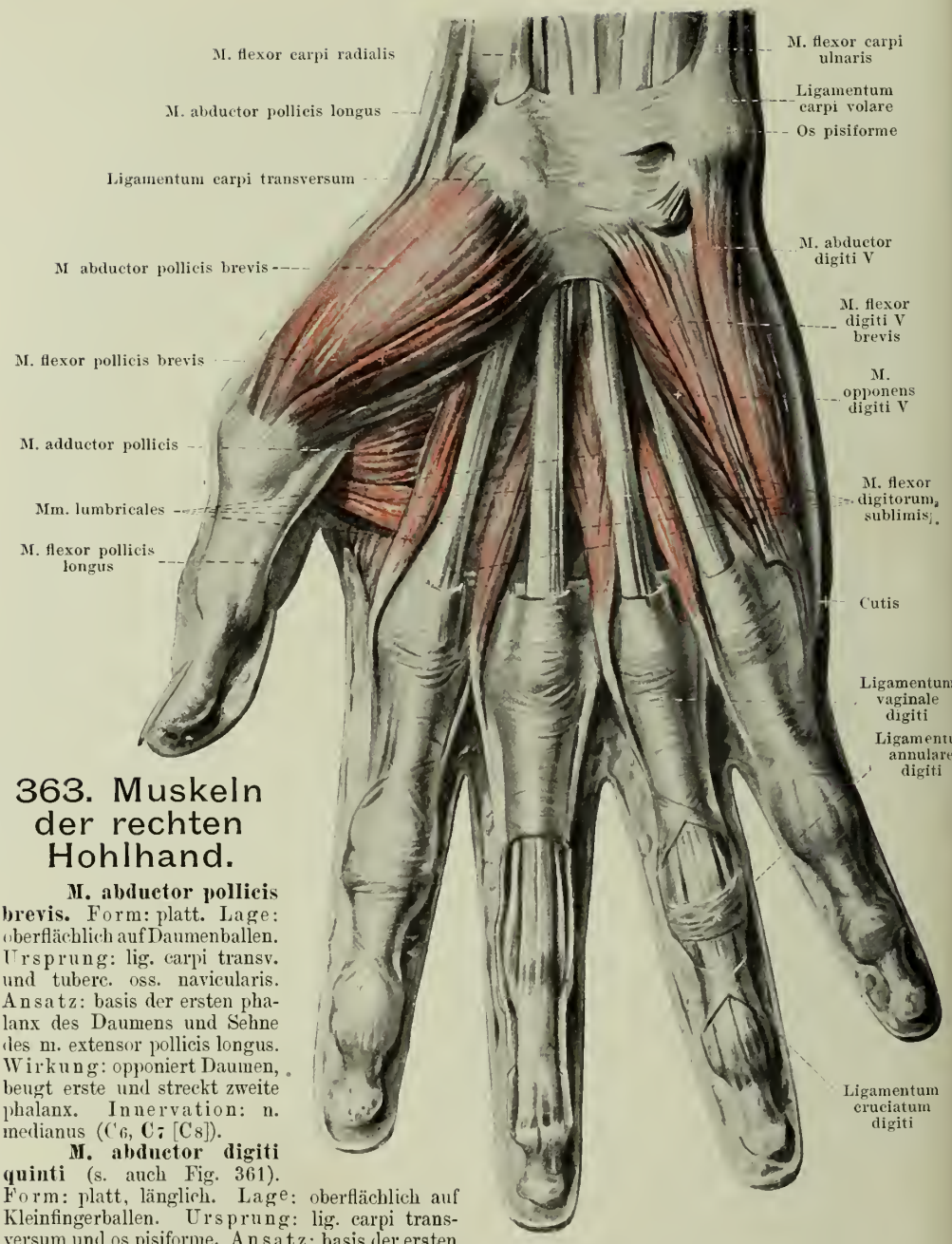

363. Muskeln der rechten Hohlhand.

M. abductor pollicis brevis. Form: platt. Lage: oberflächlich auf Daumenballen. Ursprung: lig. carpi transv. und tuberc. oss. navicularis. Ansatz: basis der ersten phalanx des Daumens und Sehne des m. extensor pollicis longus. Wirkung: opponiert Daumen, beugt erste und streckt zweite phalanx. Innervation: n. medianus (C_6, C_7 [C_8]).

M. abductor digiti quinti (s. auch Fig. 361). Form: platt, länglich. Lage: oberflächlich auf Kleinfingerballen. Ursprung: lig. carpi transversum und os pisiforme. Ansatz: basis der ersten phalanx des 5. Fingers und an dessen Strecksehnen. Wirkung: zieht 5. Finger volarwärts und abduciert ihn, beugt seine erste und streckt seine 2. und 3. phalanx. Innervation: ramus profundus des ramus volaris manus n. ulnaris ([C_7] C_8 [Th_1]).

M. flexor digiti quinti brevis (fehlt nicht selten). Form: platt, länglich. Lage: oberflächlich, an der Radialseite des vorigen. Ursprung: lig. carpi transversum und hamulus oss. hamati. Ansatz: basis der ersten phalanx des fünften Fingers. Wirkung: beugt erste phalanx des kleinen Fingers. Innervation: wie voriger.

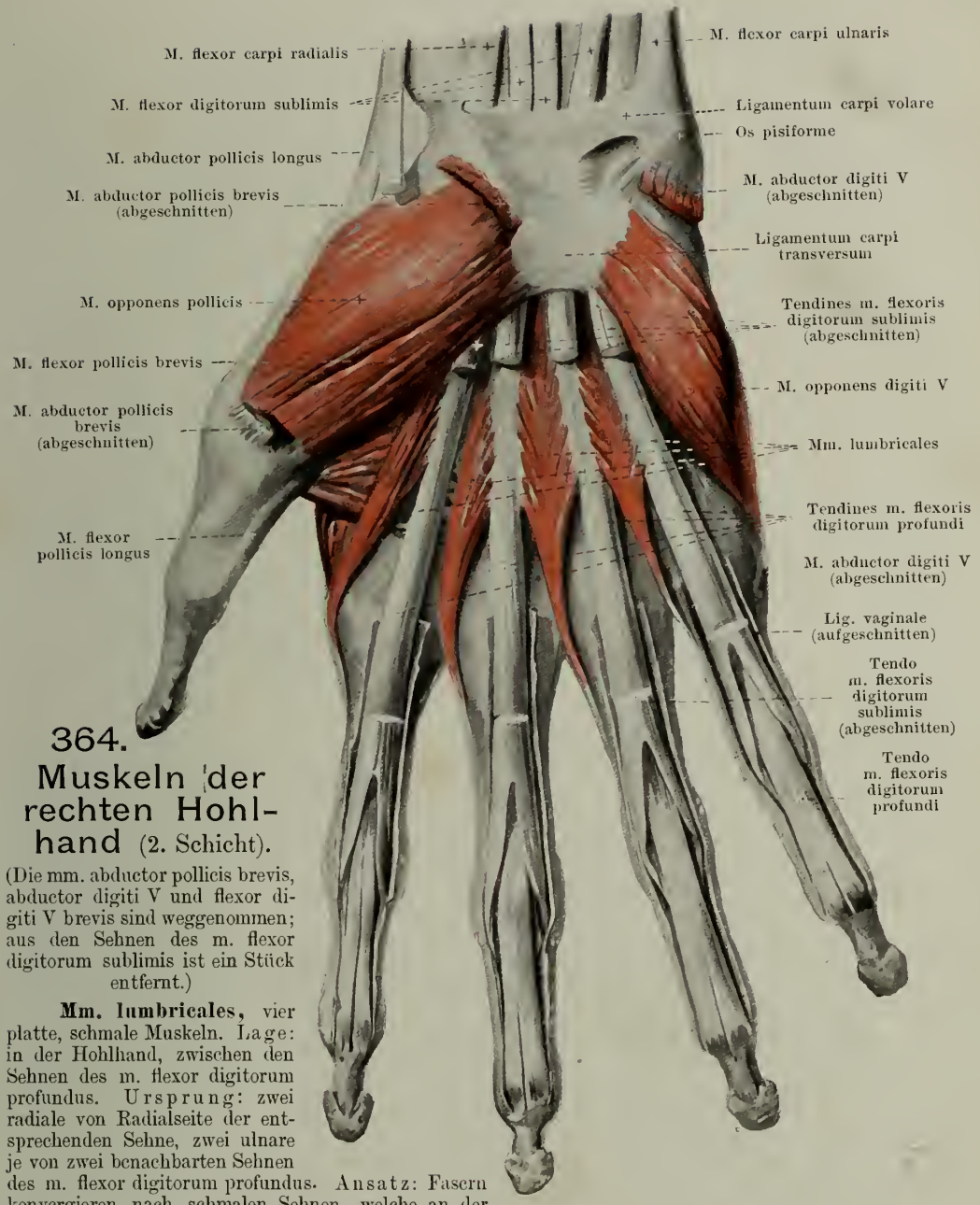

364. Muskeln der rechten Hohlhand (2. Schicht).

(Die mm. abductor pollicis brevis, abductor digiti V und flexor digiti V brevis sind weggenommen; aus den Sehnen des m. flexor digitorum sublimis ist ein Stück entfernt.)

Mm. lumbricales, vier platte, schmale Muskeln. Lage: in der Hohlhand, zwischen den Sehnen des m. flexor digitorum profundus. Ursprung: zwei radiale von Radialseite der entsprechenden Sehne, zwei ulnare je von zwei benachbarten Sehnen des m. flexor digitorum profundus. Ansatz: Fasern konvergieren nach schmalen Sehnen, welche an der Volarfläche des lig. capitulorum transversum (s. Fig. 241) dorsalwärts zu den dreieckigen Verbreiterungen der Sehnen des m. extensor digitorum communis auf der Rückfläche der ersten phalanx verlaufen (s. Fig. 361). Der 1., 2. und 4. m. lumbricalis zieht dabei zur radialen Seite des 2., 3. und 5. Fingers. Der 3. m. lumbricalis geht entweder zur radialen Seite des 4. Fingers, oder er gabelt sich und geht zur radialen Seite des 4. und zur ulnaren Seite des 3. Fingers; beide Ansatzarten sind gleich häufig. Wirkung: beugen erste, strecken zweite und dritte phalanx des 2.—5. Fingers. Innervation: 2(—3) radiale vom n. medianus, 2(—1) ulnare vom ramus profundus des ramus volaris manus n. ulnaris, der 3. sehr häufig von beiden (C_7, C_8, Th_1).

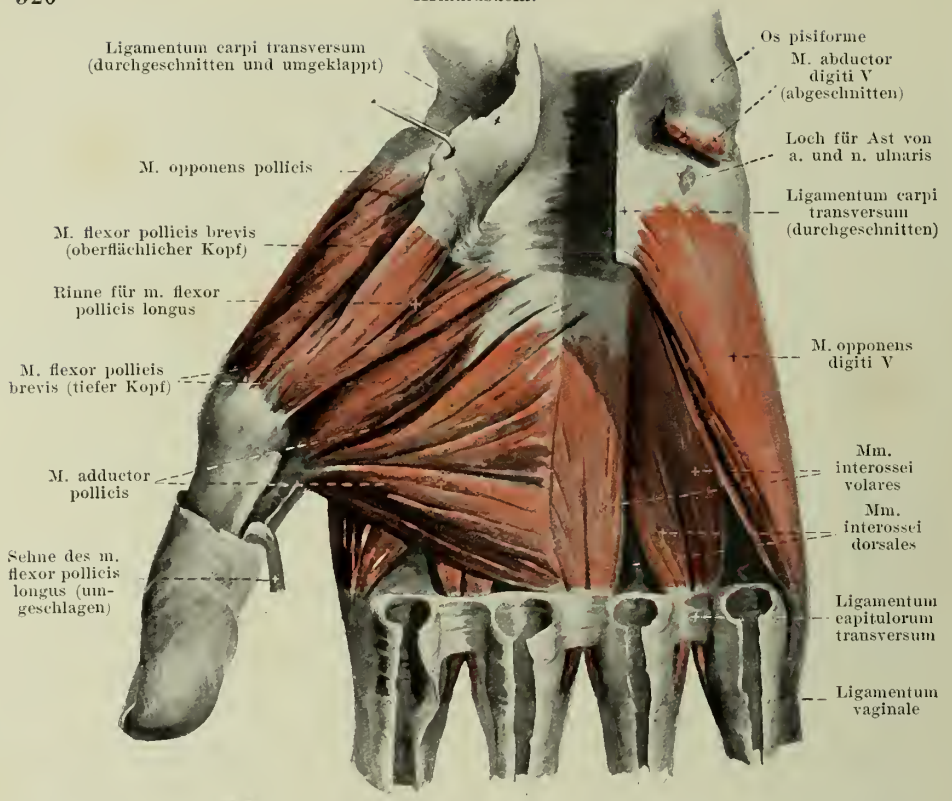

365. Tiefe Muskeln des rechten Daumenballens.

(Die mm. flexores digitorum, flexor pollicis longus, abductor pollicis brevis, abductor digiti V und flexor digiti V brevis sind weggenommen, das lig. carpi transversum ist durchschnitten.)

M. opponens pollicis (s. auch Fig. 364). Form: platt, länglich-viereckig. Lage: am Daumenballen, fast vollständig bedeckt vom m. abductor pollicis brevis. Ursprung: lig. carpi transversum und tuberculum oss. multanguli majoris. Ansatz: corpus und capitulum oss. metacarpalis I. Wirkung: opponiert Daumen. Innervation: n. medianus (C_6, C_7 [C_8, Th_1]).

M. flexor pollicis brevis (s. auch Figg. 363 u. 364). Form: länglich-viereckig. Lage: ulnarer Rand des Daumenballens und in der Tiefe, radialwärts an m. opponens pollicis, ulnarwärts an m. adductor pollicis grenzend. Ursprung: zweiköpfig; oberflächlicher Kopf: lig. carpi transversum; tiefer Kopf: ossa multangula, capitatum, metacarpale II. Ansatz: oberflächlicher Kopf zum radialen Sesambein, tiefer Kopf mit zwei Abteilungen (einer schmaleren, radialen und einer dickeren, ulnaren) zum radialen und ulnaren Sesambein, beide auch zur basis der ersten phalanx des Daumens und teilweise zur Sehne des m. extensor pollicis longus. Zwischen beiden Köpfen eine Rinne für die Sehne des m. flexor pollicis longus. Wirkung: opponiert Daumen, beugt seine erste und streckt seine zweite phalanx. Innervation: oberflächliche Abschnitte vom n. medianus, tiefe vom ramus profundus des ramus volaris manus n. ulnaris (C6, **C7**, C8).

M. adductor pollicis (s. auch Figg. 363 u. 364). Form: platt, dreieckig. Lage: in der Tiefe der Hohlhand, unmittelbar auf Knochen und mm. interossei; bedeckt von den Sehnen der mm. flexores digitorum, radialwärts an vorigen grenzend. Ursprung: os metacarpale III. Ansatz: ulnares Sesambein, basis der ersten phalanx des Daumens und Sehne des m. extensor pollicis longus. Wirkung: adduciert und opponiert Daumen, beugt seine erste und streckt seine zweite phalanx. Innervation: ramus profundus des ramus volaris manus n. ulnaris (C_7, C_8, Th_1).

M. opponens digiti quinti (s. auch Figg. 363 u. 364). Form: platt, länglich-viereckig. Lage: am Kleinfingerballen, fast vollständig bedeckt von mm. abductor digiti V und flexor digiti V brevis. Ursprung: lig. carpi transversum und hamulus oss. hamati; die Ursprungssehne ist durchbohrt von einem Loch für den ramus profundus a. ulnaris und ramus profundus des ramus volaris manus n. ulnaris. Ansatz: corpus und capitulum oss. metacarpalis V. Wirkung: zieht den fünften Finger volarwärts. Innervation: ramus profundus des ramus volaris manus n. ulnaris ([C_7] C_8 [Th_1]).

366. Sehnenscheiden der rechten Hohlhand,

mit roter Masse injiciert.

Vagina [mucosa] tendinum mm. flexorum communium umhüllt gemeinsam die Sehnen der mm. flexores digitorum communes, beginnt nahe oberhalb des lig. carpi transversum und endigt in der Mitte der Hohlhand; meistens ist radial für die Sehnen des Zeigefingers eine besondere Scheide ganz oder unvollständig abgetrennt (s. auch S. 322).

Vagina tendinis m. flexoris pollicis longi begleitet die Sehne des m. flexor pollicis longus vom oberen Rande des lig. carpi transversum an bis zur zweiten phalanx, kommuniziert in der Hälfte der Fälle mit der vorigen.

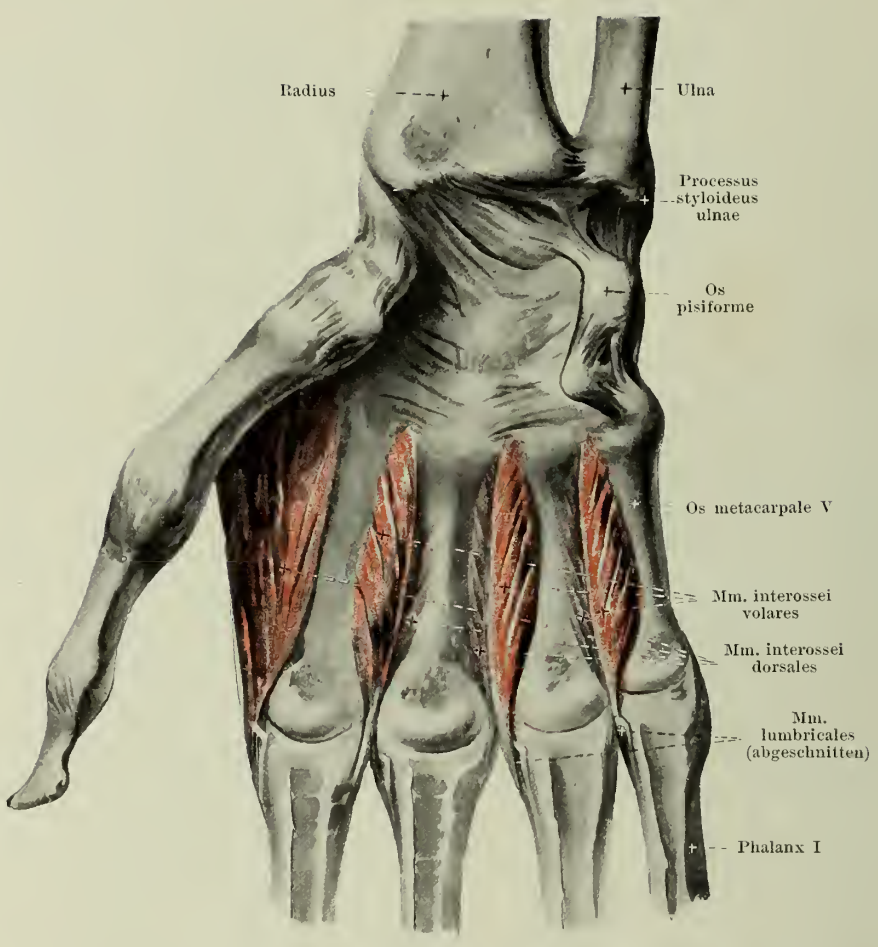

367. Mm. interossei volares manus dextrae.

Vaginae tendinum digitales (s. Fig. 366) sind vier lange Scheiden, welche je auf der Vorlarfläche des 2.—5. Fingers von der Gegend des capitulum oss. metacarpalis an gemeinsam die zu dem betreffenden Finger ziehenden Sehnen der mm. flexores digitorum communes bis zur dritten phalanx umgeben; diejenige des 5. Fingers hängt beim Erwachsenen sehr häufig mit der vagina tendinum mm. flexorum communium zusammen. Jede Fingersehnenscheide ist streckenweise durch eine bindegewebige Hülle, *ligamentum vaginale,* fester an die unterliegenden Knochen und Bänder (s. auch Fig. 241) geheftet; in dieser Hülle laufen starke Faserzüge teils quer, teils schräg und gekreuzt, *ligamenta annularia* und *ligamenta cruciata digitorum manus* (s. Fig. 363).

Mm. interossei volares, drei platte, dreieckige, kleine Muskeln. Lage: in der Tiefe der Hohlhand, in den Zwischenräumen zwischen den ossa metacarpalia II—V, bedeckt von sämtlichen anderen Muskeln der Hohlhand. Ursprung: an den Seitenflächen der ossa metacarpalia, und zwar der erste an der ulnaren Fläche des 2. Fingers, der zweite und dritte an den radialen Flächen des 4. und 5. Fingers (s. auch Fig. 150). Ansatz: jede der schmalen Sehnen geht dorsal vom lig. capitulorum transversum (s. Fig. 241) an der gleichen Seite des Fingers zum Rücken der ersten phalanx und zu der dreieckigen Verbreiterung der entsprechenden Sehne des m. extensor digitorum communis (s. Fig. 361). Wirkung: nähern den 2., 4. und 5. Finger dem Mittelfinger, beugen erste phalanx und strecken zweite und dritte phalanx des 2., 4. und 5. Fingers. Innervation: ramus profundus des ramus volaris manus n. ulnaris ([C_7] C_8, Th_1).

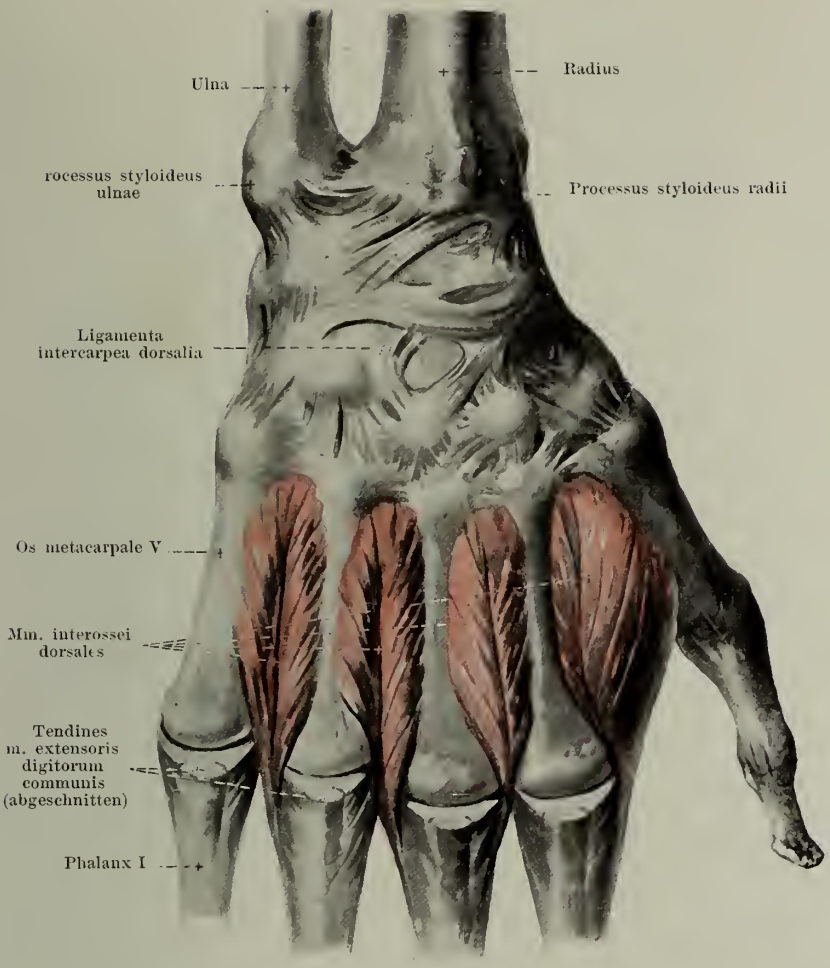

368. Mm. interossei dorsales manus dextrae.

Mm. interossei dorsales (s. auch Figg. 361 u. 367), vier platte, dreieckige, gefiederte, kleine Muskeln. Lage: in den Zwischenräumen zwischen den ossa metacarpalia, dem Handrücken näher. Ursprung: je an den einander zugekehrten Flächen zweier benachbarter ossa metacarpalia (s. auch Fig. 151). Ansatz: jede der schmalen Sehnen läuft dorsal vom lig. capitulorum transversum (s. Fig. 241), und zwar die erste und zweite je an der Radialseite des 2. und 3. Fingers, die dritte und vierte je an der Ulnarseite des 3. und 4. Fingers, zum Rücken der ersten phalanx und zu den dreieckigen Verbreiterungen der Sehnen des m. extensor digitorum communis (s. auch Fig. 361). Wirkung: erster und zweiter ziehen 2. und 3. Finger radialwärts, dritter und vierter ziehen 3. und 4. Finger ulnarwärts; alle beugen erste phalanx und strecken zweite und dritte phalanx des 2.—4. Fingers. Innervation: ramus profundus des ramus volaris manus n. ulnaris ([C_7] C_8, Th_1).

Vagina tendinum mm. abductoris longi et extensoris brevis pollicis, vagina tendinum mm. extensorum carpi radialium (beim Neugeborenen je eine für jede Sehne), **vagina tendinis m. extensoris pollicis longi** (mit der vorhergehenden beständig kommunizierend), **vagina tendinis m. extensoris digiti quinti** und **vagina tendinis m. extensoris carpi ulnaris** (s. Fig. 369) umgeben ihre entsprechenden Sehnen am lig. carpi dorsale und verschieden weit distalwärts von demselben.

Vagina tendinum mm. extensoris digitorum communis et extensoris indicis (s. Fig. 369) hüllt die Sehnen dieser Muskeln gemeinsam bis zur Mitte der ossa metacarpalia ein.

369. Sehnenscheiden des rechten Handrückens,

mit roter Masse injiciert.

Bursae intermetacarpophalangeae, häufig, eine bis drei, sind klein, liegen zwischen zwei benachbarten Fingern in der Höhe der capitula oss. metacarpalium, dorsal von den ligg. capitulorum transversa, zwischen 2. und 5. Finger.

Bursae subcutaneae metacarpophalangeae dorsales kommen zuweilen, und dann gewöhnlich nur am 5. Finger, vor.

Bursae subcutaneae digitorum dorsales (s. Fig. 361), unmittelbar unter der Haut auf der Rückfläche der articulationes digitorum, meist klein, kommen an den ersten Fingergelenken (zwischen erster und zweiter phalanx) konstant oder fast konstant, am zweiten Fingergelenk des 2. und 4. Fingers zuweilen vor.

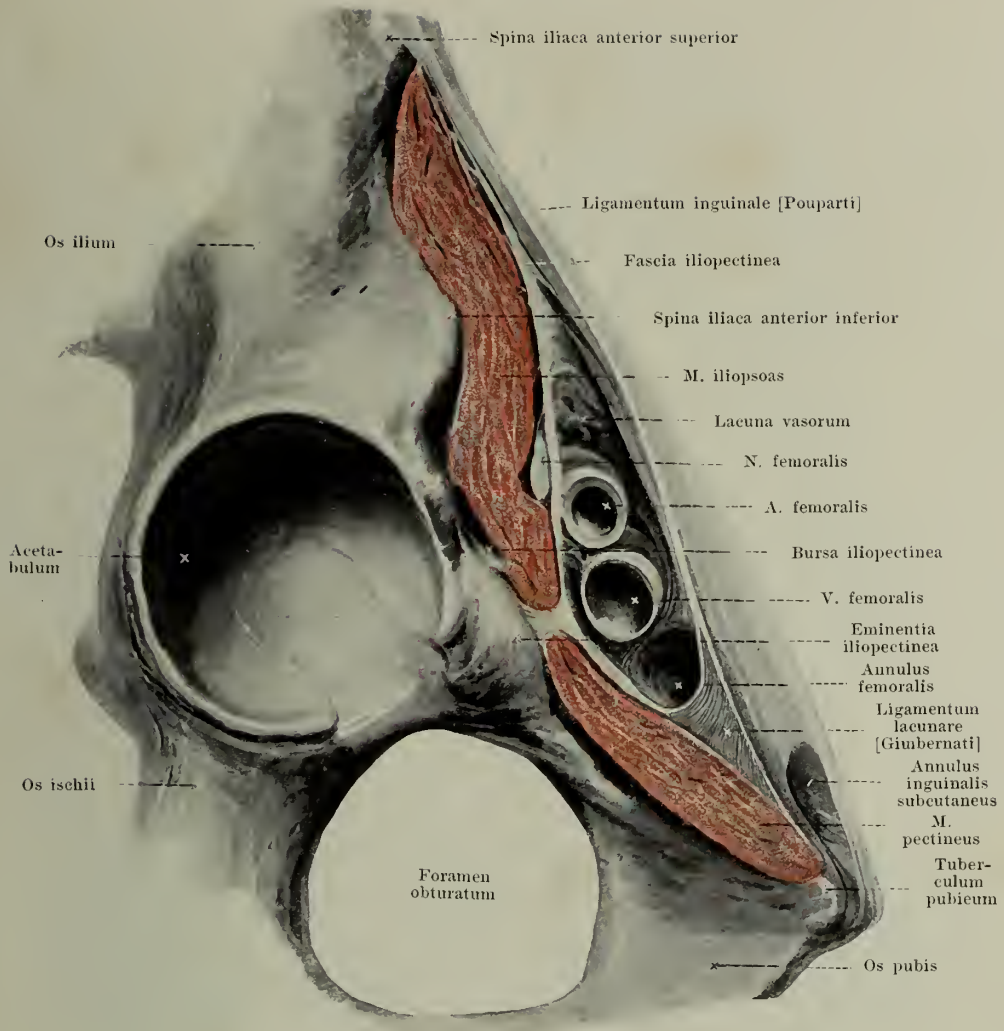

370. Schnitt durch die Muskeln der rechten Leistengegend, parallel und dicht unter lig. inguinale [Pouparti].

Fascia iliaca (s. auch Fig. 372) überzieht die freie Fläche des m. iliopsoas, beginnt sehr zart oben an Lendenwirbelkörpern und crista iliaca, ist unten am stärksten und geht medial in die fascia pelvis über. Unter dem lateralen Abschnitt des lig. inguinale [Pouparti] zieht sie mit dem m. iliopsoas nach unten, heftet sich lateral an die spina iliaca anterior superior und lig. inguinale, medial an die eminentia iliopectinea und wird von dort an *fascia iliopectinea* genannt. Diese teilt den Raum unter dem lig. inguinale in zwei Fächer, ein laterales, *lacuna musculorum,* für den m. iliopsoas und n. femoralis, und ein mediales, *lacuna vasorum;* letzteres enthält lateral die a. femoralis, medial die v. femoralis und, zwischen letzterer und dem lateralen, konkaven Rand des lig. lacunare [Gimbernati], den *annulus femoralis,* welcher durch die fascia transversalis verschlossen wird *(septum femorale [Cloqueti])* und Lymphgefäßen zum Durchtritt dient. Unterhalb des lig. inguinale bekleidet die fascia iliopectinea den Grund der fossa iliopectinea und bildet zugleich das tiefe Blatt der fascia lata (s. auch S. 330).

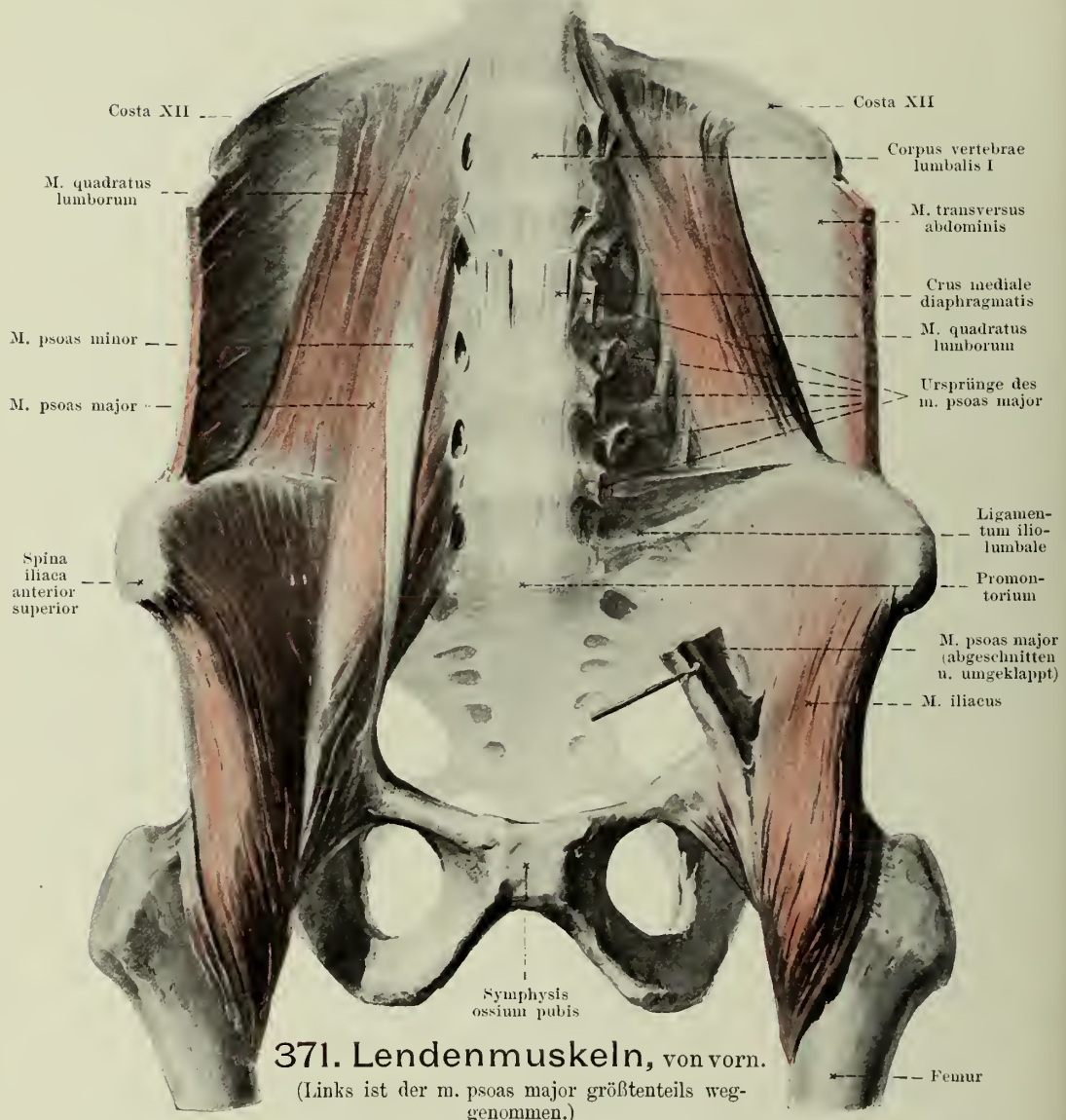

371. Lendenmuskeln, von vorn.

(Links ist der m. psoas major größtenteils weggenommen.)

M. quadratus lumborum (s. auch Figg. 314, 315 u. 333). Form: platt, länglich-viereckig. Lage: in der hinteren Wand der Bauchhöhle, dicht vor dem vorderen Blatt der fascia lumbodorsalis, vorn teilweise vom m. psoas major bedeckt. Zwei, oft wenig gesonderte Schichten. *Vordere Schicht.* Ursprung: procc. transversi des 5.—2. Lendenwirbels. Ansatz: unterer Rand der 12. Rippe und Körper des 12. Brustwirbels. *Hintere Schicht.* Ursprung: labium internum cristae iliacae und lig. iliolumbale. Ansatz: unterer Rand der 12. Rippe und procc. transversi des 4.—1. Lendenwirbels. Wirkung: zieht letzte Rippe abwärts, biegt Lendenwirbelsäule lateralwärts. Innervation: rami musculares plexus lumbalis ([Th_{12}] L_1 [L_2]).

M. iliopsoas besteht aus *m. psoas minor, m. psoas major* und *m. iliacus.*

M. psoas minor (s. auch Figg. 314, 315 u. 333), inkonstant. Form: platt, lang, schmal. Lage: dicht vor dem m. psoas major. Ursprung: Seitenfläche des 12. Brust- und 1. Lendenwirbelkörpers und Zwischenwirbelscheibe zwischen ihnen. Ansatz: fascia iliaca. Wirkung: beugt die Lendenwirbelsäule seitwärts und spannt die fascia iliaca. Innervation: rami musculares plexus lumbalis (L_1, L_2).

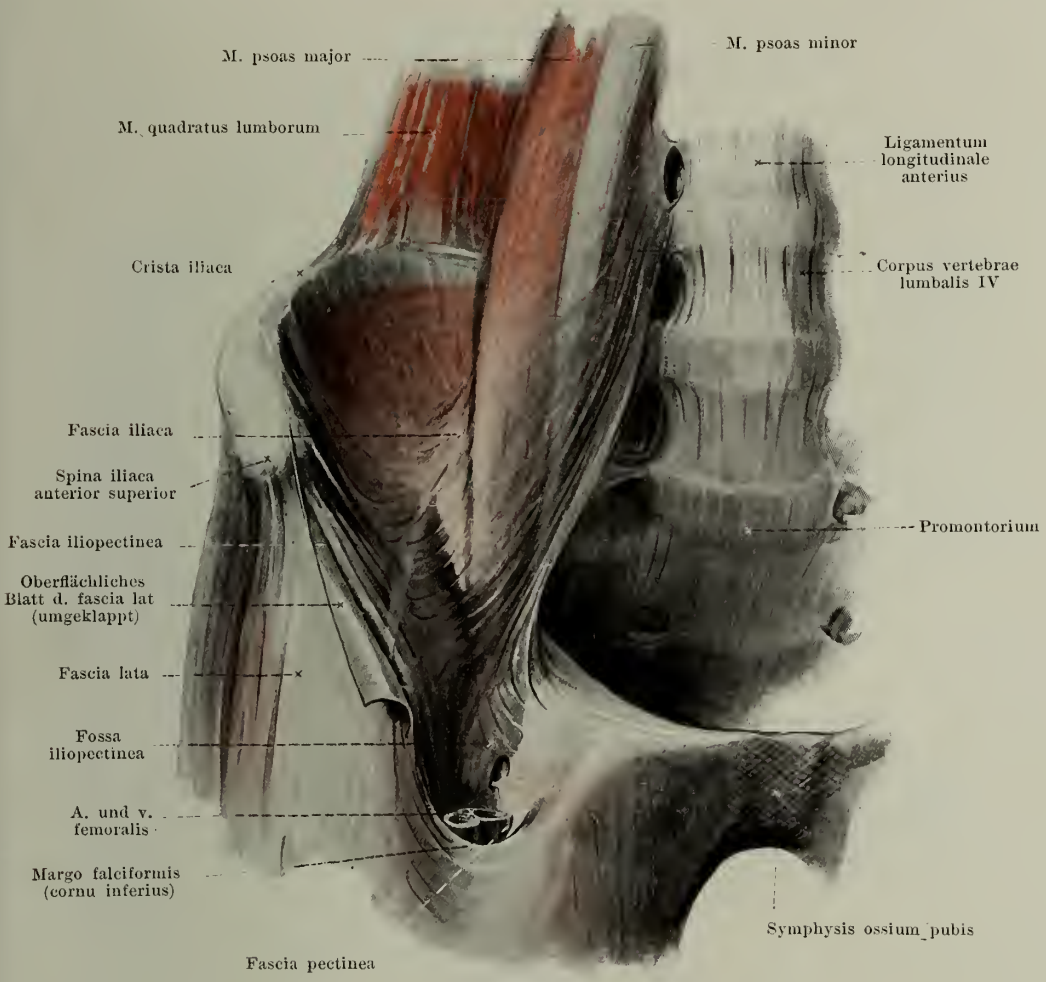

372. Fascia iliaca dextra.

M. psoas major (s. Figg. 314, 315, 333, 370, 371 u. 376). Form: rundlich, länglich-dreieckig. Lage: in der hinteren Wand der Bauchhöhle, dicht vor mm. quadratus lumborum und iliacus, unmittelbar lateral von Lendenwirbeln und apertura pelvis superior. Ursprung: Seitenflächen der Körper und der Zwischenwirbelscheiben vom 12. Brust- bis 5. Lendenwirbel, kleine, die aa. und vv. lumbales überbrückende Sehnenbögen, sowie procc. transversi der Lendenwirbel. Ansatz: konvergierend abwärts, vorwärts und lateralwärts und mit schmaler Sehne an trochanter minor femoris. Wirkung: beugt Lendenwirbelsäule lateral- und vorwärts, beugt Oberschenkel und rollt ihn etwas nach außen, oder zieht, wenn dieser festgestellt, Becken nebst Rumpf vorwärts. Innervation: rami musculares plexus lumbalis und n. femoralis (L_2, L_3, L_4).

M. iliacus (s. auch Figg. 314, 370, 371 u. 376). Form: platt, dreieckig. Lage: in der fossa iliaca und vor dem Hüftgelenk, medial bedeckt vom m. psoas major. Ursprung: fossa iliaca, spinae iliacae anteriores superior et inferior; letzterer Ursprung (s. Fig. 377) wird auch als dritter Kopf des m. iliopsoas bezeichnet. Ansatz: Fasern laufen konvergierend vor dem Hüftgelenk *(bursa iliopectinea* s. S. 332) abwärts, dann nach hinten gemeinsam mit dem m. psoas major zum trochanter minor femoris *(bursa iliaca subtendinea* s. S. 333). Wirkung: beugt den Oberschenkel und rollt ihn etwas nach außen, oder zieht, wenn dieser festgestellt ist, das Becken nebst Rumpf vorwärts. Innervation: rami musculares n. femoralis (L_2, L_3).

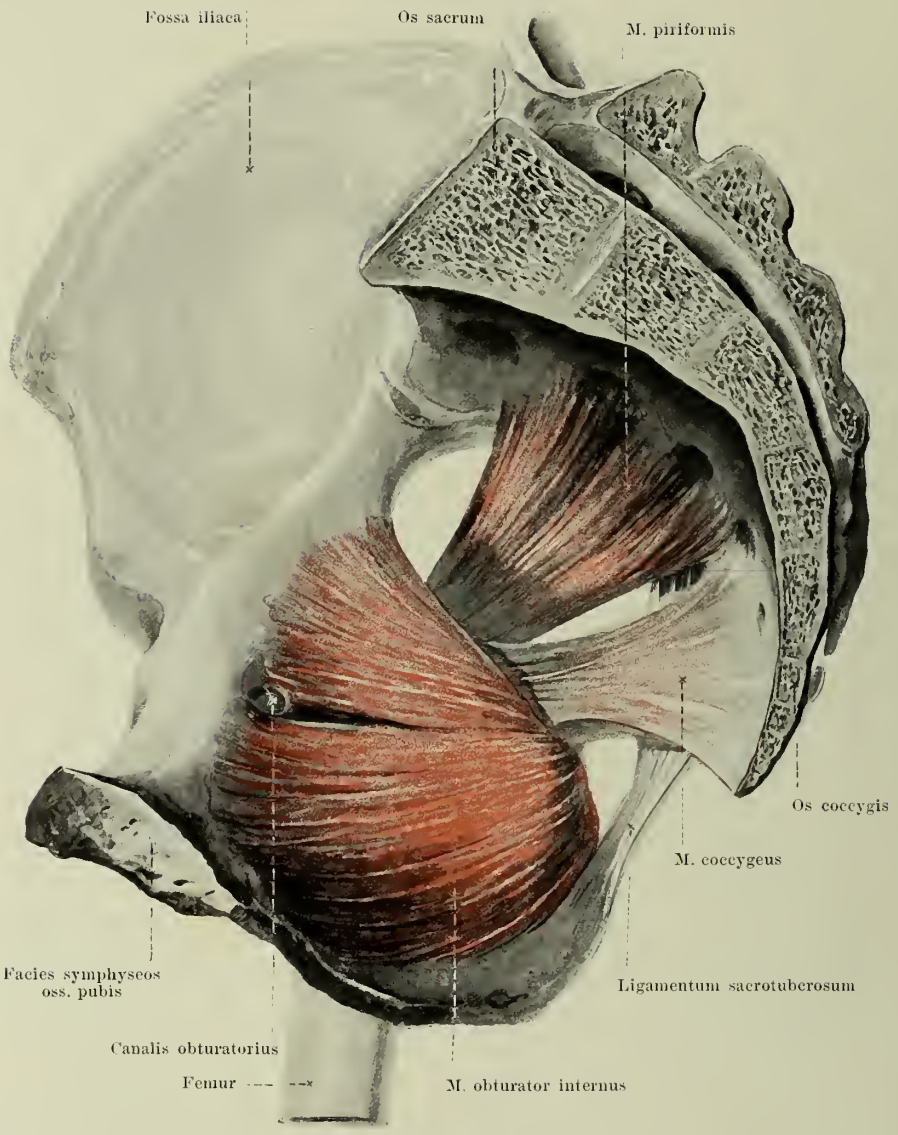

373. Rechte Muskeln des kleinen Beckens, von innen.

M. obturator internus (s. auch Figg. 374 u. 385). Form: platt, dreieckig. Lage: im Innern des kleinen Beckens, an dessen lateraler Wand, und dicht hinter dem Hüftgelenk. Ursprung: mediale Fläche der membrana obturatoria und des os coxae in der Umgebung des foramen obturatum. Ansatz: Fasern konvergieren zur incisura ischiadica minor, biegen dort (*bursa m. obturatoris interni* s. S. 343) unter rechtem Winkel lateralwärts und gehen zwischen den beiden mm. gemelli sehnig zur fossa trochanterica femoris. Wirkung: rollt den Oberschenkel auswärts. Innervation: rami musculares des plexus sacralis (L5, S_1, S_2 [S_3]).

M. coccygeus (s. auch Figg. 374, 670 u. 671). Form: viereckig, dünn. Lage: auf vorderer Fläche des lig. sacrospinosum; bildet mit ihm eine gemeinsame Masse wechselnder Zusammensetzung (s. S. 194); überragt es namentlich unten. Ursprung: spina ischiadica. Ansatz: Seitenrand der unteren Kreuzbein- und oberen Steißbeinwirbel. Innervation: ramus muscularis des plexus pudendus (S_3, S_4 [S_5]).

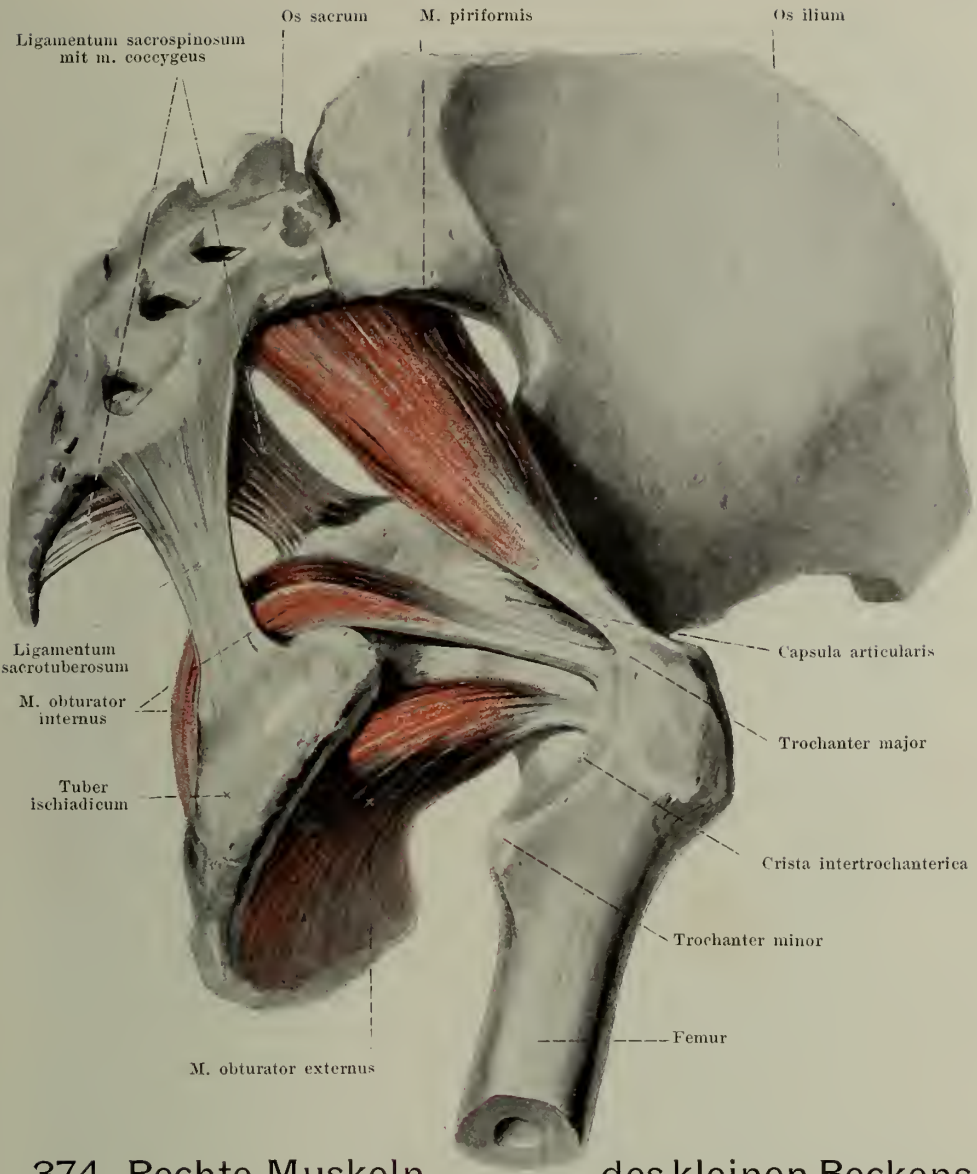

374. Rechte Muskeln des kleinen Beckens,

von außen und unten.

M. obturator externus (s. auch Figg. 378—380). Form: dreieckig, dick. Lage: vordere Fläche des kleinen Beckens und unter dem Hüftgelenk. Ursprung: vordere Fläche der membrana obturatoria und des os coxae in der Umgebung des foramen obturatum. Ansatz: konvergierend lateralwärts zur fossa trochanterica femoris. Wirkung: rollt Oberschenkel auswärts. Innervation: n. obturatorius (L_3, L_4).

M. piriformis (s. auch Figg. 373, 385 u. 386). Form: rundlich, dreieckig. Lage: hinter dem Hüftgelenk. Ursprung: facies pelvina oss. sacri mit 3 (selten 4) Zacken in der Umgebung des 2. und 3. foramen sacrale anterius. Ansatz: Fasern laufen konvergierend durch das foramen ischiadicum majus lateralwärts zur Spitze des trochanter major femoris (*bursa m. piriformis* s. S. 343). Wirkung: rollt Oberschenkel nach außen und streckt ihn etwas nach hinten und lateralwärts. Innervation: rami musculares des plexus sacralis (S_1, S_2).

375. Fascie des rechten Oberschenkels,

von vorn.

Fascia lata [vordere Hälfte] s. auch Figg. 325 u. 372) überzieht die freie Oberfläche der Oberschenkelmuskeln, ist lateral und oben stärker. Nahe über dem Kniegelenk läuft ein kräftiger Faserzug divergierend von unten nach oben lateralwärts; ihm entspricht bei passiv überstrecktem Knie (bei schlaffen Muskeln) eine flache Hautrinne, unter welcher der unterste Abschnitt des m. vastus medialis als länglicher, schräg nach oben lateralwärts verlaufender Wulst hervorquillt. Die Fascie hüllt den m. sartorius auch hinten ein und teilt sich oben in ein tiefes und oberflächliches Blatt. Das tiefe Blatt kleidet die *fossa iliopectinea* aus. Diese (s. Figg. 372 u. 376) besitzt einen dreieckigen Eingang, grenzt oben an das lig. inguinale, lateral an den m. sartorius und endigt unten unter diesem; ihr Boden wird lateral vom m. iliopsoas, medial vom m. pectineus gebildet; oben setzt sie sich in die lacuna vasorum fort. Sie ist der laterale Teil des größeren, dreieckigen *trigonum femorale [fossa Scarpae major]*, welches begrenzt ist oben durch das lig. inguinale, lateral durch den m. sartorius, medial durch den medialen Rand des m. adductor longus. Das tiefe Blatt ist lateral identisch mit der *fascia iliopectinea* (s. S. 325), und heißt medial, auf dem m. pectineus, *fascia pectinea*. Das oberflächliche Blatt überdeckt teilweise die fossa iliopectinea und geht vom oberen Rande des m. sartorius zum unteren Rande des lig. inguinale; es endet medial mit einem konkaven Rand, *margo falciformis*, welcher unten von der fascia pectinea sich abhebt *(cornu inferius)*, in seinem mittleren Abschnitt oft nur unscharf abgegrenzt ist und oben *(cornu superius)* medianwärts zum lig. inguinale und lig. lacunare läuft.

376. Muskeln des rechten Oberschenkels,

von vorn.

Fascia lata (Fortsetzung). Die vom margo falciformis begrenzte Grube wird *fossa ovalis* genannt: sie ist bedeckt durch die *fascia cribrosa*, eine tiefe Schicht der fascia superficalis, welche vom margo falciformis zur fascia pectinea zieht und Lücken für Lymphknoten und Gefäße besitzt. Der Raum vom annulus femoralis bis zum Eingang der fossa ovalis heißt auch *canalis femoralis*.

Bursae praepatellares s. S. 214.

Bursa infrapatellaris subcutanea (s. Fig. 375), häufig, dicht unter der Haut, vor dem lig. patellae.

Bursa subcutanea tuberositatis tibiae (s. Fig. 375), öfters, vor der tuberositas tibiae.

M. sartorius (s. auch Fig. 388). Form: platt, schmal, sehr lang. Lage: oberflächlich, in langer Spirale oben an vorderer, unten an medialer Fläche des Oberschenkels. Ursprung: kurzsehnig von der spina iliaca anterior superior. Ansatz: Fasern laufen parallel, anfangs medianwärts und abwärts vor dem m. iliopsoas und vor der Rinne zwischen m. quadriceps und Adductoren, dann abwärts medial vom m. vastus medialis vor m. gracilis, dann hinter epicondylus medialis und von da schräg nach vorn mit platter, divergierender Sehne zur tuberositas tibiae und fascia cruris; die Sehne überdeckt die Ansätze der mm. gracilis und semitendinosus und verschmilzt mit ihnen *(bursa m. sartorii propria* s. S. 333). Wirkung: beugt den Oberschenkel im Hüftgelenk und den Unterschenkel im Knie, rollt dabei den Unterschenkel nach innen und den gebeugten Oberschenkel nach außen. Innervation: n. femoralis (L_2, L_3).

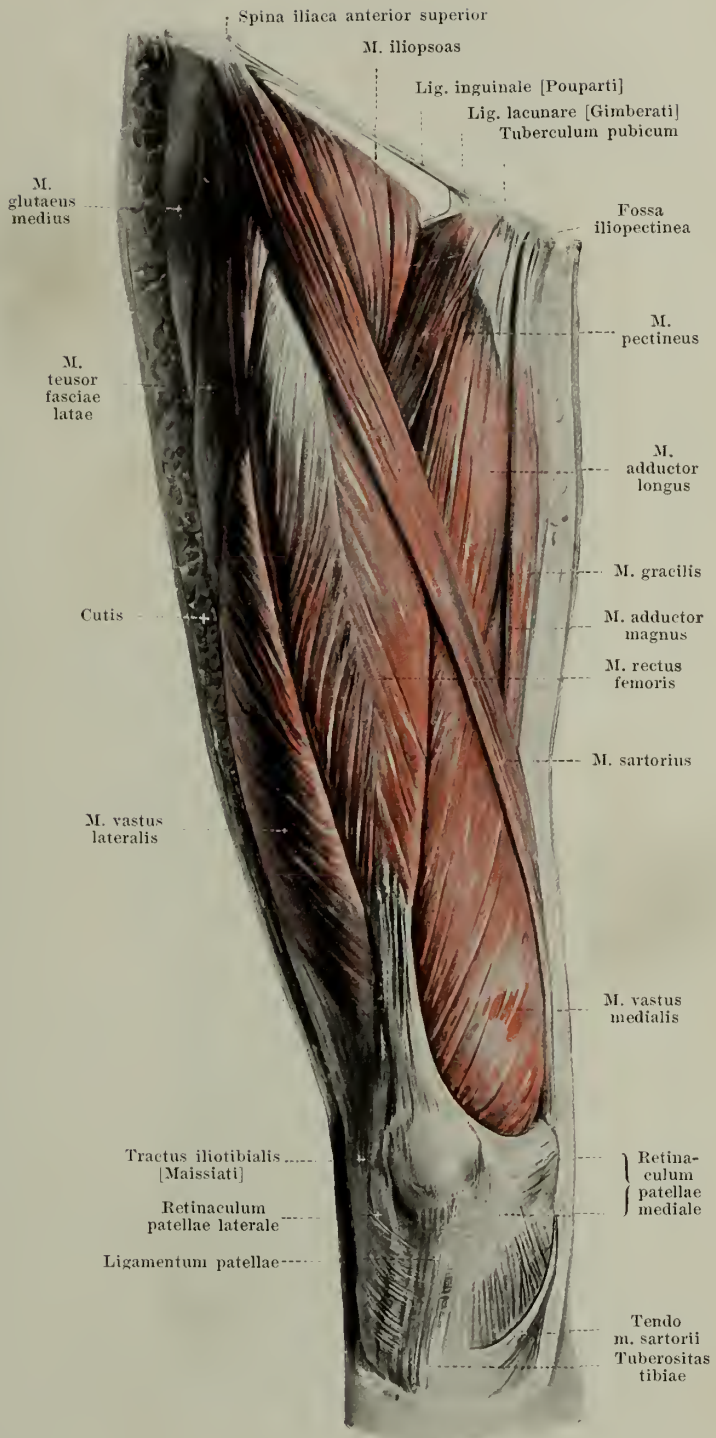

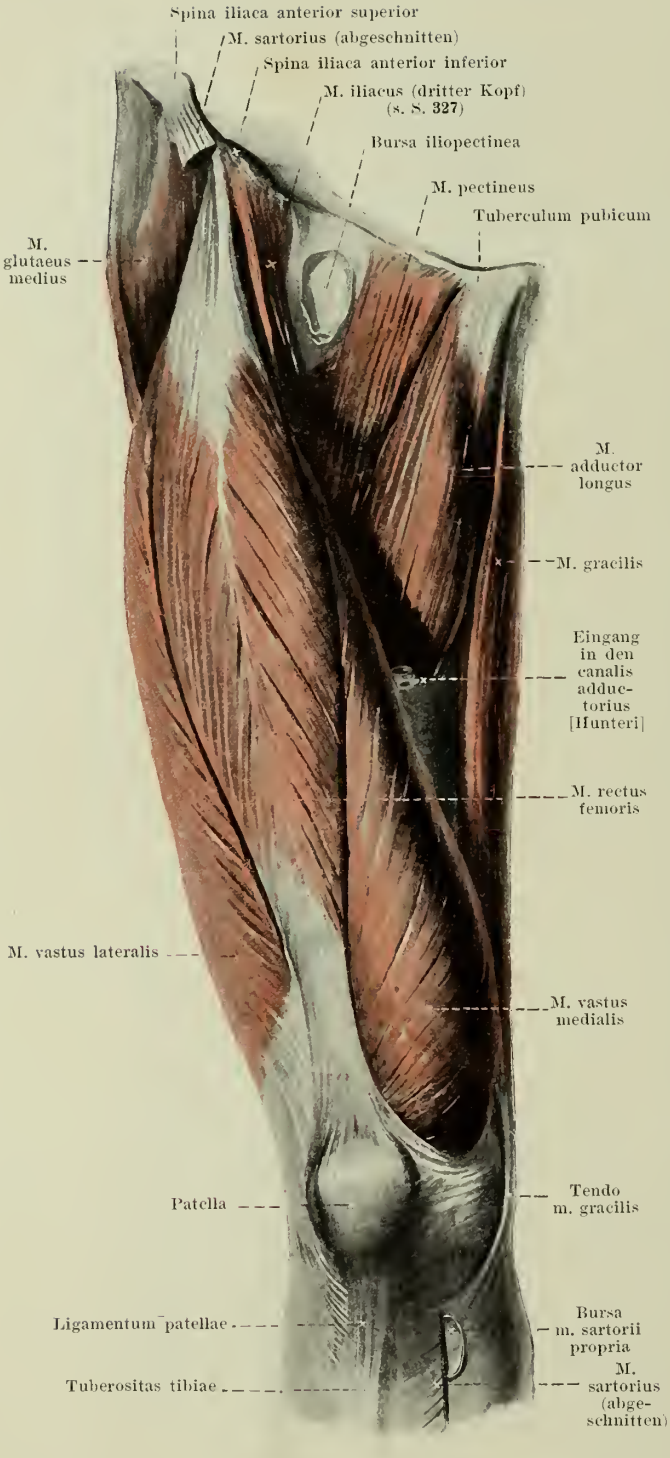

377. Muskeln des rechten Oberschenkels,

von vorn.

(Die mm. sartorius und tensor fasciae latae sind vollständig, der m. iliopsoas ist größtenteils weggenommen.)

Bursa iliopectinea (s. auch Fig. 370), konstant, groß, zwischen m. iliopsoas und lig. iliofemorale; steht häufig mit der Hüftgelenkshöhle in Verbindung.

M. pectineus (s. auch Figg. 370 u. 376). Form: platt, länglich-viereckig. Lage: medial und nach unten vom Hüftgelenk, lateral an m. iliopsoas, medial an m. adductor longus, hinten an mm. adductor brevis und obturator externus grenzend. Ursprung: vom ramus superior oss. pubis, pecten oss. pubis und ligamentum pubicum superius (s. S. 197). Ansatz: parallel nach unten lateralwärts und hinten an linea pectinea femoris *(bursa m. pectinei* s. S. 333). Wirkung: adduciert und beugt den Oberschenkel, rollt ihn nach außen. Innervation: n. femoralis, nicht selten auch ramus anterior n. obturatorii (L_2, L_3).

M. gracilis (s. auch Figg. 376, 384, 386 u 388). Form: platt, lang, dünn. Lage: oberflächlich, an medialer Seite des Oberschenkels, medial von mm. adductores; hinten an m. semimembranosus grenzend. Ursprung: mit breiter, dünner Sehne vom ramus inferior oss. pubis. Ansatz: parallel nach unten, hinter epicondylus medialis femoris und von da nach vorn mit dünner Sehne zur tuberositas tibiae, unmittelbar unter der Sehne des m. sartorius *(bursa anserina* s. S. 333). Wirkung: adduciert Oberschenkel, beugt Unterschenkel und rotiert ihn nach innen. Innervation: ramus anterior n. obturatorii (L_2, L_3, L_4).

378. Muskeln des rechten Oberschenkels, von vorn.

(Die mm. sartorius, tensor fasciae latae, pectineus und gracilis sind weggenommen, das Kniegelenk ist an seiner medialen Seite geöffnet.)

M. quadriceps femoris besteht aus vier Muskeln, welche oben mehr oder weniger deutlich gesondert, an ihrem Ansatz aber untrennbar vereinigt sind: *m. rectus femoris, m. vastus lateralis, m. vastus intermedius* und *m. vastus medialis.* Innervation: n. femoralis (L_2, L_3, L_4).

M. rectus femoris (s. auch Figg. 376 u. 377). Form: spindelförmig, dick, gefiedert. Lage: an Vorderfläche des Oberschenkels, oben bedeckt vom m. sartorius, sonst oberflächlich. Ursprung: sehnig, teils von der spina iliaca anterior inferior, teils bogenförmig nahe oberhalb des acetabulum *(bursa m. recti femoris* s. S. 334). Ansatz: Fasern divergieren von der Mitte distalwärts und laufen zu einer auf der Dorsalfläche beginnenden platten Sehne, welche oberhalb der patella in die gemeinsame Sehne übergeht. Wirkung: beugt den Oberschenkel, streckt den Unterschenkel.

M. adductor longus (s. auch Figg. 376 u. 377). Form: platt, länglich-dreieckig, dick. Lage: an vorderer Fläche des Oberschenkels, lateral an m. pectineus, medial an m. gracilis, hinten an mm. adductores brevis et magnus grenzend, vorn unten bedeckt vom m. sartorius. Ursprung: mit dicker Sehne von der Vorderfläche des ramus superior oss. pubis. Ansatz: divergierend abwärts und lateralwärts zum labium mediale der linea aspera femoris. Wirkung: adduciert und beugt den Oberschenkel, rollt ihn etwas nach außen. Innervation: ramus anterior n. obturatorii (L_2, L_3).

Bursa iliaca subtendinea, sehr häufig, zwischen m. iliopsoas und trochanter minor.

Bursa m. pectinei, sehr häufig, zwischen m. pectineus und m. iliopsoas, dicht unter trochanter minor.

Bursa m. sartorii propria (s. auch Fig. 377), zwischen Sehne des m. sartorius und Sehnen der mm. gracilis und semitendinosus; nicht selten verbunden mit

Bursa anserina, konstant, groß, zwischen Sehnen der mm. gracilis und semitendinosus und der tibia.

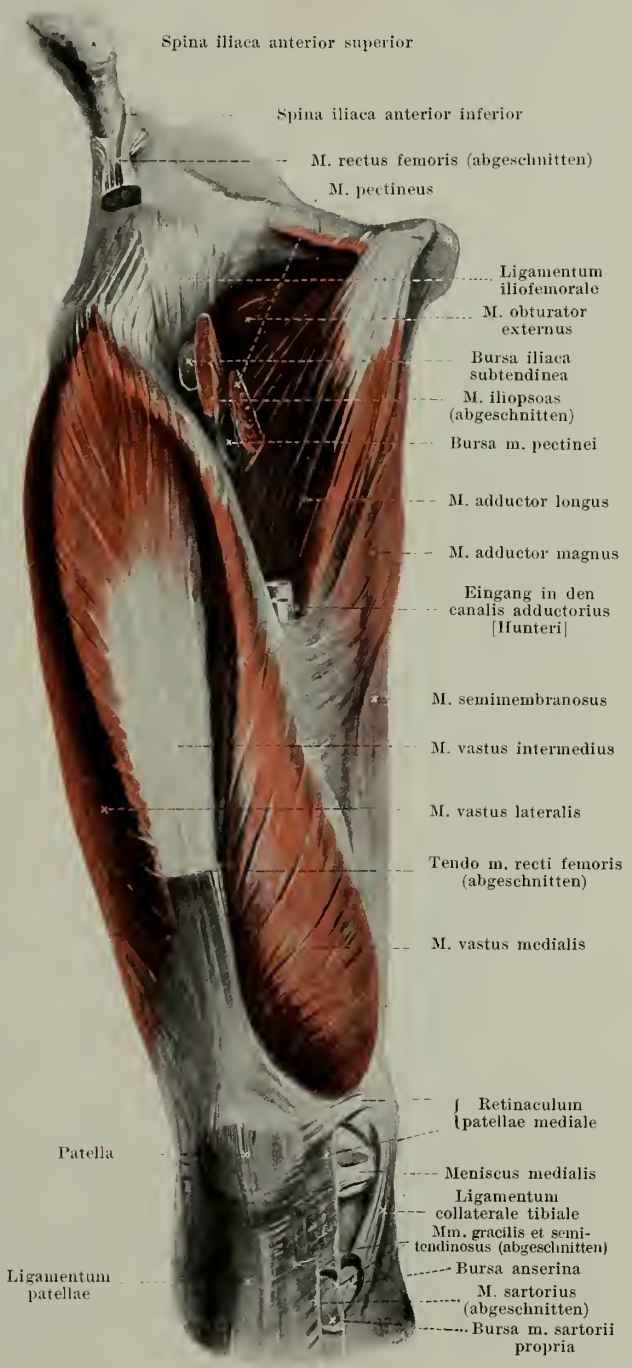

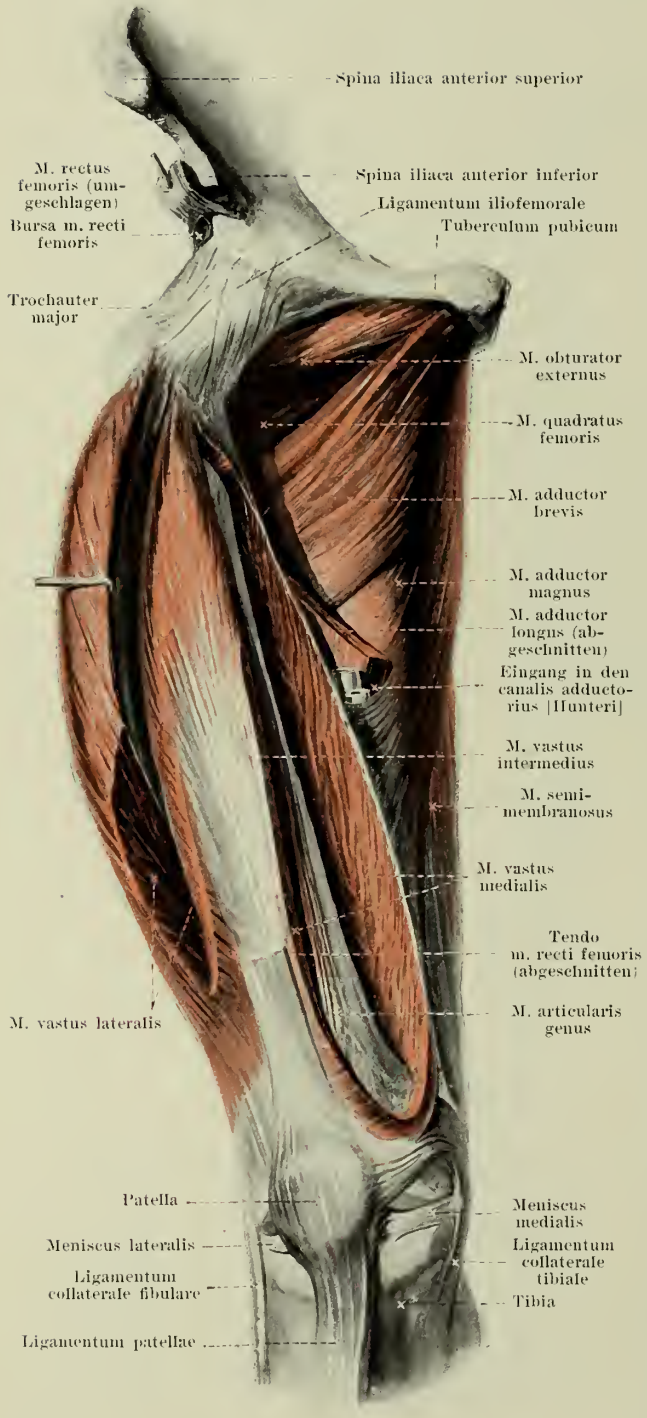

379. Muskeln des rechten Oberschenkels, von vorn.

(Wie Fig. 378; außerdem sind m. adductor longus ganz, mm. vasti medialis et lateralis teilweise entfernt; das Kniegelenk ist eröffnet.)

M. adductor brevis. Form: dreieckig, dick. Lage: vorn bedeckt von mm. adductor longus und pectineus, oben angrenzend an m. obturator externus, hinten an m. adductor minimus. Ursprung: Vorderfläche der rami ossis pubis. Ansatz: divergierend abwärts und lateralwärts zum labium mediale der linea aspera femoris. Wirkung: adduciert und beugt den Oberschenkel, rollt ihn auswärts. Innervation: rami anterior et posterior n. obturatorii (L_2, L_3, L_4).

M. adductor minimus (s. Figg. 380 u. 385—387). Form: dreieckig, dick. Lage: hinter vorigem, oben angrenzend an mm. obturator externus und quadratus femoris, unten an m. adductor magnus, hinten an letzteren und an m. glutaeus maximus. Ursprung: Vorderfläche der rami inferiores ossis pubis und ossis ischii. Ansatz: divergierend lateralwärts und abwärts zum labium mediale der linea aspera femoris. Wirkung: adduciert und beugt den Oberschenkel, rollt ihn auswärts. Innervation: ramus posterior n. obturatorii (L_2, L_3, L_4).

M. adductor magnus (s. Figg. 376, 378, 380, 384, 386 u. 387). Form: dreieckig, dick. Lage: an medialer Seite des Oberschenkels, vorn bedeckt von mm. adductores brevis et longus und sartorius, angrenzend oben vorn an m. adductor minimus, medial an m. gracilis und hinten an mm. semimembranosus, semitendinosus und biceps. Ursprung: vordere Fläche des ramus inferior oss. ischii und tuber ischiadicum. Ansatz: vordere Fasern divergieren lateralwärts und abwärts zum labium mediale der linea aspera femoris (s. auch S. 336), hintere konvergieren abwärts nach einer dicken Sehne, welche zum epicondylus medialis läuft und mit dem femur einen Schlitz, *hiatus tendineus [adductorius]* (s. auch S. 336), zum Durchtritt der Schenkelgefäße begrenzt. Wirkung: adduciert Oberschenkel. Innervation: ramus posterior n. obturatorii und n. tibialis (insgesamt L_2, L_3, L_4, L_5, S_1).

Bursa m. recti femoris, häufig, zwischen Ursprungssehne des m. rectus femoris und acetabulum.

380. Muskeln des rechten Oberschenkels, von vorn.

(Die Muskeln sind bis auf die mm. obturator externus, adductores minimus et magnus und vastus intermedius weggenommen.)

M. vastus intermedius (s. auch Figg. 378 u. 379). Form: platt, länglich. Lage: an Vorderfläche des Oberschenkels, unmittelbar auf dem Knochen, vorn bedeckt vom m. rectus femoris, an den Seiten überlagert von den mm. vasti medialis et lateralis und mit ihnen teilweise verschmolzen. Ursprung: vordere Fläche des corpus femoris. Ansatz: Fasern laufen parallel abwärts, vorn von dünner, platter Sehne bedeckt, und gehen oberhalb der patella an die gemeinsame Sehne (s. S. 336).

M. articularis genus (s. Figg. 379, 390 u. 392) bildet gewissermaßen die tiefste Schicht des vorigen. Form: platt, dünn. Lage: unmittelbar auf unterem Drittel des femur, bedeckt vom vorigen. Ursprung: vordere Fläche des corpus femoris. Ansatz: obere und seitliche Flächen der Kniegelenkskapsel. Wirkung: spannt diese Kapsel. Innervation: n. femoralis (L_3, L_4).

M. vastus lateralis (s. Figg. 376—379, 387 u. 389). Form: platt, rinnenartig gebogen. Lage: an der lateralen Seite des Oberschenkels, meist oberflächlich, nur bedeckt vom m. tensor fasciae latae und tractus iliotibialis, hinten an m. biceps femoris grenzend, vom m. vastus intermedius durch den r. descendens a. circumflexae femoris lateralis geschieden. Ursprung: vordere und laterale Fläche des trochanter major und labium laterale der linea aspera femoris. Ansatz: Fasern laufen bogenförmig medianwärts, abwärts und nach vorn und heften sich teilweise an ein Sehnenblatt, welches an der medialen Fläche des Muskels gelegen ist, teilweise oberhalb und lateral von der patella an die gemeinsame Sehne (s. S. 336).

Bursa trochanterica m. glutaei minimi, fast konstant, ziemlich groß, zwischen Sehne des m. glutaeus minimus und trochanter major femoris.

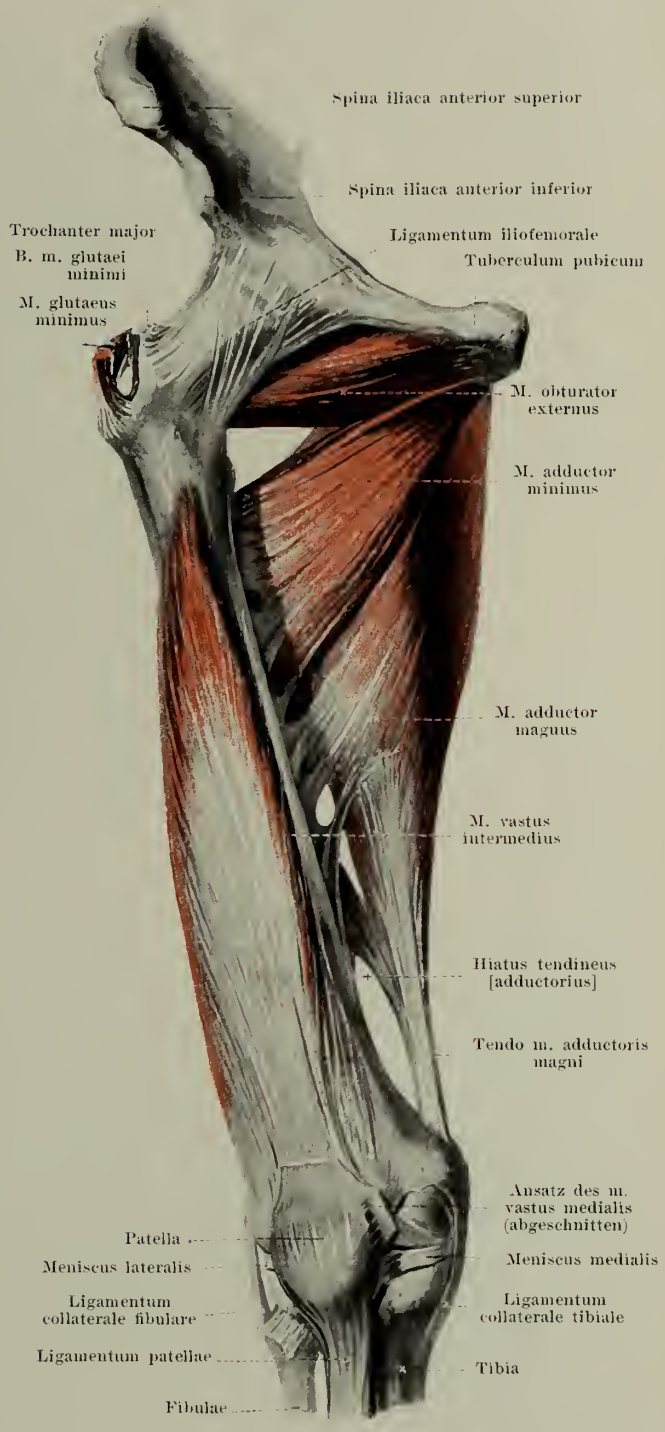

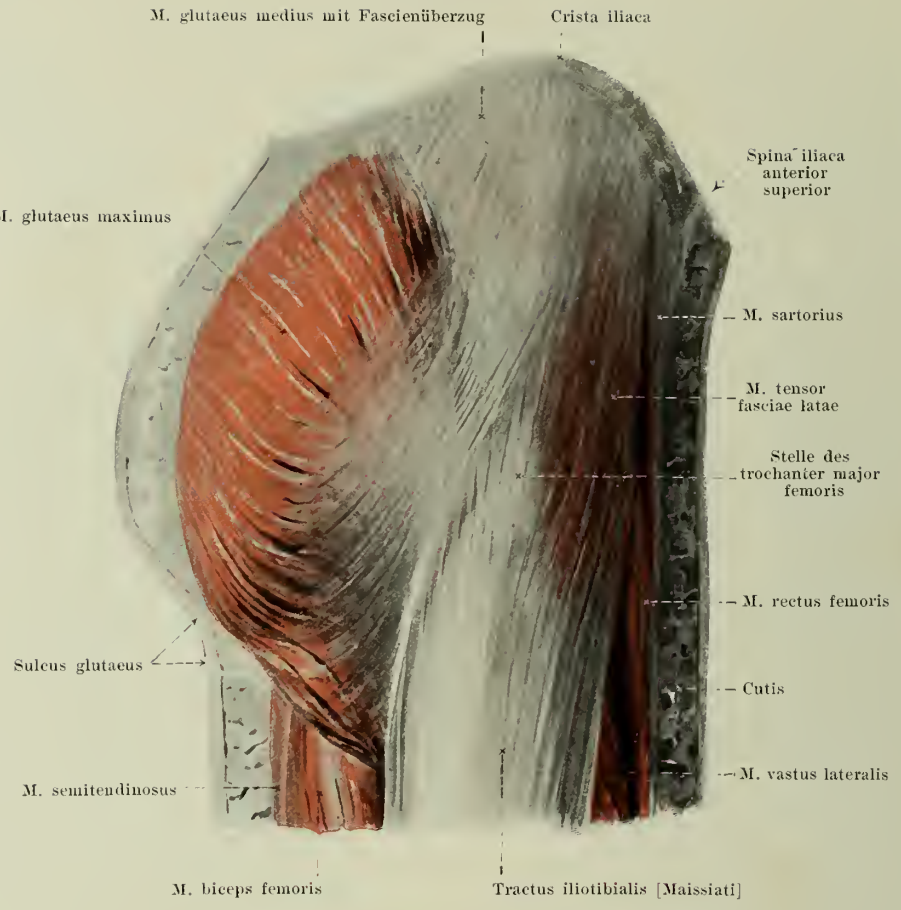

381. Rechte äußere Hüftmuskeln, von der lateralen Seite.

M. vastus medialis (s. Figg. 376—379, 387 u. 388). Form: platt, rinnenartig gebogen. Lage: an medialer und vorderer Seite des Oberschenkels, am Ursprung bedeckt vom m. sartorius, sonst oberflächlich, hinten an mm. adductores longus et magnus anstoßend; vorn meist innig mit dem m. vastus intermedius verschmolzen. Der Muskelbauch des m. vastus medialis reicht weiter distalwärts, als derjenige des m. vastus lateralis. Ursprung: labium mediale lineae asperae femoris. Ansatz: Fasern ziehen parallel bogenförmig lateralwärts, abwärts und nach vorn, teilweise zur vorderen Sehnenplatte des m. vastus intermedius, teilweise oberhalb und medial von der patella zur gemeinsamen Sehne. Von der vorderen Fläche des m. adductor magnus, ungefähr vom unteren Rand des m. adductor longus an, geht zur medialen Fläche des m. vastus medialis eine Sehnenplatte; diese überbrückt einen schräg nach hinten unten ziehenden, dreiseitigen Gefäßkanal, *canalis adductorius [Hunteri]*, dessen distaler Ausgang, *hiatus tendineus [adductorius]*, sich in die Kniekehle öffnet (s. auch S. 334).

Die gemeinsame Sehne des m. quadriceps femoris setzt sich am oberen und an den lateralen Rändern der patella an und geht vor ihr teilweise direkt in das lig. patellae über. Ein Teil der Sehnenfasern der mm. vastus medialis und vastus lateralis läuft aber neben der patella abwärts zur vorderen Fläche der condyli tibiae und bildet so die *retinacula patellae mediale et laterale* (s. Figg. 376 u. 388), von denen das innere breiter und deutlicher ist; zu diesen werden noch bandartige Züge gerechnet, welche von den epicondyli nach vorn zur patella ziehen, und an welche sich ebenfalls Muskelzüge ansetzen.

Wirkung der mm. vasti: strecken Unterschenkel. Innervation derselben: n. femoralis (L_2, L_3, L_4).

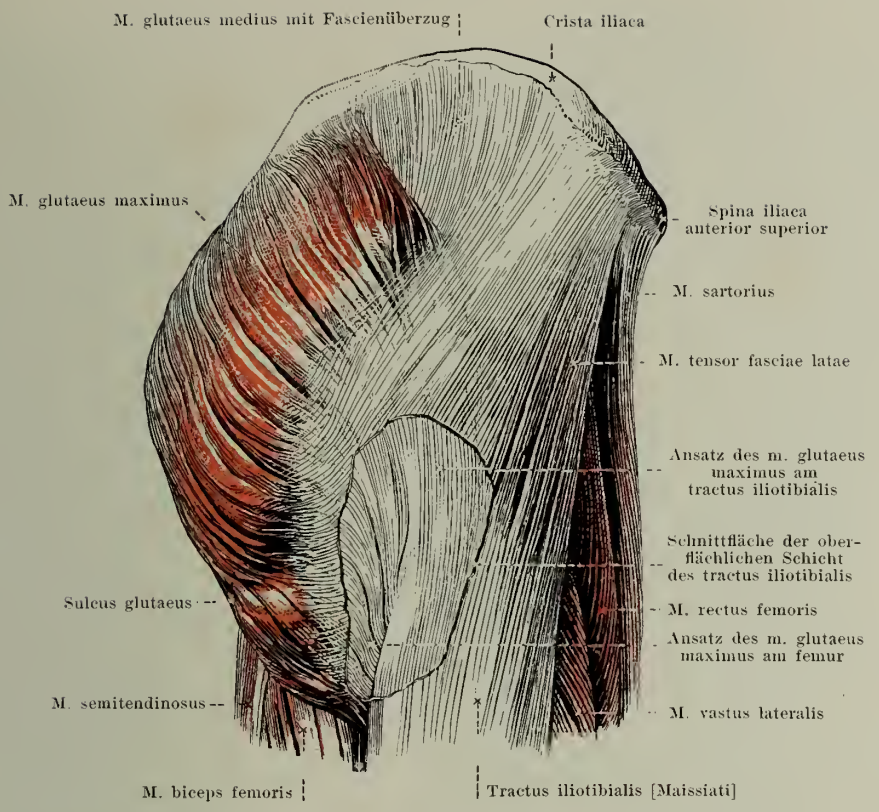

382. Rechte äußere Hüftmuskeln, von der lateralen Seite.

(Um die verschiedene Ansatzweise des m. glutaeus maximus zu zeigen, ist aus der oberflächlichen Schicht des tractus iliotibialis ein Stück herausgelöst und die tiefere Schicht präpariert worden.)

M. tensor fasciae latae (s. auch Figg. 376 u. 381). Form: platt, länglich-viereckig, dick. Lage: an der lateralen Seite der Hüfte, unmittelbar unter der Haut; grenzt nach vorn an mm. sartorius und rectus femoris, medial und hinten an m. glutaeus medius. Ursprung: sehnig von der Außenfläche der spina iliaca anterior superior und von der fascia lata. Ansatz: Die Fasern ziehen parallel abwärts und gehen an der Grenze zwischen dem oberen und mittleren Drittel des Oberschenkels in den tractus iliotibialis [Maissiati] über. Der Muskel ist an seiner lateralen Fläche von einer dünneren, an seiner medialen von einer dickeren Fascie überzogen, von denen die letztere oben an der spina iliaca anterior inferior befestigt ist. Wirkung: spannt die fascia lata, besonders den tractus iliotibialis, beugt den Oberschenkel und rollt ihn etwas nach innen. Innervation: n. glutaeus superior, oft auch n. femoralis (insgesamt L_4, **L_5**, S_1 [S_2]).

M. glutaeus maximus (s. auch Figg. 329, 381, 384, 385 u. 387). Form: platt, viereckig, sehr dick. Lage: unmittelbar unter der Haut des Gesäßes, dessen fleischige Grundlage er bildet. Ursprung: laterale Fläche der ala oss. ilium hinter der linea glutaea posterior, fascia lumbodorsalis, hintere Fläche des Kreuz- und Steißbeins und deren Bänder, ligg. sacroiliaca posteriora und lig. sacrotuberosum. Ansatz: Die Fasern laufen annähernd parallel lateralwärts und nach unten; diejenigen des oberen Abschnittes ziehen breitsehnig über die laterale Fläche des trochanter major femoris *(b. trochanterica m. glutaei maximi* s. S. 343) bogenförmig abwärts und gehen in die tiefe Schicht des tractus iliotibialis über, verdeckt von den oberflächlichen Zügen desselben; die Fasern des unteren Abschnittes befestigen sich mit einer dicken, platten Sehne an der tuberositas glutaea femoris *(bursae glutaeofemorales* s. S. 343). Wirkung: streckt den Oberschenkel rückwärts, rollt ihn etwas nach außen, spannt die fascia lata, besonders den tractus iliotibialis. Innervation: n. glutaeus inferior ([L_4] L_5, **S_1**, S_2).

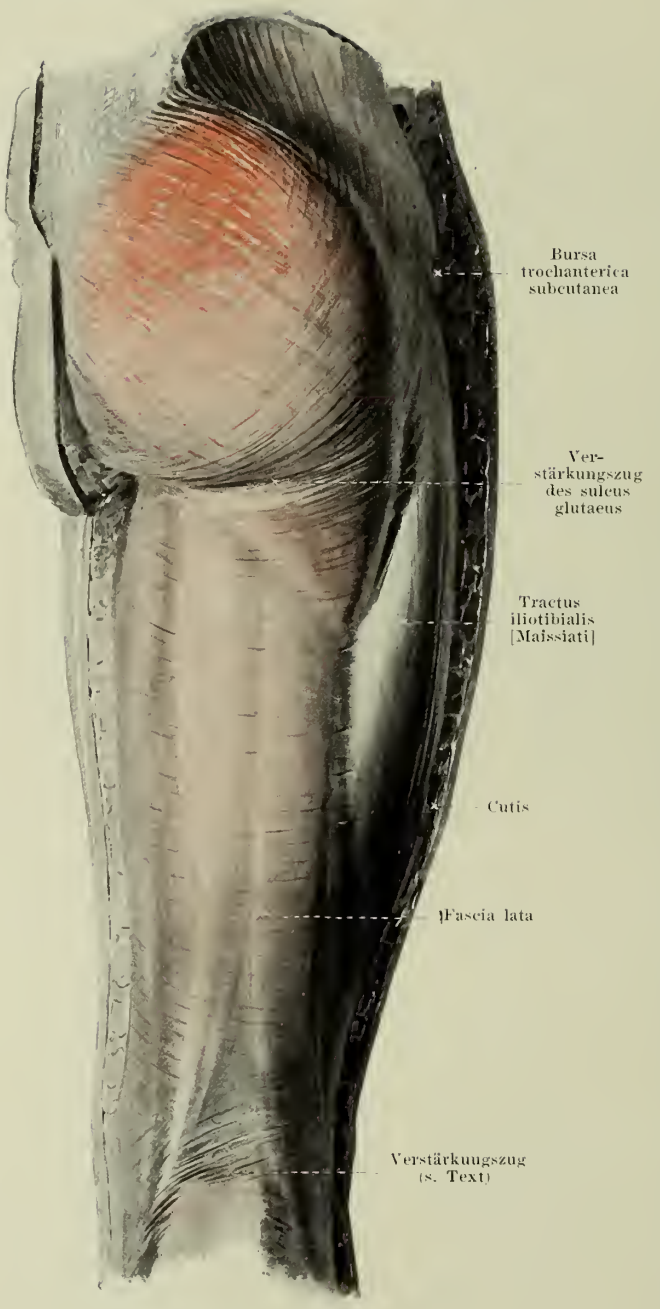

383. Fascie des rechten Oberschenkels,

von hinten.

Fascia lata (hintere Hälfte) (s. auch Figg. 381, 382 u. 389) ist auf der hinteren Fläche des m. glutaeus maximus im allgemeinen dünn, distal etwas dicker. Entlang der lateralen Fläche ist vom unteren Ende des m. tensor fasciae latae aus ein breiter, dicker, sehnig-glänzender, parallel-faseriger Streifen, *tractus iliotibialis [Maissiati]*, eingewebt, welcher sich unten am condylus lateralis tibiae befestigt. Dieser Streifen besteht oben (s. Fig. 382) aus einer tiefen Schicht, welche die direkte Fortsetzung von Sehnenfasern des m. glutaeus maximus ist, und aus einer oberflächlichen, welche teilweise aus Sehnenfasern des m. tensor fasciae latae besteht, teilweise aus Fasern, welche von dem dicken Fascienüberzug des m. glutaeus medius nach abwärts steigen. Aus letzterer Gegend kommt auch ein dickeres, plattes Bündel, welches den Ansatz des m. glutaeus maximus kreuzt und bogenförmig von oben nach unten medianwärts zum tuber ischiadicum zieht. Dieser den Muskel tief einschneidende Strang entspricht dem *sulcus glutaeus*, welcher bei erschlafftem m. glutaeus maximus als quer verlaufende Hautfurche sichtbar ist. Ein weniger ausgeprägter Verstärkungszug geht in der Kniekehle von oben lateral nach unten medianwärts und entspricht ebenfalls einer gleichgerichteten Hautfurche.

Von der fascia lata aus gehen zwischen die einzelnen Muskeln und Muskelgruppen bindegewebige Zwischenwände hinein; die stärksten ziehen hinter den Ursprüngen der mm. vastus medialis und vastus lateralis zum labium mediale und labium laterale der linea aspera femoris als *septum intermusculare [femoris] mediale* und *septum intermusculare [femoris] laterale* (s. Fig. 387); sie dienen teilweise den benachbarten Muskeln zur Befestigung.

Bursa trochanterica subcutanea, häufig, klein, unmittelbar unter der Haut, auf der lateralen Fläche des trochanter major.

384. Muskeln des rechten Oberschenkels,

von hinten.

M. semitendinosus (s. auch Figg. 385 u. 388). Form: dreiseitig, lang, unten spitz. Lage: an hinterer Fläche des Oberschenkels; hinten größtenteils oberflächlich, nur oben bedeekt vom m. glutaeus maximus; angrenzend lateral an eaput longum m. bicipitis, medial und vorn an mm. adductor magnus und semimembranosus. Ursprung: sehnig vom tuber isehiadicum, gemeinschaftlich mit caput longum m. bicipitis *(bursa m. bicipitis femoris superior* s. S. 343). Ansatz: läuft konvergierend abwärts, liegt dann mit langer, an der medialen Seite beginnender Sehne in einer Furche des m. semimembranosus und zieht von da hinter der Sehne des m. gracilis und gemeinsam mit ihr bogenförmig nach vorn zur tuberositas tibiae (s. m. sartorius S. 331) *(bursa anserina* s. S. 333). Wirkung: streckt den Oberschenkel nach hinten, beugt den Unterschenkel und rollt ihn dabei nach innen. Innervation: n. tibialis (L_4, L_5, S_1, S_2).

M. semimembranosus (s. auch Figg. 379, 385, 386 u. 388). Form: platt, länglich-viereekig. Lage: an hinterer Fläche des Oberschenkels; unten teilweise unmittelbar unter der Haut, sonst bedeekt vom m. semitendinosus, oben auch von m. glutaeus maximus; lateral unten an m. biceps, vorn an mm. quadratus femoris, adductor magnus und gracilis grenzend. Ursprung: mit platter, langer, starker Sehne vom tuber ischiadicum *(bursa m. bicipitis femoris superior* s. S. 343). (Fortsetzung s. S. 340.)

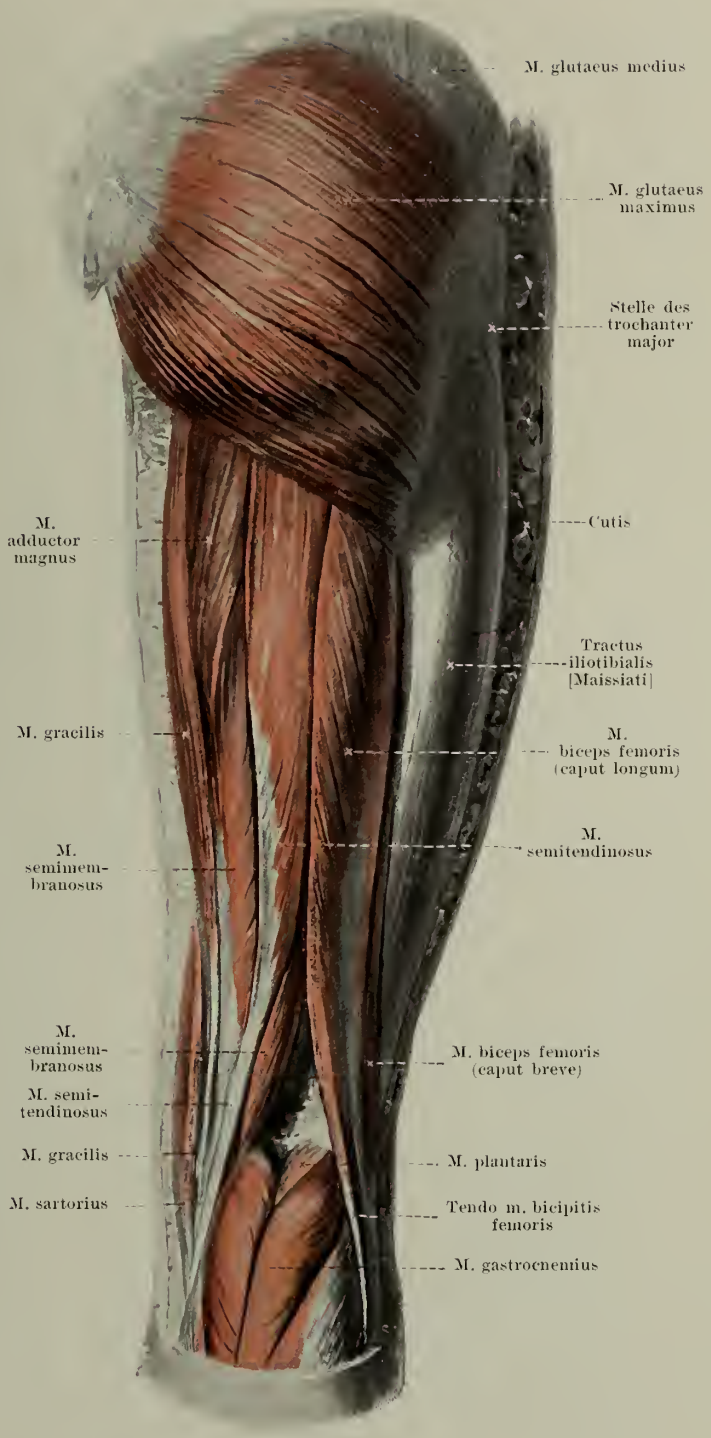

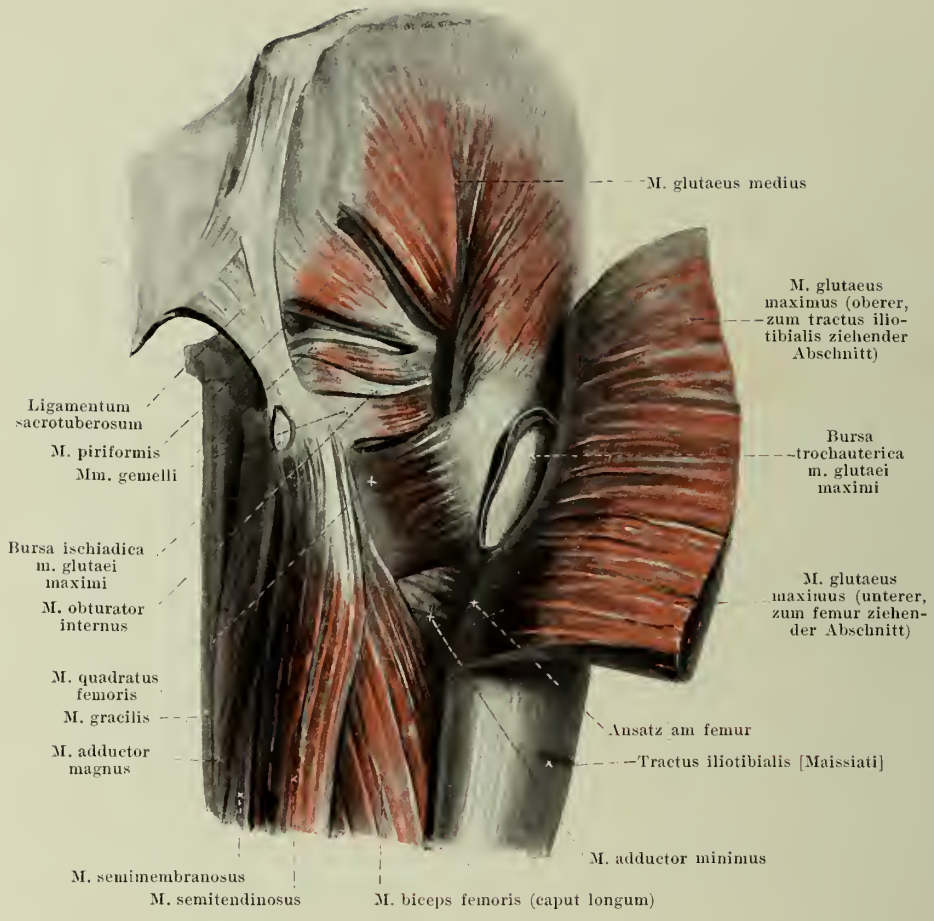

385. Rechte Gesäßmuskeln (2. Schicht), von hinten.

(Der m. glutaeus maximus ist durchgeschnitten und lateralwärts umgeklappt.)

M. semimembranosus (Fortsetzung). Ansatz: Die Ursprungssehne reicht an der lateralen Seite des Muskels abwärts bis zur unteren Hälfte; von ihrer medialen Seite gehen Fasern medianwärts und nach unten zu einem Sehnenstreifen, welcher in der oberen Hälfte beginnt, an der medialen Seite abwärts läuft und hinter dem epicondylus medialis femoris zwischen den Sehnen der mm. gracilis und semitendinosus (s. Fig. 388) zum condylus medialis tibiae zieht; teilweise befestigt sich die Sehne dort am Knochen, teilweise biegt sie in das lig. popliteum obliquum um, und teilweise geht sie in den Teil der fascia cruris über, welcher die hintere Fläche des m. popliteus bedeckt (s. Fig. 258) *(bursa m. semimembranosi* s. S. 348). Wirkung: streckt den Oberschenkel nach hinten und beugt den Unterschenkel. Innervation: n. tibialis ([L_4] L_5, S_1).

M. glutaeus medius (s. auch Figg. 329, 376, 377, 381, 382 u. 384). Form: platt, dreieckig, dick. Lage: an der lateralen Seite der Hüfte; im oberen und lateralen Teile oberflächlich, nur bedeckt von der hier sehr dicken fascia lata; vorn vom m. tensor fasciae latae, hinten vom m. glutaeus maximus überlagert, medial an den m. glutaeus minimus grenzend. Ursprung: laterale Fläche der ala oss. ilium, zwischen linea glutaea anterior und posterior; fascia lata. Ansatz: Fasern konvergieren nach unten und befestigen sich kurzsehnig an der lateralen Fläche des trochanter major, nahe der Spitze *(bursae trochantericae m. glutaei medii* s. S. 343). Wirkung: abduciert den Oberschenkel. Innervation: n. glutaeus superior (L_4, L_5, S_1 [S_2]).

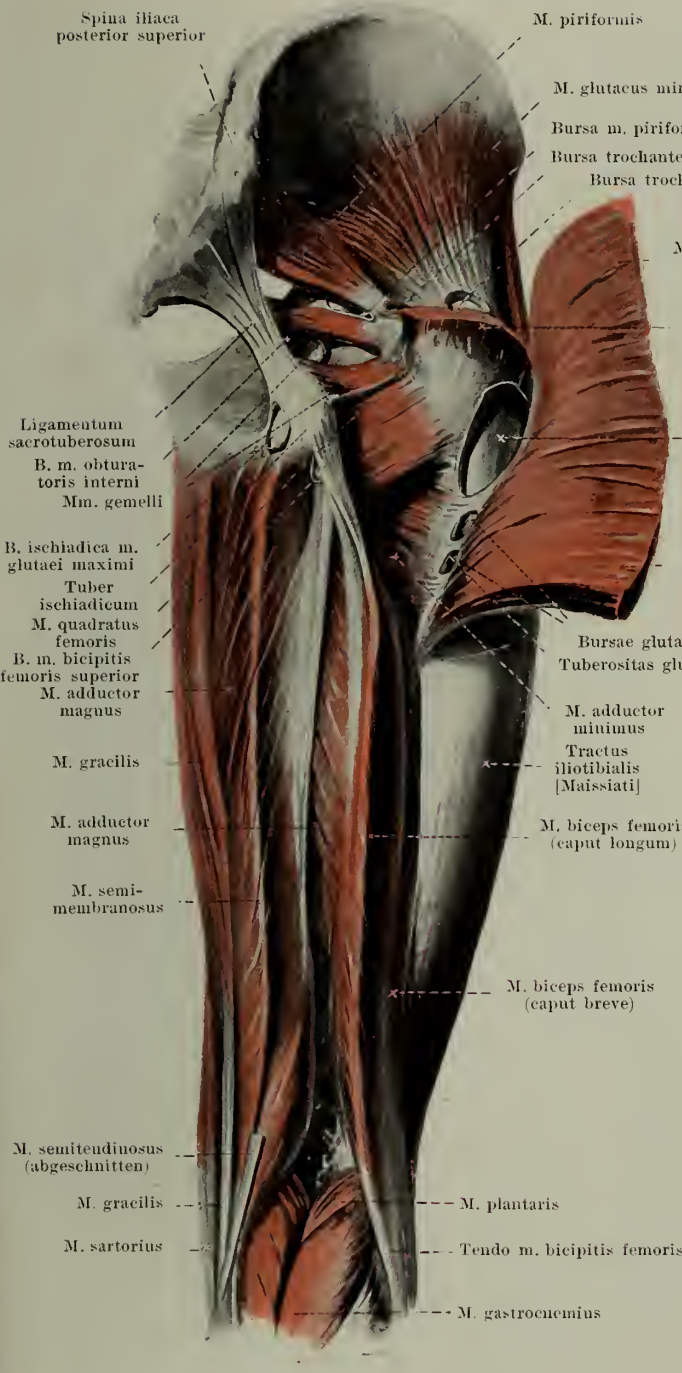

386. Muskeln des rechten Oberschenkels,

von hinten.

(Mm. glutaeus maximus, glutaeus medius und semitendinosus sind größtenteils, m. obturator internus vollständig weggenommen.)

Mm. gemelli superior et inferior (s. auch Fig. 385). Form: platt, viereckig, schmal. Lage: auf hinterer Fläche des os coxae und Hüftgelenkes, oben an m. piriformis, unten an m. quadratus femoris grenzend, hinten bedeckt vom m. glutaeus maximus. Ursprung: *superior:* von spina ischiadica; *inferior:* von tuber ischiadicum. Ansatz: beide Muskeln bilden gemeinsam eine Rinne, in welcher die Sehne des m. obturator internus verläuft (*bursa m. obturatoris interni* s. S. 343); Fasern laufen parallel lateralwärts teilweise zur Sehne des m. obturator internus, teilweise mit dieser zur fossa trochanterica femoris. Wirkung: rollen den Oberschenkel nach außen. Innervation: rami musculares des plexus sacralis (superior: L_5, S_1, S_2 [S_3]; inferior: L_4, L_5, S_1).

387. Muskeln des rechten Oberschenkels,

von hinten.

(Mm. glutaei maximus et medius, piriformis, obturator internus, gemelli, semitendinosus und semimembranosus, sowie caput longum m. bicipitis sind weggenommen.)

M. glutaeus minimus (s. auch Figg. 380 u. 386). Form: platt, dreieckig. Lage: an der lateralen Seite der Hüfte, unmittelbar über dem Hüftgelenk; bedeckt vom m. glutaeus medius, vorn teilweise mit ihm verwachsen; angrenzend vorn an mm. rectus femoris und tensor fasciae latae, hinten an m. piriformis. Ursprung: laterale Fläche der ala oss. ilium zwischen linea glutaea anterior und inferior. Ansatz: Die Fasern konvergieren nach unten und lateralwärts und gehen mit kräftiger Sehne an die vordere Fläche des trochanter major femoris *(bursa trochanterica m. glutaei minimi* s. S. 335). Wirkung: abduciert den Oberschenkel. Innervation: n. glutaeus superior (L_4, **L_5**, S_1 [S_2]).

M. quadratus femoris (s. auch Figg. 379, 385 u. 386). Form: platt, viereckig. Lage: hinter und unter dem Hüftgelenk, vorn angrenzend an m. obturator externus, unten an m. adductor minimus, hinten an mm. semimembranosus, biceps und glutaeus maximus, oben an m. gemellus inferior. Ursprung: tuber ischiadicum. Ansatz: Die Fasern laufen parallel lateralwärts zur crista intertrochanterica femoris. Wirkung: rollt den Oberschenkel nach auswärts. Innervation: rami musculares des plexus sacralis (L_4, **L_5**, S_1).

Bursa ischiadica m. glutaei maximi (s. auch Figg. 385 u. 386), sehr häufig; auf der hinteren Fläche des tuber ischiadicum und der Ursprünge der mm. biceps und semitendinosus, zwischen diesen und dem m. glutaeus maximus.

388. Muskeln des rechten Knies, von der medialen Seite.

Bursa trochanterica m. glutaei maximi (s. Figg. 385—387), konstant, sehr groß, auf der hinteren und lateralen Fläche des trochanter major, sowie auf dem Ursprung des m. vastus lateralis, zwischen diesen und dem oberen Abschnitt des m. glutaeus maximus.

Bursae glutaeofemorales (s. Figg. 386 u. 387), konstant, zwei bis drei kleinere, unter voriger; teils lateral, teils medial vom Ansatz des m. glutaeus maximus am femur.

Bursa trochanterica m. glutaei medii anterior (s. Fig. 386), konstant, bisweilen doppelt; zwischen der Sehne des m. glutaeus medius und der Spitze des trochanter major.

Bursa trochanterica m. glutaei medii posterior (s. Fig. 386), sehr häufig, zwischen der Sehne des m. glutaeus medius und der Sehne des m. piriformis.

Bursa m. piriformis (s. Fig. 386), häufig, vor und unterhalb der Sehne des m. piriformis, zwischen ihr, dem Knochen und dem m. gemellus superior.

Bursa m. obturatoris interni (s. Fig. 386), konstant, zwischen der incisura ischiadica minor und dem m. obturator internus; setzt sich sehr häufig in die von den mm. gemelli gebildete Rinne fort, die sie auskleidet; letzterer Teil ist sehr selten selbständig.

Bursa m. bicipitis femoris superior (s. Fig. 386), inkonstant, zwischen den Sehnen der mm. biceps und semitendinosus einerseits und der Sehne des m. semimembranosus anderseits.

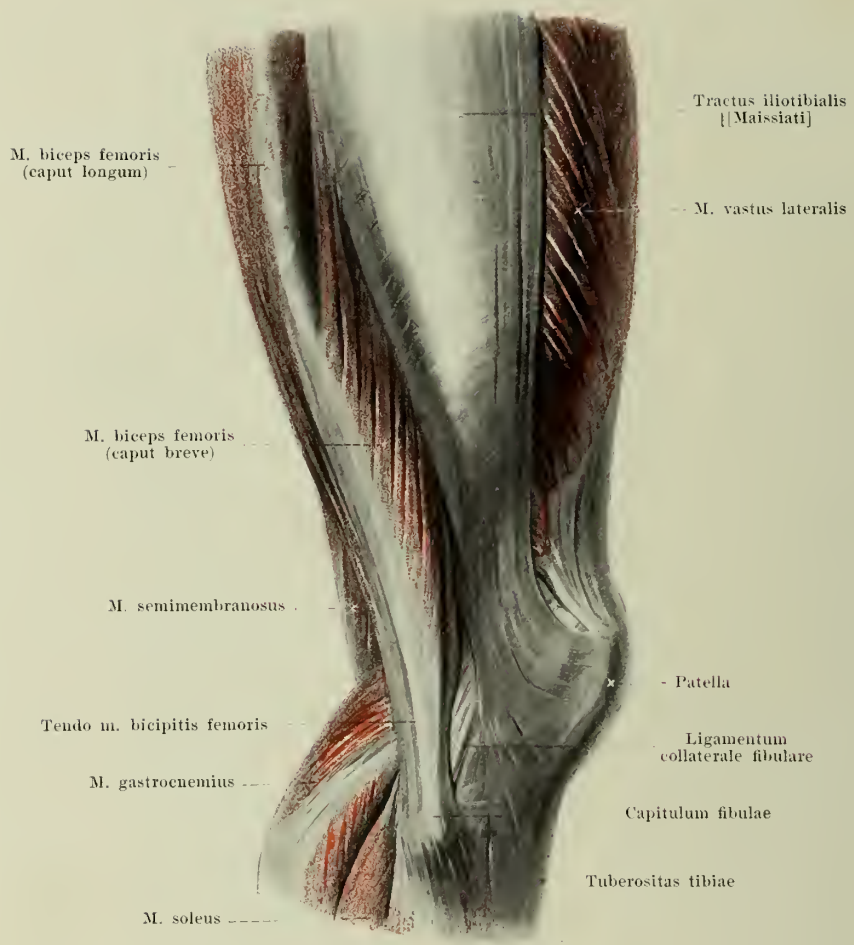

389. Muskeln des rechten Knies, von der lateralen Seite.

(Die fascia lata ist bis auf den tractus iliotibialis entfernt.)

M. biceps femoris (s. auch Figg. 384—387). Form: dreieckig-prismatisch, lang, zweiköpfig. Lage: an hinterer Fläche des Oberschenkels, meist oberflächlich, nur oben bedeckt vom m. glutaeus maximus; medial an mm. semitendinosus und semimembranosus, lateral an m. vastus lateralis, vorn an mm. quadratus femoris und adductor magnus grenzend. Ursprung: *caput longum:* mit kurzer, starker Sehne vom tuber ischiadicum, gemeinsam mit m. semitendinosus *(bursa m. bicipitis femoris superior* s. S. 343); Ursprungssehne setzt sich an medialer Seite des Muskels bis zur unteren Hälfte fort; von ihr aus laufen Muskelfasern lateral- und abwärts zu einer Sehne, welche an der lateralen Seite in der oberen Hälfte beginnt; *caput breve:* fleischig vom labium laterale der linea aspera femoris; Fasern gehen nach hinten und abwärts an die Sehne des caput longum. Ansatz: unterster, gemeinschaftlicher Teil zieht hinter dem epicondylus lateralis femoris abwärts *(bursa bicipitogastrocnemialis* s. S. 348) und geht mit starker, rundlicher Sehne zum capitulum fibulae; die Sehne umfaßt dabei das lig. collaterale fibulare von hinten und lateral mit zwei Schenkeln *(bursa m. bicipitis femoris inferior* s. S. 345). Wirkung: streckt den Oberschenkel nach hinten und rollt ihn nach außen; beugt den Unterschenkel und rollt ihn nach außen. Innervation: *caput longum:* n. tibialis ([L_5] S_1, **S_2**, S_3); *caput breve:* n. peronaeus communis (L_4, L_5, S_1).

390. Muskeln des rechten Unterschenkels,

von der lateralen Seite.

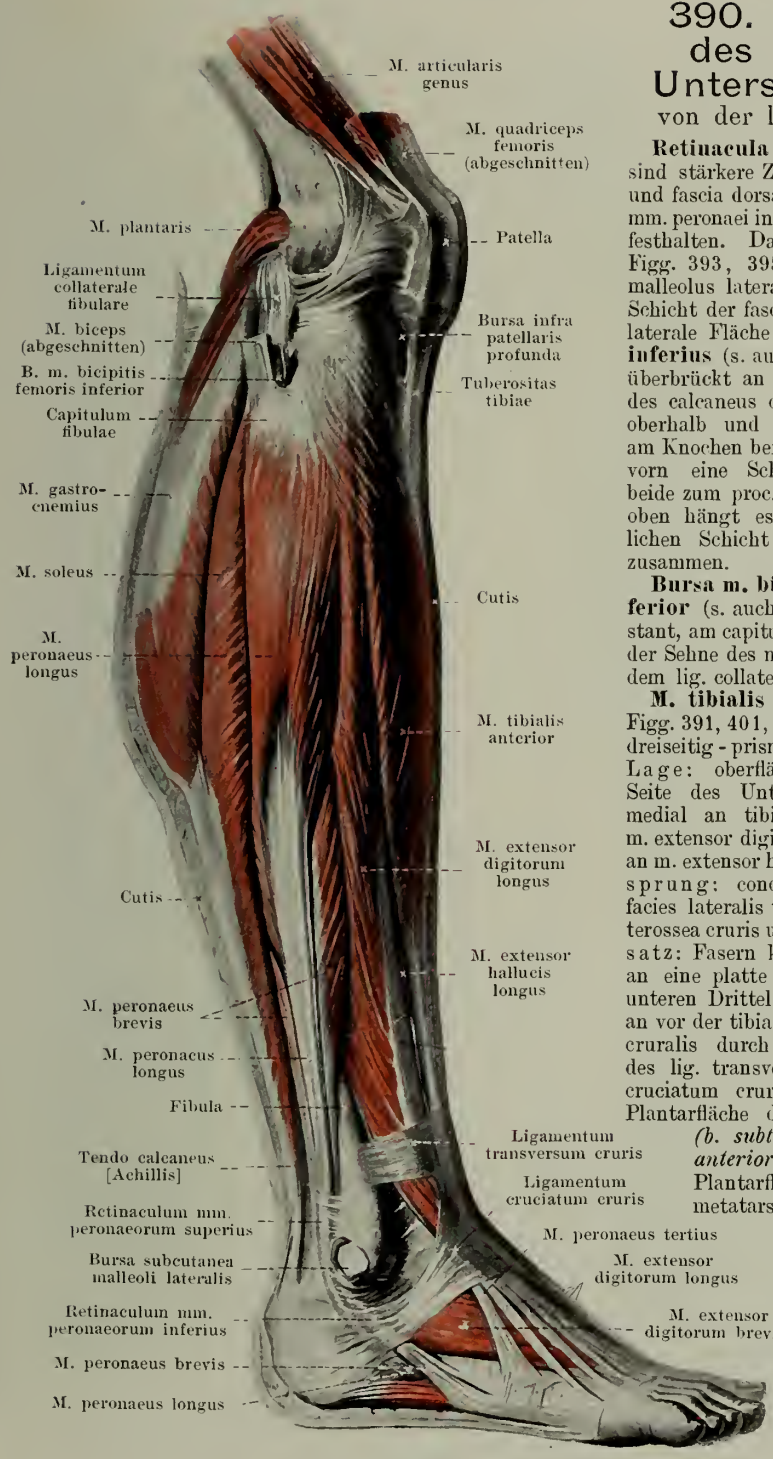

Retinacula mm. peronaeorum sind stärkere Züge der fascia cruris und fascia dorsalis pedis, welche die mm. peronaei in ihren Knochenrinnen festhalten. Das **superius** (s. auch Figg. 393, 395 u. 409) geht vom malleolus lateralis teils in die tiefe Schicht der fascia cruris, teils an die laterale Fläche des calcaneus. Das **inferius** (s. auch Figg. 264 u. 409) überbrückt an der lateralen Fläche des calcaneus die mm. peronaei, ist oberhalb und unterhalb derselben am Knochen befestigt und entsendet vorn eine Scheidewand zwischen beide zum proc. trochlearis calcanei; oben hängt es mit der oberflächlichen Schicht des lig. cruciatum zusammen.

Bursa m. bicipitis femoris inferior (s. auch Fig. 391), fast konstant, am capitulum fibulae zwischen der Sehne des m. biceps femoris und dem lig. collaterale fibulare.

M. tibialis anterior (s. auch Figg. 391, 401, 402 u. 405). Form: dreiseitig-prismatisch, länglich. Lage: oberflächlich an vorderer Seite des Unterschenkels; grenzt medial an tibia, lateral oben an m. extensor digitorum longus, unten an m. extensor hallucis longus. Ursprung: condylus lateralis und facies lateralis tibiae, membrana interossea cruris und fascia cruris. Ansatz: Fasern konvergieren abwärts an eine platte Sehne, welche vom unteren Drittel des Unterschenkels an vor der tibia und articulatio talocruralis durch das mediale Fach des lig. transversum und des lig. cruciatum cruris medianwärts zur Plantarfläche des os cuneiforme I (*b. subtendinea m. tibialis anterioris* s. S. 357) und zur Plantarfläche der basis oss. metatarsalis I zieht (s. Figg. 268 u. 405). Wirkung: beugt den Fuß dorsalwärts, bringt ihn in Mittelstellung zwischen Pronation und Supination. Innervation: n. peronaeus profundus (L_4, L_5, S_1).

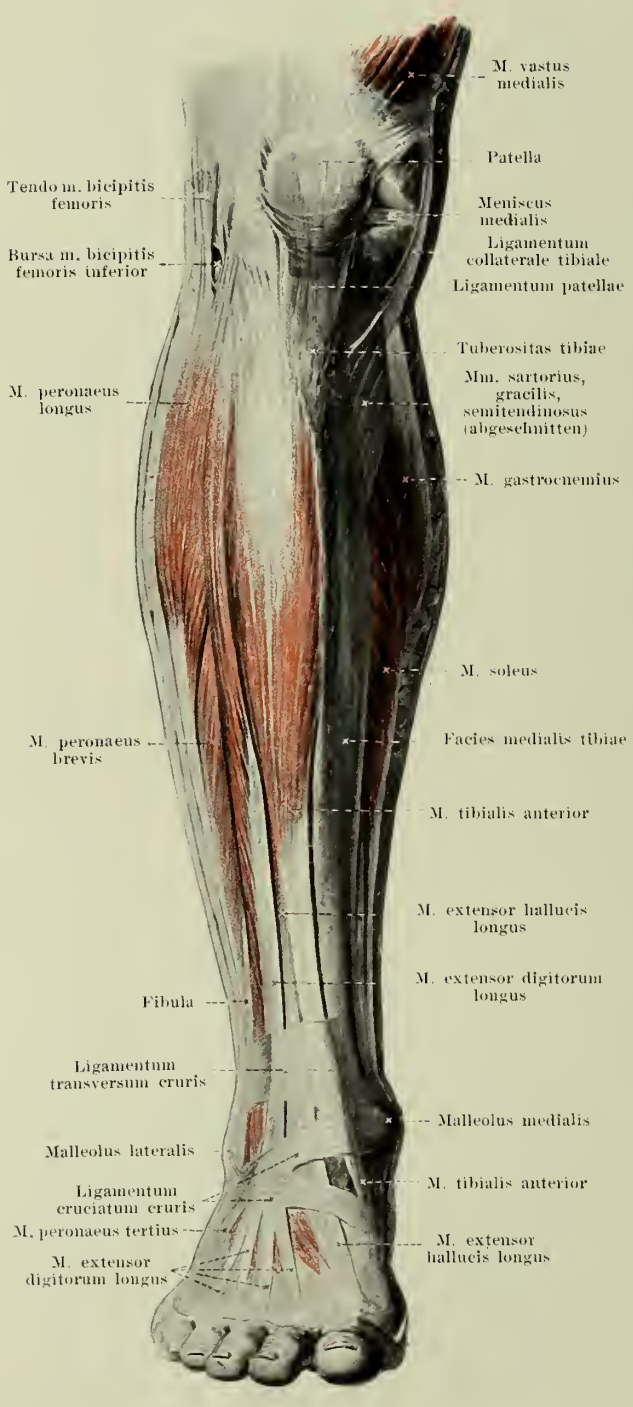

391. Muskeln des rechten Unterschenkels, von vorn.

M. extensor digitorum longus (s. auch Figg. 390, 401 u. 402). Form: platt, länglich. Lage: unmittelbar unter der Haut, an lateraler Fläche des Unterschenkels: medial oben an m. tibialis anterior, unten an m. extensor hallucis longus, lateral oben an m. peronaeus longus, unten an m. peronaeus brevis grenzend. Ursprung: fleischig von condylus lateralis tibiae, capitulum und crista anterior fibulae, septum intermusculare anterius [fibulare], membrana interossea cruris und Innenfläche der fascia cruris. Ansatz: Fasern ziehen nach abwärts und vorn zu einer an der medialen Seite in der Mitte des Unterschenkels beginnenden Sehne, welche durch das laterale Fach des lig. transversum und des lig. cruciatum cruris nach vorn und abwärts läuft und sich dabei in fünf Sehnen teilt. Von diesen divergieren die vier medialen nach den Köpfchen der ossa metatarsalia II—V, vereinigen sich auf der Basis der ersten phalanx der 2.—4. Zehe mit den entsprechenden Sehnen des m. extensor digitorum brevis, gehen auf der Dorsalfläche der Zehenglieder nach vorn und befestigen sich je mit einem mittleren Zipfel an die zweite, mit zwei seitlichen an die dritte phalanx. Auf der ersten phalanx bildet jede Sehne, ähnlich wie an den Fingern (s. S. 312), eine dreieckige Verbreiterung, an deren seitliche Zipfel sich die mm. lumbricales ansetzen. Die fünfte, am weitesten lateral gelegene Sehne und der zu ihr gehörige, oben meist unvollkommen geschiedene Muskelbauch, **m. peronaeus tertius** (s. auch Figg. 390, 401 u. 409), zieht zur Dorsalfläche des os metatarsale V. Wirkung: beugt den Fuß dorsalwärts und bringt ihn in eine Mittelstellung zwischen Pronation und Supination; zieht die 2.—5. Zehe dorsalwärts. Innervation: n. peronaeus profundus (L_4, L_5, S_1).

392. Muskeln des rechten Unterschenkels (2. Schicht), von vorn.

(Die mm. tibialis anterior, extensor digitorum longus, peronaeus longus sind weggenommen, das lig. cruciatum cruris ist teilweise aufgeschnitten.)

M. extensor hallucis longus (s. auch Figg. 390, 391, 401, 402 u. 405). Form: platt, länglich. Lage: an vorderer Fläche des Unterschenkels, unten unmittelbar unter der Haut, oben überlagert von seinen beiden Nachbarn; lateral an m. extensor digitorum longus, medial an m. tibialis anterior grenzend. Ursprung: membrana interossea cruris und facies medialis fibulae. Ansatz: Die Fasern laufen parallel nach unten und vorn an eine im unteren Drittel des medialen Randes beginnende, platte Sehne; diese zieht durch das laterale Fach des lig. transversum und durch das mittlere Fach des lig. cruciatum cruris nach vorn und medianwärts zur Dorsalfläche des os metatarsale I und zur basis der zweiten phalanx der großen Zehe; häufig entsendet sie auch ein dünnes Bündel zur ersten phalanx (s. Fig. 408). Wirkung: beugt den Fuß dorsalwärts und bringt ihn in eine Mittelstellung zwischen Pronation und Supination; zieht die erste Zehe dorsalwärts. Innervation: n. peronaeus profundus (L_4, L_5, S_1).

Fascia cruris überzieht die freie Oberfläche der Unterschenkelmuskeln. Sie hängt am Knie mit der fascia lata zusammen, ist an der vorderen Seite oben stärker als unten, und nahe dem Fußgelenk durch ein breites Band querer Fasern verstärkt, *ligamentum transversum cruris* (s. Figg. 391, 401 u. 402). Dieser meist nur unten scharf abgegrenzte Faserzug ist an seinen Enden an fibula und tibia befestigt und entsendet zur tibia eine Scheidewand; dadurch entstehen zwei Fächer: ein mediales für den m. tibialis anterior, ein laterales für die mm. extensor hallucis longus und extensor digitorum longus; der untere Rand des Bandes hängt medial mit dem oberen medialen Schenkel des lig. cruciatum cruris zusammen. An der Rückseite bildet die Fascie eine oberflächliche und eine tiefe Schicht, welche unten hinter den beiden Knöcheln zusammenfließen (s. auch S. 360). Die oberflächliche Schicht überzieht die Dorsalfläche des m. triceps surae, die tiefe Schicht diejenige der mm. flexores longi und tibialis posterior, der aa. und vv. tibiales posteriores und peroneae und des n. tibialis. Medial ist die Fascie auf der facies medialis tibiae mit dem Periost verwachsen. Lateral entsendet sie vor und hinter den mm. peronaei zur fibula je einen Streifen, *septum intermusculare anterius [fibulare]* und *septum intermusculare posterius [fibulare]* (s. auch Fig. 396), von welchen teilweise Muskeln entspringen.

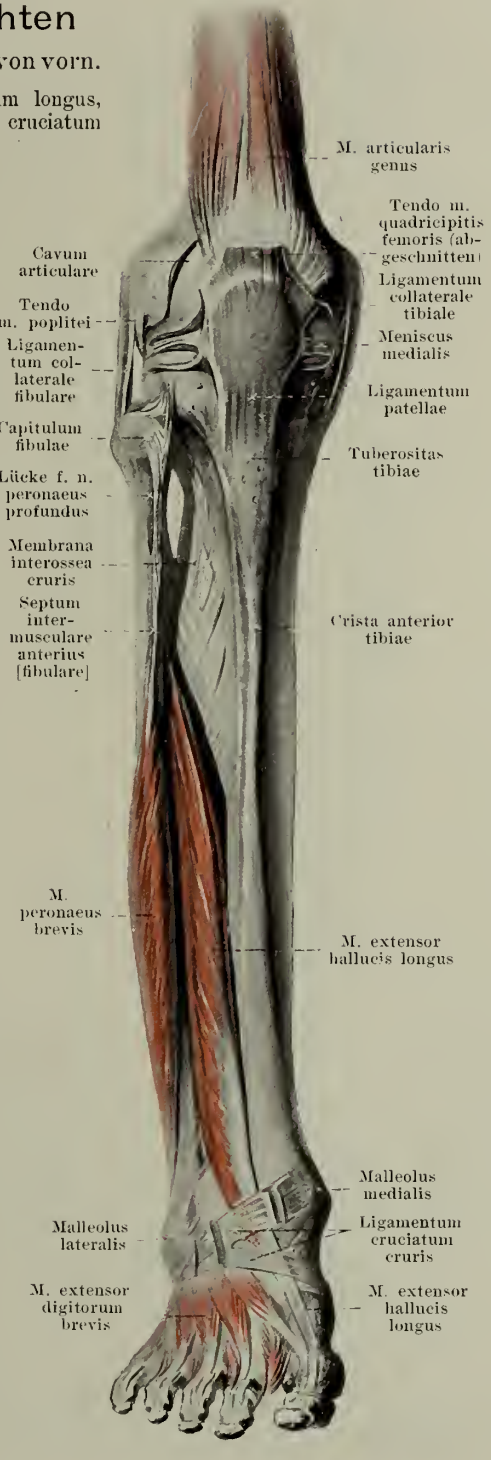

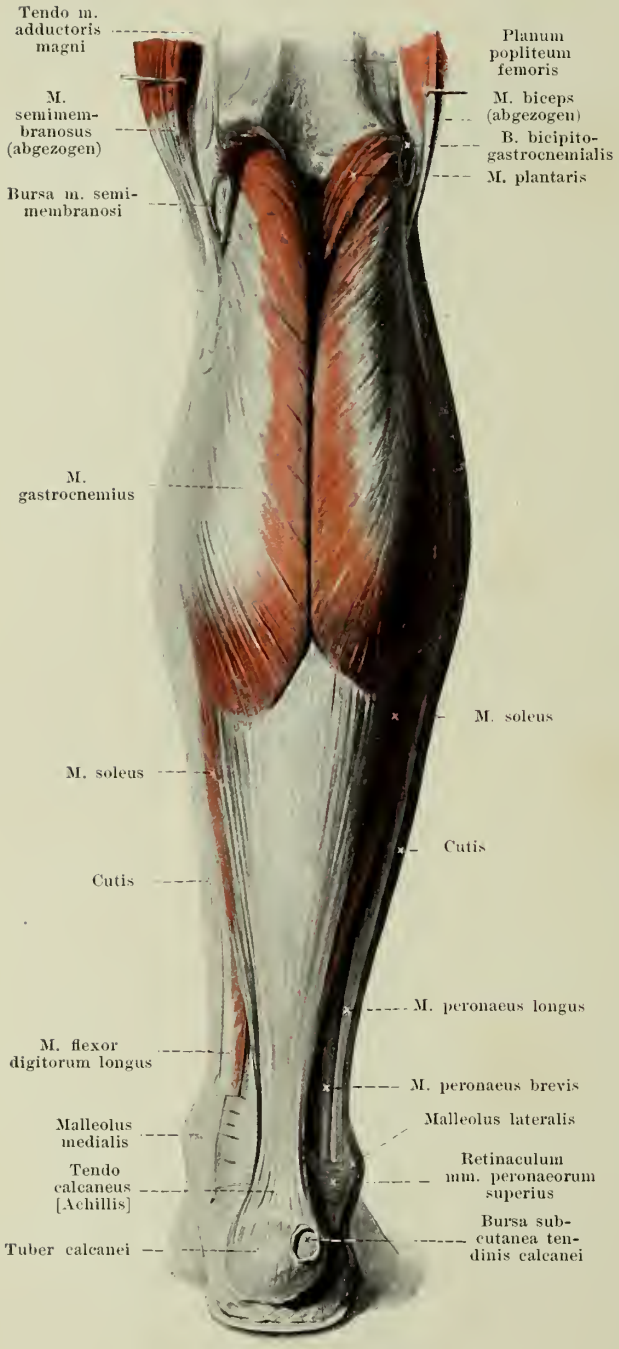

393. Muskeln des rechten Unterschenkels, von hinten.

M. triceps surae besteht aus zwei Muskeln, *m. gastrocnemius* und *m. soleus*, welche an ihrem Ursprung gesondert sind, aber vermittelst einer gemeinsamen Sehne, *tendo calcaneus [Achillis]*, an dem unteren Teil der hinteren Fläche des tuber calcanei *(b. tendinis calcanei [Achillis]* s. S. 351) ansetzen.

M. gastrocnemius (s. auch Figg. 258, 384 u. 388—391). Form: platt, länglich, zweiköpfig. Lage: oberflächlich an der Rückseite des Unterschenkels; bildet die Hauptmasse der Wade. Ursprung: sehnig vom planum popliteum femoris, mit der Gelenkkapsel verwachsen: *caput laterale:* oberhalb des condylus lateralis *(bursa m. gastrocnemii lateralis* s. S. 350); es enthält häufig einen kleinen Sesamknorpel; *caput mediale:* oberhalb des condylus medialis *(bursa m. gastrocnemii medialis* s. S. 349). Ansatz: Fasern jedes Kopfes kommen außerdem noch von einem an der Oberfläche liegenden Sehnenstreifen und divergieren nach unten zu einer breiten Sehne, welche hoch oben an der Vorderseite des Muskels beginnt, unten schmaler und dicker wird und in den tendo calcaneus übergeht; die beiden Köpfe konvergieren von den Ursprüngen an nach abwärts und sind unten nur durch eine schmale Rinne getrennt; der Bauch des medialen ragt etwas weiter distalwärts. Wirkung: beugt den Fuß plantarwärts und supiniert ihn. Innervation: n. tibialis (S_1, S_2).

Bursa m. semimembranosi (s. auch Figg. 387, 394 u. 396), konstant, doppelt; eine zwischen m. semimembranosus und caput mediale m. gastrocnemii, vorn an die Gelenkkapsel stoßend (kommuniziert sehr häufig mit der Gelenkhöhle); die andere zwischen der Sehne des m. semimembranosus und dem condylus medialis tibiae.

Bursa bicipitogastrocnemialis, sehr selten, zwischen Sehne des m. biceps einerseits, caput laterale m. gastrocnemii und m. plantaris anderseits; grenzt medial und hinten an den n. peronaeus communis.

Bursa subcutanea calcanea (nicht gezeichnet), konstant, in der Fußsohle; unmittelbar unter der Haut an der unteren Fläche des tuber calcanei.

Bursa subcutanea tendinis calcanei [Achillis] (s. auch Fig. 409), manchmal an der hinteren Fläche des tuber calcanei.

394. Muskeln des rechten Unterschenkels (2. Schicht), von hinten.

(M. gastrocnemius ist entfernt.)

M. soleus (s. auch Figg. 389—391 u. 393). Form: platt, spindelförmig, dick. Lage: an hinterer Fläche des Unterschenkels, fast vollständig bedeckt vom m. gastrocnemius, oben an m. popliteus grenzend. Ursprung: von capitulum und facies posterior fibulae, linea poplitea tibiae und von einem Sehnenbogen zwischen beiden. Ansatz: nach hinten und unten an einen breiten, oberflächlichen Sehnenstreifen, welcher unten schmaler und dicker wird und in den tendo calcaneus übergeht. Wirkung: beugt den Fuß plantarwärts und supiniert ihn. Innervation: n. tibialis (L_5, S_1, S_2).

M. plantaris (s. auch Figg. 384, 390 u. 393). Form: platt, kurzspindelförmig. Lage: an Rückfläche des Unterschenkels, grenzt lateral an caput laterale m. gastrocnemii, vorn an Gelenkkapsel und m. popliteus. Ursprung: planum popliteum femoris oberhalb des condylus lateralis, mit der Gelenkkapsel verwachsen. Ansatz: medianwärts und abwärts an lange, schmale Sehne, welche auf der Rückfläche des m. soleus, vor dem m. gastrocnemius an die mediale Seite der Sehne des letzteren gelangt und in den tendo calcaneus übergeht; außerdem gehen Fasern zur Fascie. Wirkung: wie m. gastrocnemius; spannt die Fascie. Innervation: n. tibialis (L_5, S_1, S_2).

M. popliteus (s. auch Figg. 258, 261, 392, 395 und 396). Form: platt, dreieckig. Lage: auf der Rückfläche des Kniegelenkes und der tibia, bedeckt von mm. plantaris und gastrocnemius, unten an m. soleus grenzend. Ursprung: mit schmaler Sehne vom epicondylus lateralis femoris (*b. m. poplitei* s. Figg. 261 u. 396), außerdem fleischig vom lig. popliteum arcuatum. Ansatz: divergierend medianwärts und abwärts zur facies posterior tibiae. Wirkung: beugt Unterschenkel und rollt ihn einwärts. Innervation: n. tibialis (L_4, L_5, S_1).

Bursa m. gastrocnemii medialis, fast konstant, zwischen oberstem Teil der Kniegelenkkapsel. femur und caput mediale m. gastrocnemii; sehr häufig mit Gelenkhöhle verbunden.

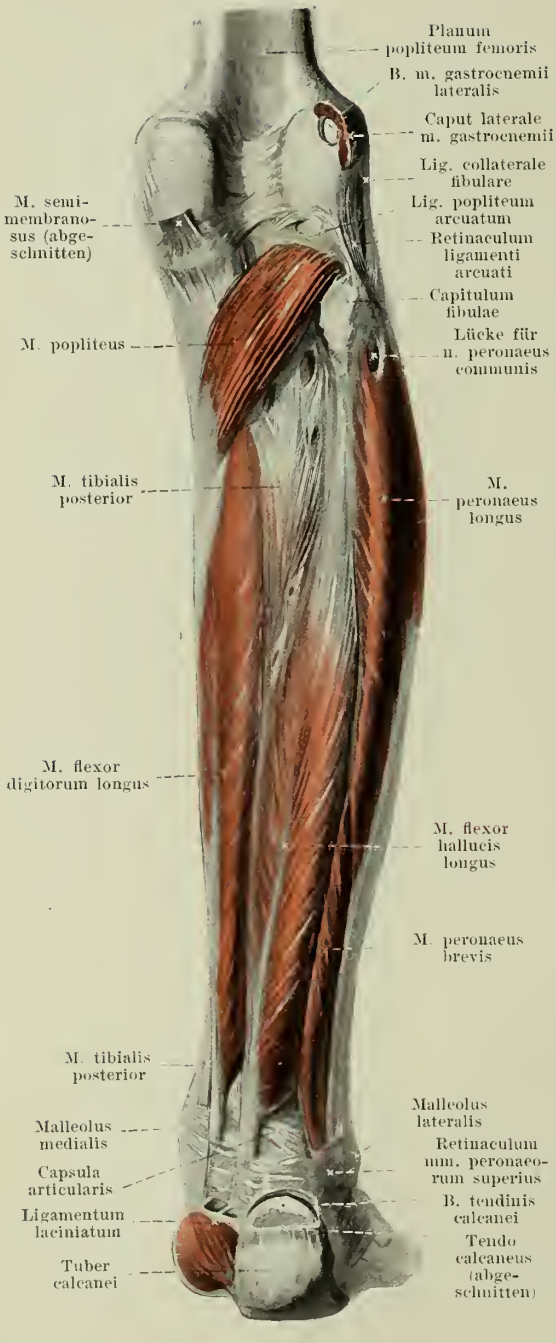

395. Muskeln des rechten Unterschenkels

(3. Schicht), von hinten.

(Die mm. gastrocnemius, plantaris und soleus sind weggenommen.)

M. flexor digitorum longus (s. auch Fig. 393, 399, 400, 405 u. 406). Form: platt, länglich, gefiedert. Lage: an Rückfläche der tibia, die Rückseite des m. tibialis posterior schräg überkreuzend, lateral an m. flexor hallucis longus grenzend und häufig mit ihm verwachsen, bedeckt vom m. soleus. Ursprung: facies posterior tibiae und tiefes Blatt der fascia cruris (s. S. 347). Ansatz: schräg abwärts an einen Sehnenstreifen, der über dem Knöchel in eine rundliche Sehne übergeht; diese zieht hinter und unter der Sehne des m. tibialis posterior, auf dem medialen Höcker des proc. posterior tali und am medialen Rand des sustentaculum tali des calcaneus (s. S. 141) zur Sohle, festgehalten durch die tiefe Schicht des lig. laciniatum (s. auch Figg. 268 u. 269). Dann kreuzt sie die plantare Seite der Sehne des m. flexor hallucis longus, erhält von ihr ein Sehnenbündel und zerfällt divergierend in vier Sehnen; diese gehen zur 2.—5. Zehe, durchbohren die entsprechenden Sehnen des m. flexor digitorum brevis und befestigen sich an der basis der 3. phalanx. Die Sehne ist am medialen Fußrand vom m. abductor hallucis, in der Sohle plantarwärts vom m. flexor digitorum brevis bedeckt. Wirkung: beugt den Fuß plantarwärts und supiniert ihn; zieht die 3. phalanx der 2.—5. Zehe plantarwärts. Innervation: n. tibialis (L_5, S_1).

M. flexor hallucis longus (s. auch Figg. 394, 399, 400 u. 405—407). Form: oben platt, unten rundlich, länglich, gefiedert. Lage: an hinterer Fläche der fibula und des m. tibialis posterior; medial an m. flexor digitorum longus (s. oben), lateral an mm. peronaei grenzend, bedeckt vom m. soleus. Ursprung: facies posterior fibulae, septum intermusculare posterius und tiefes Blatt der fascia cruris (s. S. 347). Ansatz: Fasern konvergieren abwärts nach einem Sehnenstreifen. Hinter dem malleolus medialis beginnt die rundliche Sehne, welche im sulcus m. flexoris hallucis longi des talus und calcaneus, festgehalten durch die tiefe Schicht des lig. laciniatum (s. auch Figg. 268 u. 269), hinter und unter der Sehne des m. flexor digitorum longus zur Sohle geht. Dort kreuzt sie die dorsale Fläche der Sehne des letzteren, gibt einen Zipfel an sie ab, welcher besonders zum Sehnenbündel der 2. (häufig auch der 3.) Zehe geht, und zieht zwischen den Bäuchen des m. flexor hallucis brevis zur basis der 2. phalanx der 1. Zehe. Am Fußrand ist sie vom m. abductor hallucis, in der Sohle plantarwärts teilweise vom m. flexor digitorum brevis bedeckt. Wirkung: beugt den Fuß plantarwärts und supiniert ihn; zieht 1. und 2. (und 3.) Zehe plantarwärts. Innervation: n. tibialis (L_5, S_1, S_2).

Bursa m. gastrocnemii lateralis, öfters zwischen oberstem Teil der Kniegelenkkapsel und dem caput laterale m. gastrocnemii: kommuniziert häufig mit der Gelenkhöhle.

396. Muskeln des rechten Unterschenkels

(4. Schicht), von hinten.

(Nur mm. tibialis posterior und peronaeus brevis sind erhalten.)

M. peronaeus longus (s. Figg. 390, 391, 393—395, 400, 407 u. 409). Form: platt, länglich, gefiedert. Lage: oberflächlich an lateraler Seite des Unterschenkels, oben auf fibula, unten auf m. peronaeus brevis; vorn an m. extensor digitorum longus, hinten an m. soleus grenzend. Ursprung: capitulum und facies lateralis fibulae, fascia cruris und septa intermuscularia [fibularia]. Ansatz: Fasern gehen schräg abwärts an einen Sehnenstreifen; die platte Sehne zieht erst an lateraler, dann an hinterer Seite des m. peronaeus brevis bogenförmig hinter und unter dem malleolus lateralis auf dem lig. calcaneofibulare abwärts zum sulcus m. peronaei [longi] des calcaneus und wird festgehalten durch die retinacula mm. peronaeorum (s. S. 345); von da läuft sie im sulcus m. peronaei [longi] auf der tuberositas oss. cuboidei zur Fußsohle und dort, plantarwärts von sämtlichen Muskeln und vom lig. plantare longum bedeckt, schräg nach vorn zum medialen Fußrand; sie befestigt sich am os cuneiforme I und tuberositas oss. metatarsalis I (s. Fig. 268). Vor der tuberositas oss. cuboidei enthält sie oft einen Sesamknorpel, selten einen Sesamknochen. Wirkung: beugt Fuß plantarwärts und proniert ihn. Innervation: n. peronaeus superficialis (L_1, L_5, S_1).

M. tibialis posterior (s. auch Figg. 395 u. 405—407). Form: platt, länglich, gefiedert. Lage: unmittelbar auf hinterer Fläche der Unterschenkelknochen und der membrana interossea cruris, oben zwischen mm. flexor digitorum longus und flexor hallucis longus, unten von diesen, oben und unten außerdem vom m. soleus bedeckt. Ursprung: facies posterior tibiae, membrana interossea cruris und facies medialis fibulae. Ansatz: Fasern laufen schräg abwärts zu einem am medialen Rande gelegenen Sehnenstreifen; die aus ihm oberhalb des malleolus medialis hervorgehende, rundliche Sehne zieht unmittelbar auf der tibia vor dem m. flexor digitorum longus abwärts und medianwärts zum sulcus malleolaris tibiae. Sie wird dort festgehalten durch das lig. laciniatum, geht bogenförmig an der medialen Seite der ligg. talotibiale posterius und calcaneotibiale, sodann an der medialen und unteren Seite des lig. calcaneonaviculare plantare zur Sohle und gelangt, unmittelbar den Knochen und Bändern anliegend, mit stärkeren Zipfeln zur tuberositas oss. navicularis und zum os cuneiforme I, mit schwächeren zu den ossa cuneiformia II und III, metatarsalia II, III, IV und cuboideum (s. auch Figg. 203 u. 268). Wirkung: beugt den Fuß plantarwärts und supiniert ihn. Innervation: n. tibialis (L_5, S_1).

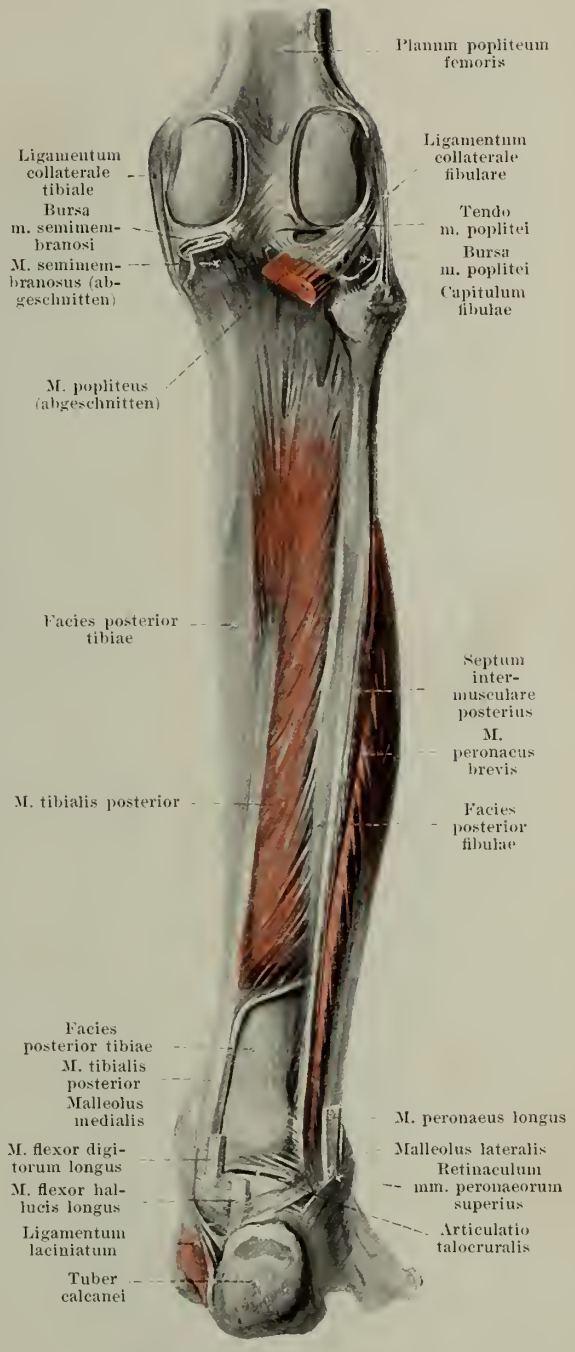

Bursa m. poplitei (s. auch Fig. 261) s. S. 214.

Bursa tendinis calcanei [Achillis] (s. Fig. 395), konstant, groß, zwischen der hinteren Fläche des tuber calcanei und dem tendo calcaneus [Achillis].

397. Fascie der rechten Fußsohle.

M. peronaeus brevis (s. Figg. 390—396, 401, 402 u. 409). Form: platt, länglich, gefiedert. Lage: an lateraler Fläche des Unterschenkels auf fibula, teils oberflächlich, teils bedeckt vom m. peronaeus longus; vorn an mm. extensor digitorum longus und peronaeus tertius, hinten an m. flexor hallucis longus grenzend. Ursprung: facies lateralis fibulae und septa intermuscularia [fibularia]. Ansatz: Fasern konvergieren abwärts nach einem Sehnenstreifen; Muskel zieht medial und nach vorn von der Sehne des m. peronaeus longus bogenförmig hinter und unter malleolus lateralis (in einer Rinne desselben) nach vorn, unmittelbar auf dem lig. calcaneofibulare und oberhalb des proc. trochlearis calcanei und wird durch die retinacula mm. peronaeorum (s. S. 345) festgehalten; von dort geht die rundliche Sehne nach unten und vorn zur tuberositas oss. metatarsalis V, gibt auch meistens einen Zipfel zur Kleinzehensehne des m. extensor digitorum longus. Wirkung: beugt den Fuß plantarwärts und proniert ihn. Innervation: n. peronaeus superficialis (L_4, L_5, S_1).

Aponeurosis plantaris bedeckt als dicke Schicht sehnigglänzender Faserbündel unmittelbar unter der Haut die untere Fläche der Fußsohlenmuskeln; sie beginnt am tuber calcanei, zieht divergierend mit fünf Zipfeln nach vorn und befestigt sich dort teilweise an der Haut unter den Köpfchen der ossa metatarsalia, besonders aber durch in die Tiefe abzweigende Bündel an den ligg. vaginalia. Sie ist in der Mitte am stärksten, auf den Muskeln der großen und kleinen Zehe schwächer, entsendet neben dem m. flexor digitorum brevis derbe Zwischenwände in die Tiefe, hängt im übrigen hinten mit der fascia cruris, an den Seiten mit der fascia dorsalis pedis zusammen. Zwischen den Hautinsertionen sind, wie an der Hand (s. S. 317), drei Züge querverlaufender Fasern, *fasciculi transversi*, ausgespannt.

Bursa subcutanea calcanea s. S. 348.

398. Muskeln der rechten Fußsohle.

M. flexor digitorum brevis (s. auch Figg. 399 u. 400). Form: länglich-viereckig, dick. Lage: in der Fußsohle, nur bedeckt von der aponeurosis plantaris: medial an m. abductor hallucis, lateral an m. abductor digiti V, dorsal an m. quadratus plantae und tendo m. flexoris digitorum longi grenzend. Ursprung: processus medialis tuberis calcanei und aponeurosis plantaris. Ansatz: Die Fasern divergieren nach vorn in vier Muskelbäuche und platte Sehnen, welche zur 2.—5. Zehe gehen; jede Sehne spaltet sich in der Höhe der ersten phalanx in zwei Zipfel, läßt die entsprechende Sehne des m. flexor digitorum longus zwischen sich durchtreten und setzt sich in derselben Weise, wie die entsprechenden Sehnen der Hand (s. S. 309) an die zweite phalanx an. Wirkung: zieht zweite phalanx der 2.—5. Zehe plantarwärts. Innervation: n. plantaris medialis (L_5, S_1).

M. abductor digiti quinti (s. auch Figg. 399, 402 u. 409). Form: platt-rundlich, länglich. Lage: am lateralen Fußrand, nur von aponeurosis plantaris bedeckt, medial an mm. flexor digitorum brevis und quadratus plantae grenzend. Ursprung: untere Fläche des calcaneus und aponeurosis plantaris. Ansatz: vorwärts und lateralwärts teils an die tuberositas oss. metatarsalis V, teils halbsehnig an die basis der ersten phalanx der 5. Zehe. Wirkung: zieht die erste phalanx der kleinen Zehe lateralwärts und plantarwärts. Innervation: n. plantaris lateralis (S_1, S_2).

399. Muskeln der rechten Fußsohle (2. Schicht).

(Der m. flexor digitorum brevis ist bis auf zwei Sehnen weggenommen.)

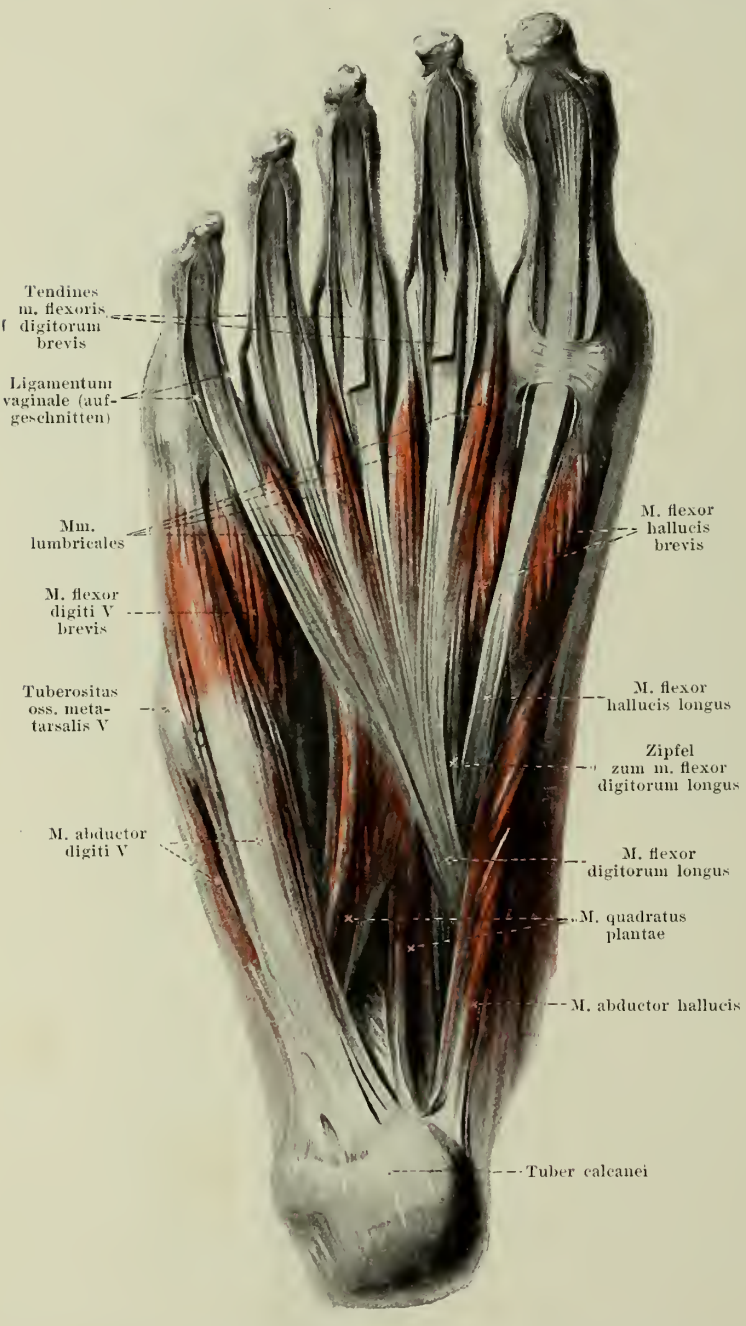

M. quadratus plantae (s. auch Fig. 400). Form: platt, viereckig. Lage: in der Fußsohle, plantarwärts an m. flexor digitorum brevis, dorsalwärts an lig. plantare longum und caput obliquum m. adductoris hallucis, lateral an m. abductor digiti V grenzend. Ursprung: mit zwei Zipfeln von unterer und medialer Fläche des calcaneus. Ansatz: nach vorn zum lateralen Rand der Sehne des m. flexor digitorum longus. Wirkung: zieht die dritte phalanx der 2.—5. Zehe plantarwärts. Innervation: n. plantaris lateralis (S_1, S_2).

Mm. lumbricales, vier. Form: spindelförmig, schmal. Lage: zwischen den Endsehnen des m. flexor digitorum longus, plantarwärts an m. flexor digitorum brevis, dorsalwärts an mm. adductor hallucis und interossei grenzend. Ursprung: teils von dem medialen, teils von den einander zugekehrten Rändern der Sehnen des m. flexor digitorum longus. Ansatz: kleine Sehnen ziehen nach vorn, plantarwärts von ligg. capitulorum [oss. metatars.] transversa, und gehen an mediale Seite der basis der ersten phalanx der 2. bis 5. Zehe, sowie an diesen vorbei zu den dreieckigen Verbreiterungen der Sehnen der mm. extensores digitorum über. Wirkung: beugen erste phalanx der 2. bis 5. Zehe, strecken zweite und dritte phalanx. Innervation: ein medialer Muskel: n. plantaris medialis: drei laterale: n. plantaris lateralis (insgesamt L_5, S_1, S_2).

400. Muskeln der rechten Fußsohle (3. Schicht).

(Die mm. flexores digitorum, abductor hallucis und abductor digiti V sind weggenommen.)

M. flexor hallucis brevis (s. auch Figg. 398, 399 u. 404). Form: länglich. Lage: in der Fußsohle, teilweise oberflächlich, hinten medial bedeckt vom m. abductor hallucis, lateral teilweise mit caput obliquum m. adductoris hallucis verwachsen. Ursprung: Plantarfläche der ossa cuneiformia I—III, os naviculare und lig. calcaneocuboideum plantare. Ansatz: bildet zwei divergierende rundliche Bäuche, welche sehnig an die beiden Sesambeine und zur basis der ersten phalanx der großen Zehe laufen; in einer Rinne zwischen beiden liegt die Sehne des m. flexor hallucis longus. Wirkung: zieht die große Zehe plantarwärts. Innervation: n. plantaris medialis, selten auch ramus profundus n. plantaris lateralis (insgesamt L_5, S_1, S_2).

M. adductor hallucis (s. auch Fig. 404). Form: zweiköpfig. Lage: in der Fußsohle, dorsalwärts an mm. interossei, plantarwärts an mm. flexor digitorum longus und lumbricales angrenzend. Ursprung: *caput obliquum:* bases der ossa metatarsalia II bis IV, os cuneiforme III, os cuboideum und lig. plantare longum; die Fasern konvergieren zu einem rundlichen Bauch, welcher medial mit dem lateralen Bauch des m. flexor hallucis brevis verwachsen ist; *caput transversum:* Kapseln der articulationes metatarsophalangeae II—V und ligg. capitulorum transversa; die Fasern konvergieren medianwärts. Ansatz: beide Köpfe an laterales Sesambein und an basis der ersten phalanx der großen Zehe. Wirkung: zieht die große Zehe plantarwärts und lateralwärts. Innervation: n. plantaris lateralis (S_1, S_2).

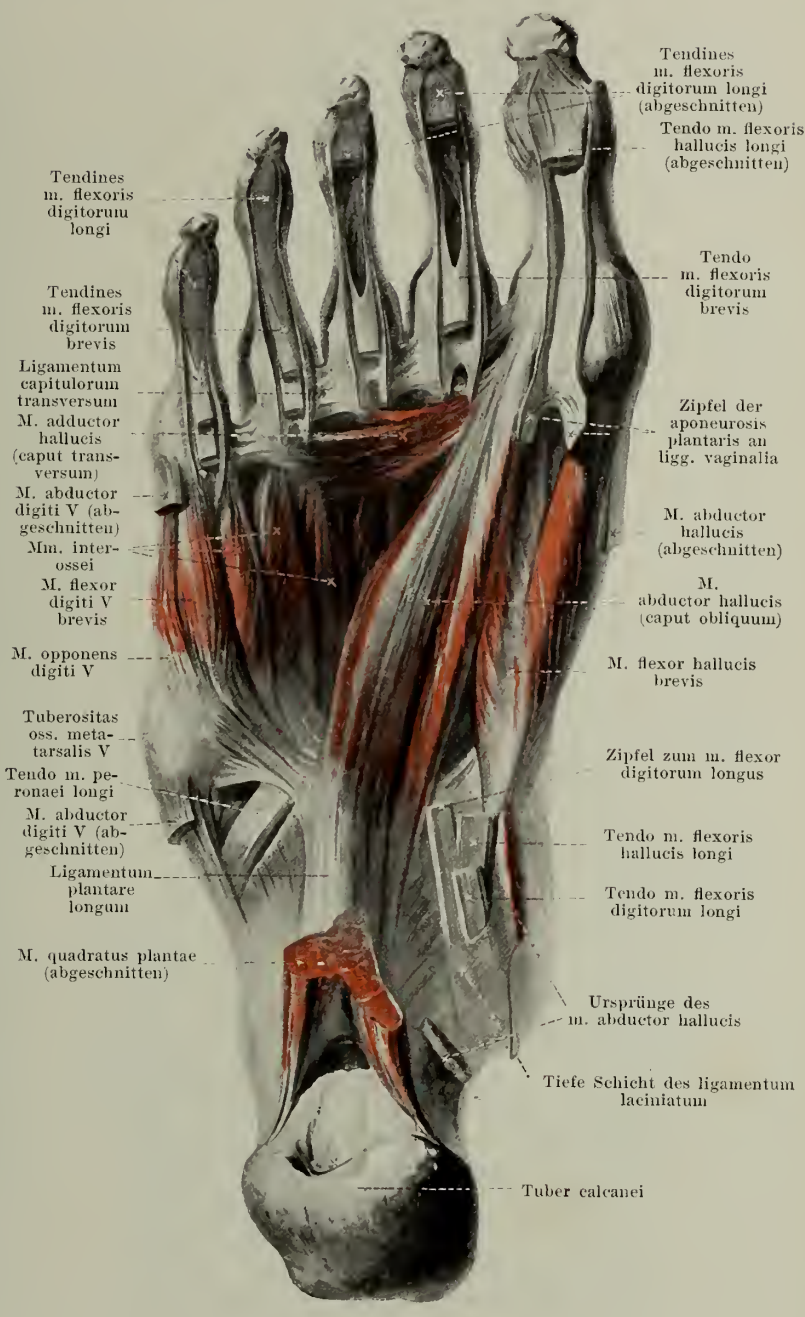

401. Muskeln des rechten Fußrückens.

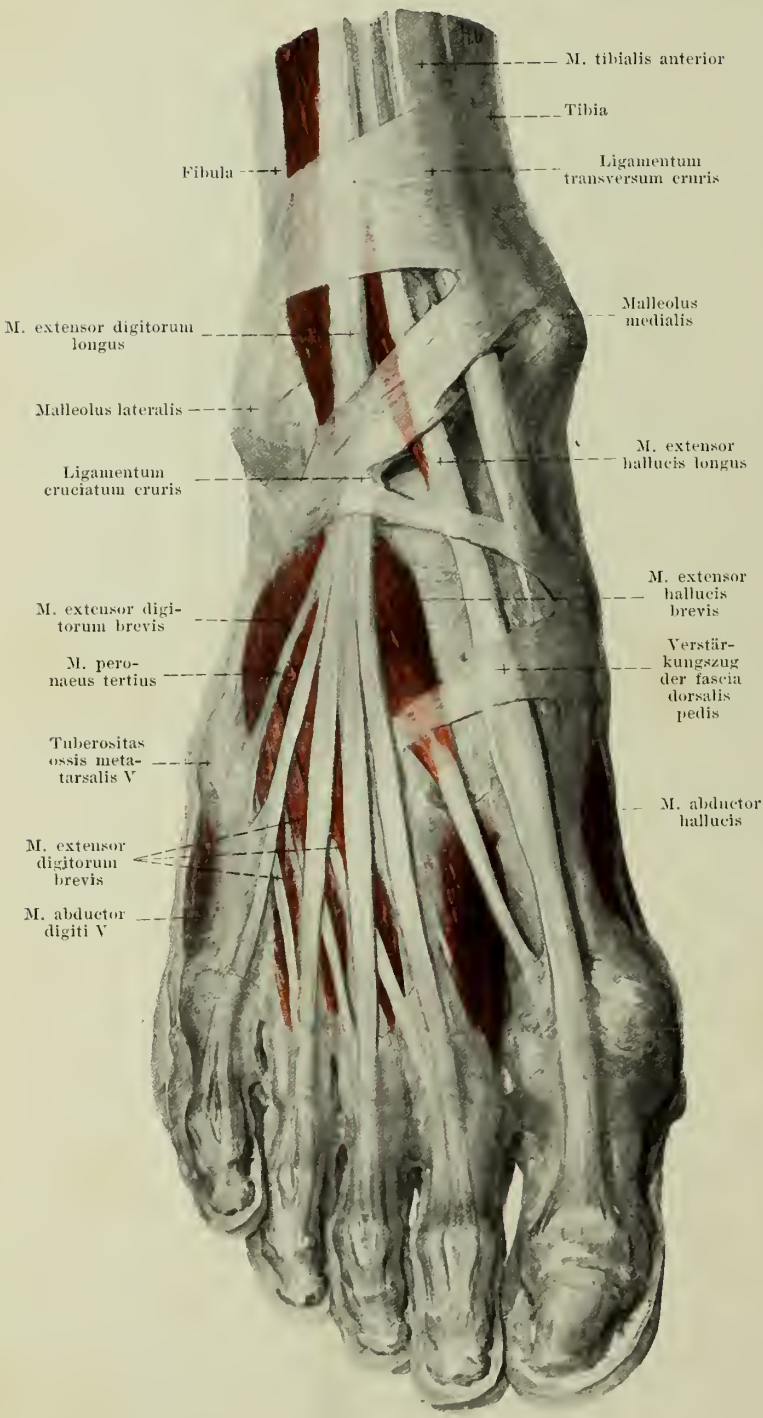

Fascia dorsalis pedis ist als meist dünne Haut über die Sehnen und Muskeln des Fußrückens ausgespannt; oben hängt sie mit der fascia cruris, seitlich mit der aponeurosis plantaris zusammen. An der Grenze von Fuß und Unterschenkel ist das kräftige *ligamentum cruciatum cruris* (s. auch Figg. 392, 402, 405 u. 409) eingewebt. Dieses hat meist die Gestalt eines Y. Sein lateraler, stärkster Schenkel besteht aus zwei Schichten, deren oberflächliche an der lateralen Seite des calcaneus (mit dem retinaculum mm. peronaeorum inferius zusammenhängend), und deren tiefe im sinus tarsi entspringt; beide ziehen medianwärts, erstere vor, letztere hinter den Sehnen des m. extensor digitorum longus, vereinigen sich medial von ihnen und teilen sich dann in zwei mediale Schenkel. Der untere mediale, dünnere Schenkel läuft vor den Sehnen der mm. extensor hallucis longus und tibialis anterior zum os naviculare und os cuneiforme I (s. auch Fig. 405). Der obere mediale, stärkere Schenkel geht zur vorderen Fläche des malleolus medialis (s. auch fascia cruris S. 347); er besteht aus zwei Schichten, welche vor und hinter den mm. extensor hallucis longus und tibialis anterior vorbeiziehen und zwischen beiden miteinander zusammenhängen; dabei verläuft meist die Hauptmasse der Fasern vor dem m. extensor hallucis longus und hinter dem m. tibialis anterior. Von der medialen Fläche des os cuneiforme I und os metatarsale I geht ein bogenförmiger Verstärkungszug vor den mm. extensores hallucis zur basis oss. metatarsalis II.

402. Muskeln des rechten Fußrückens (2. Schicht).

(Mm. tibialis anterior und extensores longi, sowie unterer Schenkel des lig. cruciatum sind teilweise entfernt.)

M. extensor digitorum brevis (s. auch Figg. 390, 401 u. 409). Form: platt, dreieckig. Lage: auf dem Fußrücken, unmittelbar auf dem Knochen, teilweise bedeckt von den Sehnen des m. extensor digitorum longus. Ursprung: laterale und obere Fläche des corpus calcanei, vor dem Eingang in den sinus tarsi, bedeckt vom lateralen Schenkel des lig. cruciatum cruris. Ansatz: Die Fasern divergieren nach vorn und bilden vier kleine Muskelbäuche, welche auf den ossa metatarsalia in platte, dünne Sehnen übergehen. Von diesen laufen die drei lateralen zur ersten phalanx der 2.—4. Zehe, verschmelzen mit den entsprechenden Sehnen des m. extensor digitorum longus und gehen mit diesen an die zweite und dritte phalanx. Die mediale, stärkste Sehne wird mit dem zugehörigen Muskelbauch als **m. extensor hallucis brevis** besonders bezeichnet; sie zieht schräg medianwärts und befestigt sich an die basis der ersten phalanx der großen Zehe (s. auch Fig. 403). Wirkung: zieht die 1. bis 4. Zehe dorsalwärts und lateralwärts. Innervation: n. peronaeus profundus (L_4, L_5, S_1).

Bursa subtendinea m. tibialis anterioris (s. auch Fig. 406), sehr häufig, zwischen medialer Fläche des os cuneiforme I und Sehne des m. tibialis anterior.

Bursae intermetatarsophalangeae, vier, zwischen den Köpfchen der ossa metatarsalia; die drei medialen fast konstant, die vierte nur manchmal vorhanden.

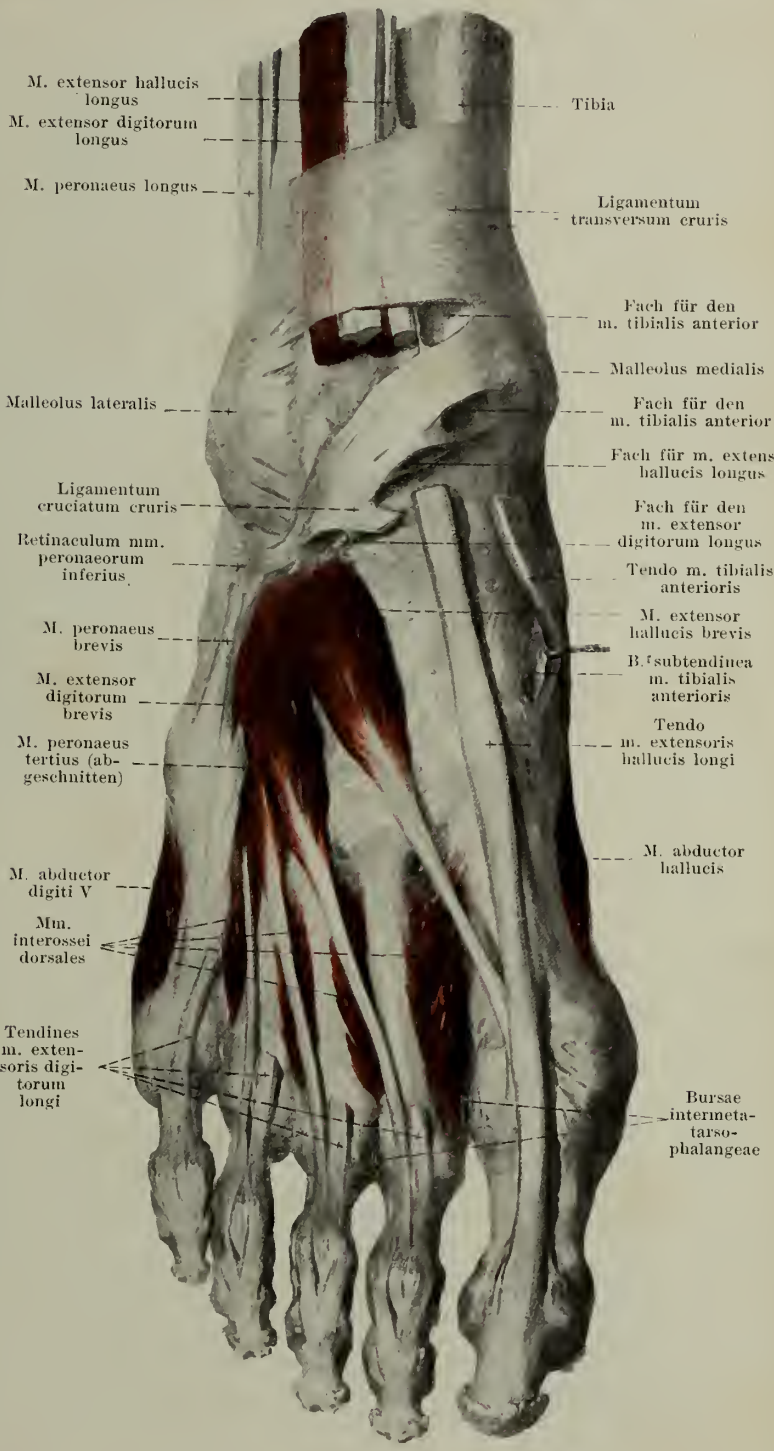

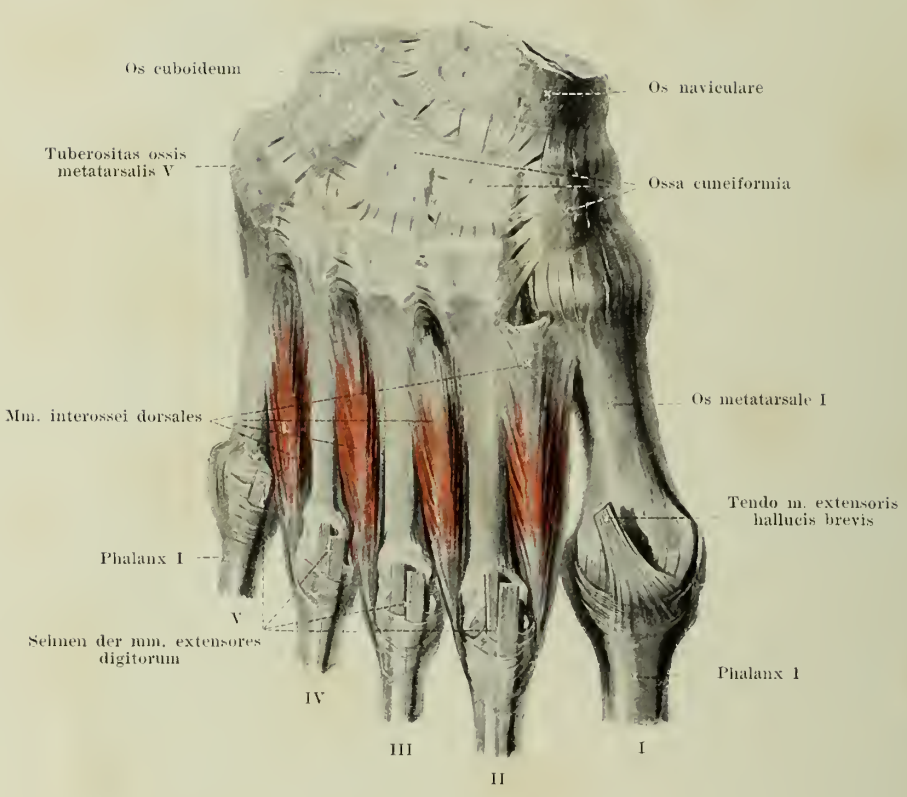

403. Mm. interossei dorsales pedis dextri,

von der Fußrückenseite.

Mm. interossei dorsales (s. auch Fig. 404), vier. Form: länglich-dreieckig, gefiedert, klein. Lage: in den Zwischenräumen zwischen den ossa metatarsalia, plantarwärts etwas vorragend; bedeckt dorsalwärts von sämtlichen Fußrückenmuskeln, plantarwärts von sämtlichen Fußsohlenmuskeln. Ursprung: von den einander zugekehrten Seiten je zweier ossa metatarsalia. Ansatz: Fasern jedes Muskels laufen konvergierend nach vorn an eine kleine Sehne; diese zieht dorsalwärts vom lig. capitulorum [oss. metatars.] transversum zur Seitenfläche der basis der ersten phalanx. Dabei verläuft die Sehne des ersten (am weitesten medial gelegenen) Muskels an der medialen Seite der 2. Zehe, während die Sehnen des zweiten bis vierten Muskels an der lateralen Seite der 2.—4. Zehe liegen. Wirkung: der erste zieht die 2. Zehe medianwärts, die übrigen ziehen die 2.—4. Zehe lateralwärts; alle beugen die erste phalanx dieser Zehen. Innervation: n. plantaris lateralis (S_1, S_2).

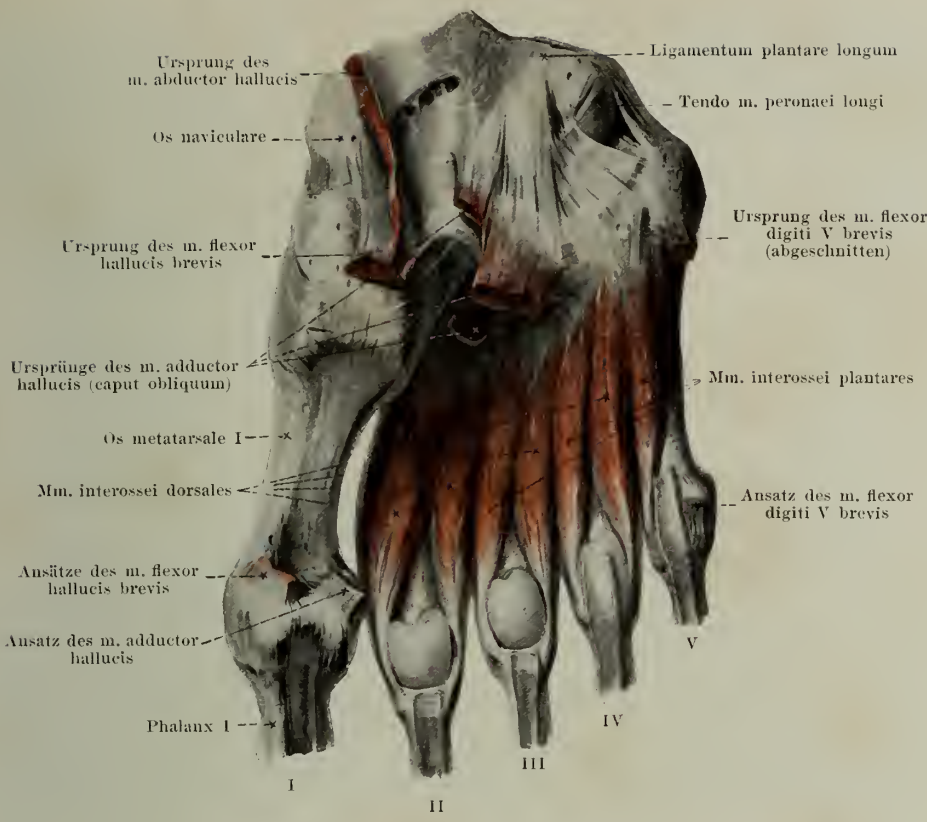

404. Mm. interossei pedis dextri,

von der Fußsohlenseite.

M. flexor digiti quinti brevis (s. auch Figg. 398—400). Form: rundlich, schmal, klein. Lage: in Fußsohle, an Plantarfläche des os metatarsale V, plantarwärts teilweise bedeckt von m. abductor digiti V, sonst nur von aponeurosis plantaris. Ursprung: basis oss. metatarsalis V und lig. plantare longum. Ansatz: Fasern laufen konvergierend nach vorn und gehen sehnig an die basis der ersten phalanx der kleinen Zehe. Wirkung: zieht die 1. Phalanx der kleinen Zehe plantarwärts und lateralwärts. Innervation: n. plantaris lateralis (S_1, S_2).

M. opponens digiti quinti (s. Figg. 400 und 409), fehlt oft. Form: platt, dreieckig, klein. Lage: unmittelbar an der plantaren Fläche des os metatarsale V, plantarwärts bedeckt vom m. abductor digiti V, medial an den m. flexor digiti V grenzend. Ursprung: lig. plantare longum, mit dem m. flexor digiti V brevis verwachsen. Ansatz: Fasern laufen nach vorn und etwas lateralwärts zum os metatarsale V. Wirkung: zieht die kleine Zehe plantarwärts und medianwärts. Innervation: n. plantaris lateralis (S_1, S_2).

Mm. interossei plantares, drei. Form: länglich-spindelförmig, klein. Lage: in den Zwischenräumen zwischen den ossa metatarsalia II—V, plantarwärts von den mm. interossei dorsales; etwas nach der Fußsohle vorragend und dort bedeckt von sämtlichen Fußsohlenmuskeln. Ursprung: von der medialen Fläche der ossa metatarsalia III—V. Ansatz: die Fasern jedes Muskels gehen konvergierend nach vorn an eine schmale Sehne, welche dorsal vom lig. capitulorum [oss. metatarsalium] transversum zur Seitenfläche der basis der ersten phalanx zieht. Dabei laufen die drei Muskeln je an der medialen Seite der 3.—5. Zehe. Wirkung: ziehen die 3.—5. Zehe medianwärts und beugen deren erste phalanx. Innervation: n. plantaris lateralis (S_1, S_2).

405. Muskeln des rechten Fußes, von der medialen Seite.

M. abductor hallucis (s. auch Figg. 398—401 u. 404). Form: platt, länglich-dreieckig. Lage: oberflächlich am medialen Rand der Fußsohle; lateral an mm. flexor digitorum brevis und flexor hallucis brevis grenzend. Ursprung: mediale Fläche des tuber calcanei, oberflächliche Schicht des lig. laciniatum und malleolus medialis; ferner tuberositas oss. navicularis und plantare Fläche des os cuneiforme I. Ansatz: Fasern konvergieren nach einem im Muskel liegenden Sehnenstreifen, welcher in eine platte, starke Sehne übergeht; diese ist vorn verwachsen mit dem medialen Bauch des m. flexor hallucis brevis und zieht zum medialen Sesambein und zur basis der ersten phalanx der großen Zehe. Wirkung: zieht die erste phalanx der großen Zehe medianwärts und plantarwärts. Innervation: n. plantaris medialis (L_5, S_1).

Ligamentum laciniatum (s. auch Figg. 268, 394, 395, 400, 406 u. 407) ist ein Verstärkungsband im unteren Teile der fascia cruris, unter und hinter dem malleolus medialis. Es geht vom hinteren und unteren Rand des malleolus medialis ab, überbrückt die Sehne des m. tibialis posterior und hält sie in ihrer Knochen- und Sehnenrinne fest; dann teilt es sich in zwei Blätter. Das oberflächliche Blatt spannt sich von dort zur medialen Fläche des tuber calcanei aus und geht oben in die vereinigten beiden Schichten der fascia cruris (s. S. 347) über; es besitzt proximal häufig einen scharfen, konkaven Rand, bisweilen aber keine scharfe Grenze und dient distal Fasern des m. abductor hallucis zum Ursprung (Fortsetzung s. S. 361).

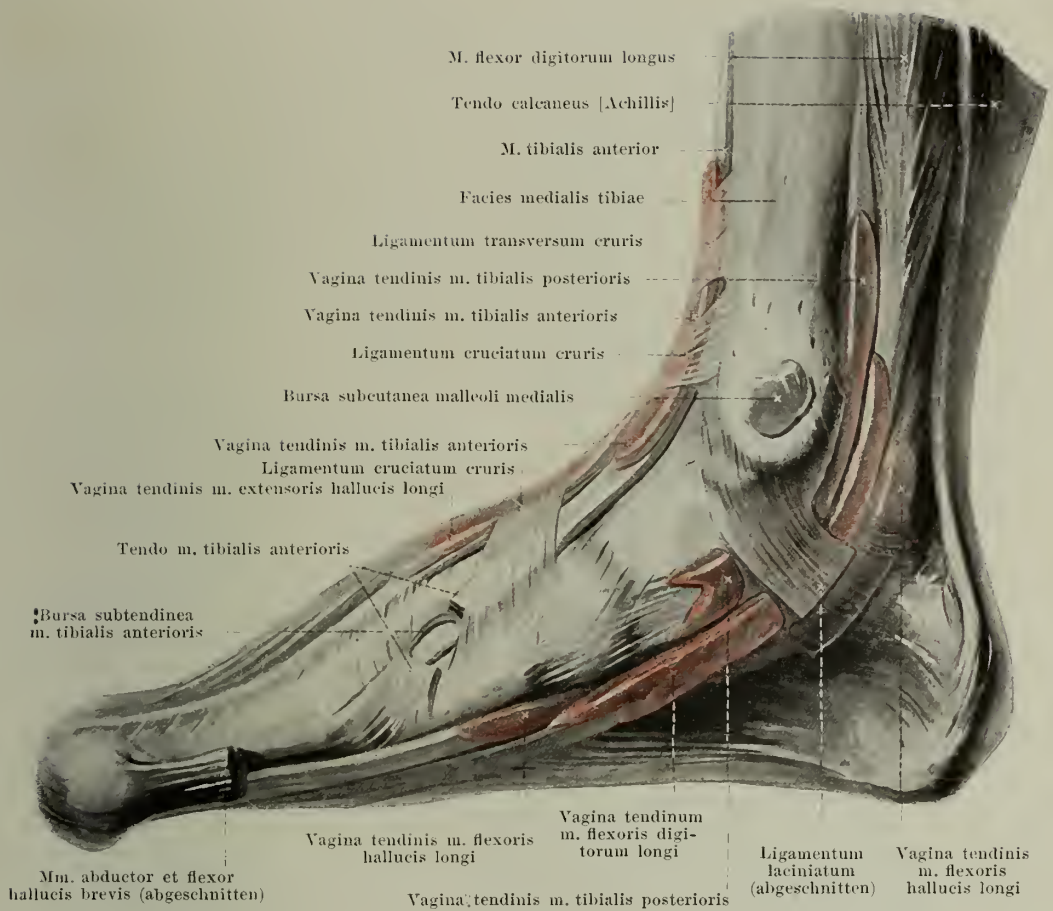

406. Sehnenscheiden des rechten Fußes,

mit roter Masse injiziert, von der medialen Seite.

(Die mm. abductor hallucis und flexor hallucis brevis sind weggenommen.)

Ligamentum laciniatum (Fortsetzung). Das tiefe Blatt zieht unmittelbar hinter den Sehnen der mm. flexor digitorum longus und flexor hallucis longus zur medialen Fläche des calcaneus, ist an den Rändern der entsprechenden Knochenrinnen festgewachsen und hält die Sehnen in ihren Knochenrinnen fest; es reicht oben bis zum malleolus und hängt dort mit der Gefäßscheide zusammen. Zwischen beiden Blättern bleibt ein Kanal für die aa., vv. und nn. plantares; eine selten fehlende Zwischenwand trennt die medialen Äste von den lateralen.

Bursa subcutanea malleoli medialis (s. auch Fig. 408), häufig, auf malleolus medialis.

Vagina tendinis m. tibialis posterioris (s. auch Fig. 407) beginnt über dem medialen Knöchel und endet am os naviculare; kommuniziert oben manchmal mit der folgenden.

Vagina tendinum m. flexoris digitorum pedis longi (s. auch Fig. 407) beginnt unter der vorigen und endet in der Sohle an der Kreuzung mit der Sehne des m. flexor hallucis longus, unterhalb des os naviculare; kommuniziert oben manchmal mit der vorigen, unten zuweilen mit der folgenden.

Vagina tendinis m. flexoris hallucis longi (s. auch Fig. 407) beginnt unter der vorigen und endet an oder vor der Kreuzung mit der Sehne des m. flexor digitorum longus, unterhalb des os naviculare; kommuniziert dort zuweilen mit der vorigen.

407. Sehnenscheiden der rechten Fußsohle,

mit roter Masse injiziert.

(Die kurzen Muskeln der 1. und 2. Schicht sind größtenteils entfernt.)

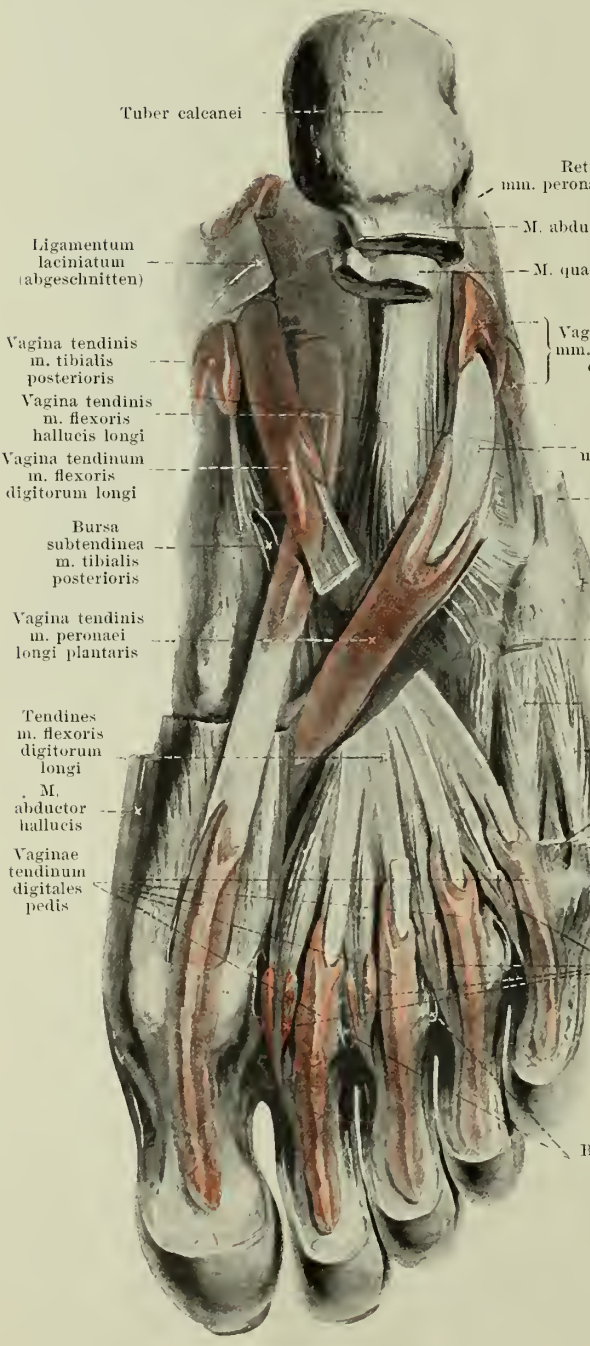

Bursa subtendinea m. tibialis posterioris, häufig, länglich-rinnenförmig, zwischen lateralem Sehnenzipfel des m. tibialis posterior (s. Fig. 268) einerseits, ossa naviculare und cuneiforme II anderseits.

Vagina tendinis m. peronaei longi plantaris beginnt am sulcus m. peronaei [longi] des os cuboideum, endet ungefähr am medialen Rande des lig. plantare longum; kommuniziert nur ausnahmsweise mit der vagina tendinum mm. peronaeorum communis.

Vaginae tendinum digitales pedis, fünf, eine auf der Plantarfläche jeder Zehe; beginnen hinten, an der großen Zehe in der Nähe der basis, an den übrigen Zehen in der Nähe der Köpfchen der ossa metatarsalia, und enden nahe der Endphalanx; sie sind entsprechend wie an den Fingern (s. S. 322) von ligg. vaginalia mit ligg. cruciata und annularia umgeben; sie kommunizieren nie mit proximal gelegenen Scheiden.

Bursae mm. lumbricalium pedis, vier, liegen an den vorderen Enden der mm. lumbricales, zwischen ihnen und den ligg. capitulorum [oss metatars.] transversa; die drei medialen sind fast konstant, die vierte kommt in der Hälfte der Fälle vor.

408. Sehnenscheiden des rechten Fußrückens,

mit roter Masse injiziert.

Vagina tendinis m. tibialis anterioris (s. auch Fig. 406) beginnt etwas oberhalb des lig. transversum cruris und endet meist etwas oberhalb der articulatio talonavicularis.

Vagina tendinis m. extensoris hallucis longi (s. auch Fig. 406) beginnt am tiefsten von den vorderen Sehnenscheiden, unterhalb des lig. transversum cruris, und endet am weitesten vorn in der Gegend der articulatio tarsometatarsea der großen Zehe, distalwärts von dem dort vorhandenen Verstärkungszug (s. S. 356); das distale Ende ist manchmal abgeschnürt.

Vagina tendinum m. extensoris digitorum pedis longi (s. auch Fig. 409) hüllt die Sehnen des m. exensor digitorum longus und des m. peronaeus III ein; sie beginnt etwas über der vorigen unterhalb des lig. transversum cruris und endet über der Mitte des os cuneiforme III.

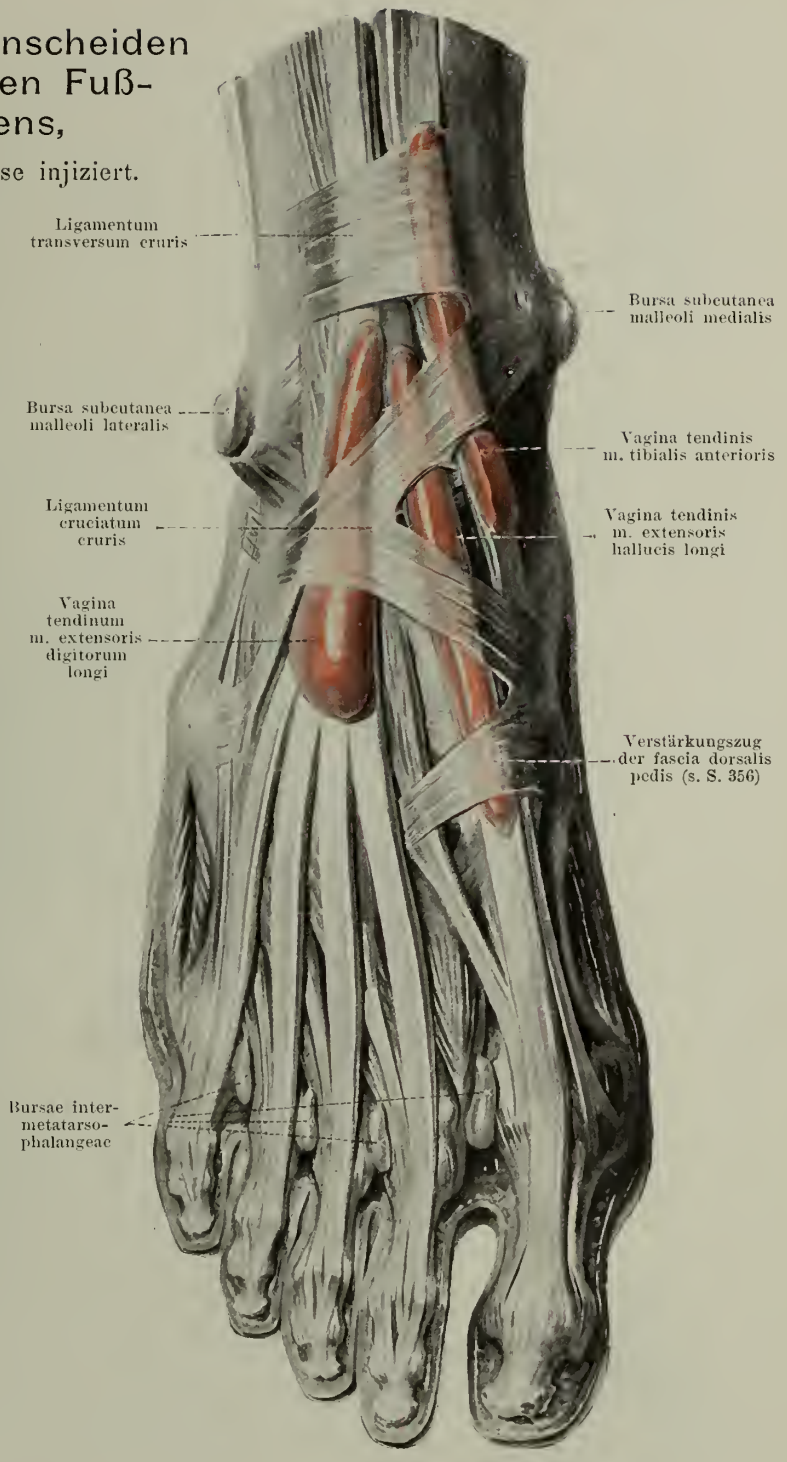

409. Sehnenscheiden des rechten Fußes,

mit roter Masse injiziert, von der lateralen Seite.

Bursa subcutanea malleoli lateralis (s. auch Figg. 390 u. 408), sehr häufig, auf dem malleolus lateralis.

Vagina tendinum mm. peronaeorum communis (s. auch Fig. 407), umgibt die Sehnen der mm. peronaei und gabelt sich an ihrem proximalen Ende auf eine kürzere, an ihrem distalen Ende auf eine längere Strecke in zwei Zipfel für je eine Sehne. Sie beginnt oberhalb des malleolus lateralis und endet am Anfang der tuberositas oss. cuboidei; sie kommuniziert dort nur ausnahmsweise mit der vagina tendinis m. peronaei longi plantaris.

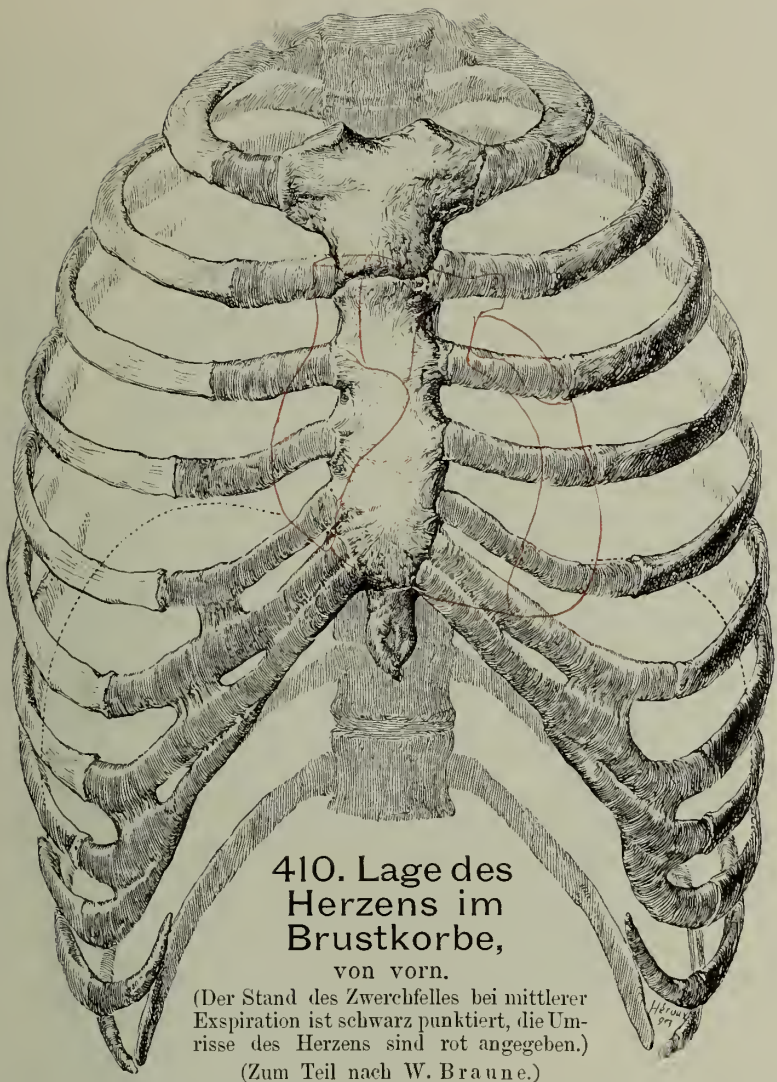

410. Lage des Herzens im Brustkorbe,

von vorn.

(Der Stand des Zwerchfelles bei mittlerer Exspiration ist schwarz punktiert, die Umrisse des Herzens sind rot angegeben.)

(Zum Teil nach W. Braune.)

Das **Herz (cor)** ist ein ungefähr kegelförmiger, hohler, muskulöser Körper und als Druckpumpe in die Bahn der Blutgefäße eingeschaltet. Es besteht aus zwei *Vorhöfen, atrium dextrum* und *atrium sinistrum,* und aus zwei *Kammern, ventriculus dexter* und *ventriculus sinister,* von denen nur der rechte Vorhof mit der rechten Kammer und der linke Vorhof mit der linken Kammer zusammenhängt. Das Blut fließt vom Vorhof aus in die Kammer durch deren *ostium venosum* ein und verläßt die Kammer durch ihr *ostium arteriosum.* Das Herz liegt asymmetrisch zur Medianebene in der Brusthöhle, so daß der kleinere Teil der rechten, der größere der linken Körperhälfte angehört (s. auch Fig. 631). Die von den Vorhöfen gebildete *Herzbasis (basis cordis)* ist nach hinten und etwas nach rechts gerichtet, die (der linken Kammer allein angehörende) *Herzspitze (apex cordis)* sieht nach vorn und links und stößt im 5. Zwischenrippenraum, etwas medial von der Knorpelknochengrenze, unmittelbar an die Brustwand an. Das *ostium arteriosum dextrum* liegt meist am sternalen Ende des 3. linken Intercostalraumes oder hinter dem 3. Rippenkorpel, das *ostium arteriosum sinistrum* etwas mehr medial und abwärts, dicht unter der Mitte der linken Brustbeinhälfte, in der Höhe des 3. Intercostalraumes. Der Mittelpunkt des *ostium venosum dextrum* ist hinter der rechten Hälfte des Brustbeines in der Höhe des sternalen Endes des 4. Intercostalraumes gelegen, das *ostium venosum sinistrum* hinter dem sternalen Ende des 3. linken Intercostalraumes.

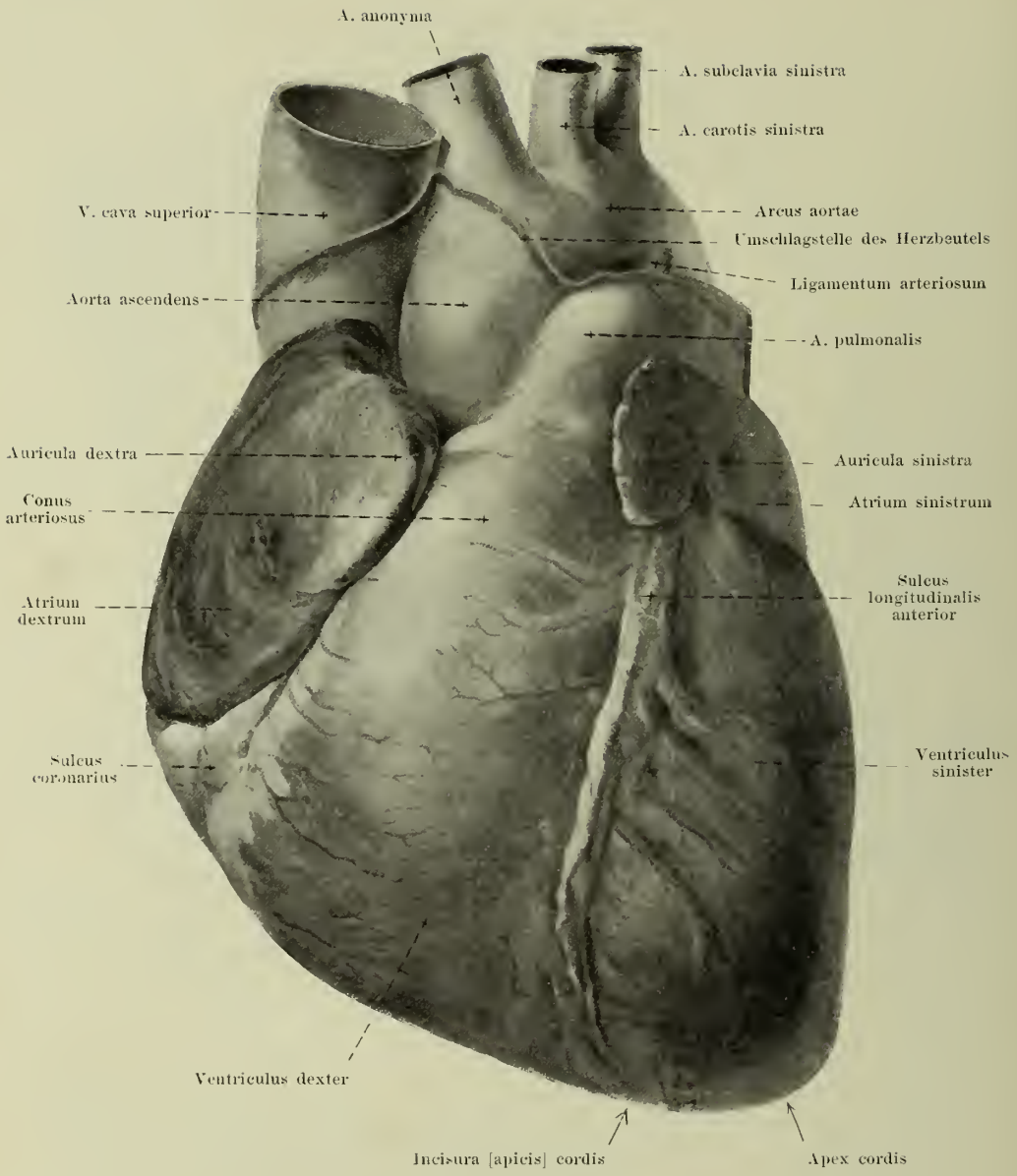

411. Herz, mittelstark ausgedehnt, von oben und vorn.

(Facies sternocostalis.)

Am **Herzen** kann man eine untere, ungefähr ebene, dem Zwerchfell aufliegende Fläche, *facies diaphragmatica,* und eine nach oben und vorn sehende, stark gewölbte *facies sternocostalis* unterscheiden; letztere liegt teilweise unmittelbar hinter dem Brustbein und hinter den vorderen Enden der 3. bis 6. Rippenpaare, teilweise ist sie von den Rändern der Lungen überlagert.

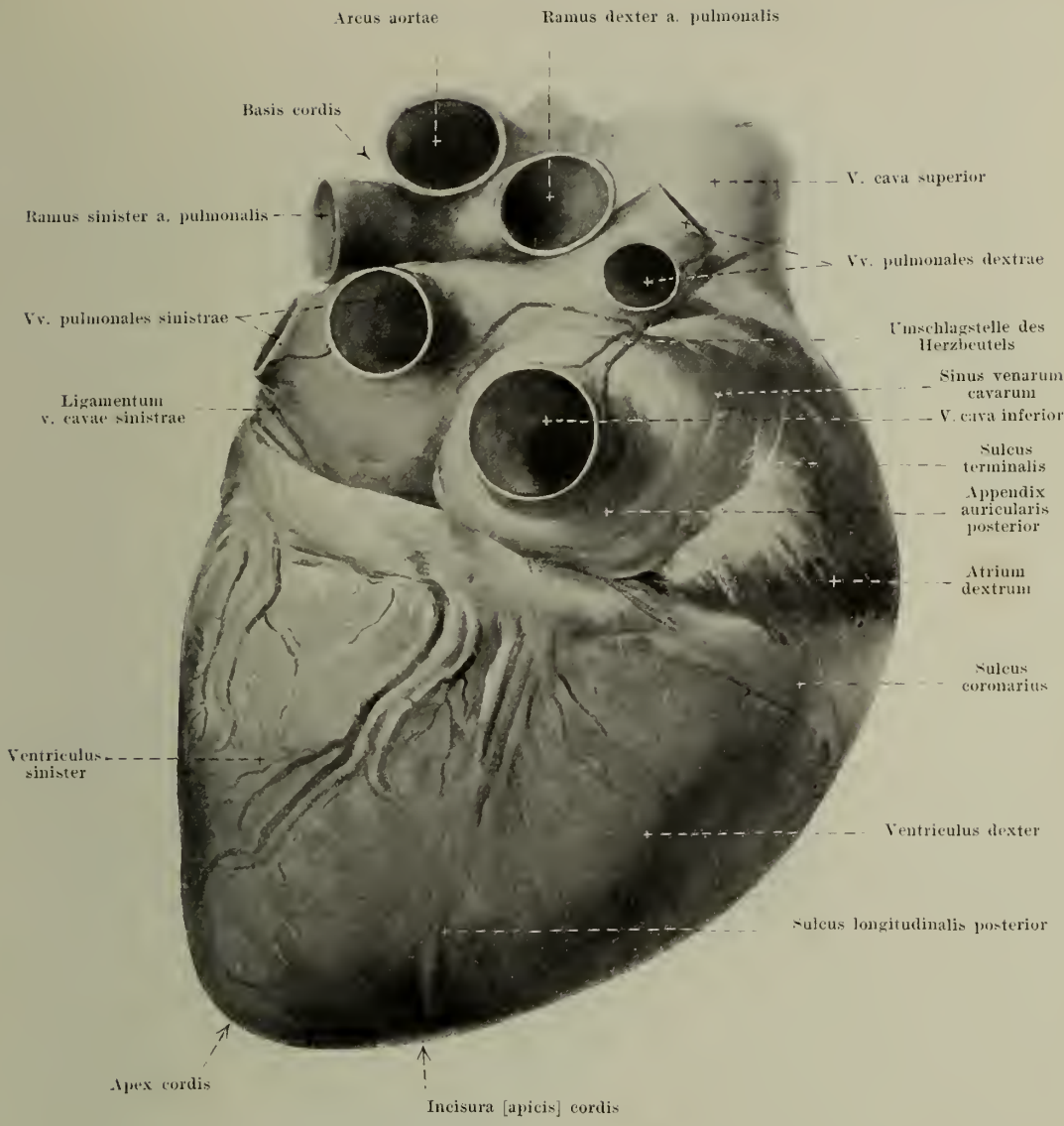

412. Herz, mittelstark ausgedehnt, von unten.

(Facies diaphragmatica.)

Herz: Die Vorhöfe sind von den Kammern durch eine Furche, *sulcus coronarius*, getrennt, welche von Blutgefäßen und Fett meist ausgefüllt ist; sie verläuft nahezu senkrecht zu der von der Spitze nach der Basismitte gezogenen Längsachse und ist an der facies sternocostalis zum Teil durch den Abgang der a. pulmonalis und aorta verdeckt. Der Zwischenwand der beiden Kammern entsprechend verläuft auf der unteren Fläche der *sulcus longitudinalis posterior* ziemlich gerade, auf der oberen Fläche der *sulcus longitudinalis anterior* etwas S-förmig gewunden von der Basis nach der Spitze zu. Letzterer beginnt, bedeckt vom linken Herzohr, an der linken Seite der a. pulmonalis und trifft mit dem ersteren rechts von der Herzspitze in einer seichten Furche, *incisura [apicis] cordis*, zusammen.

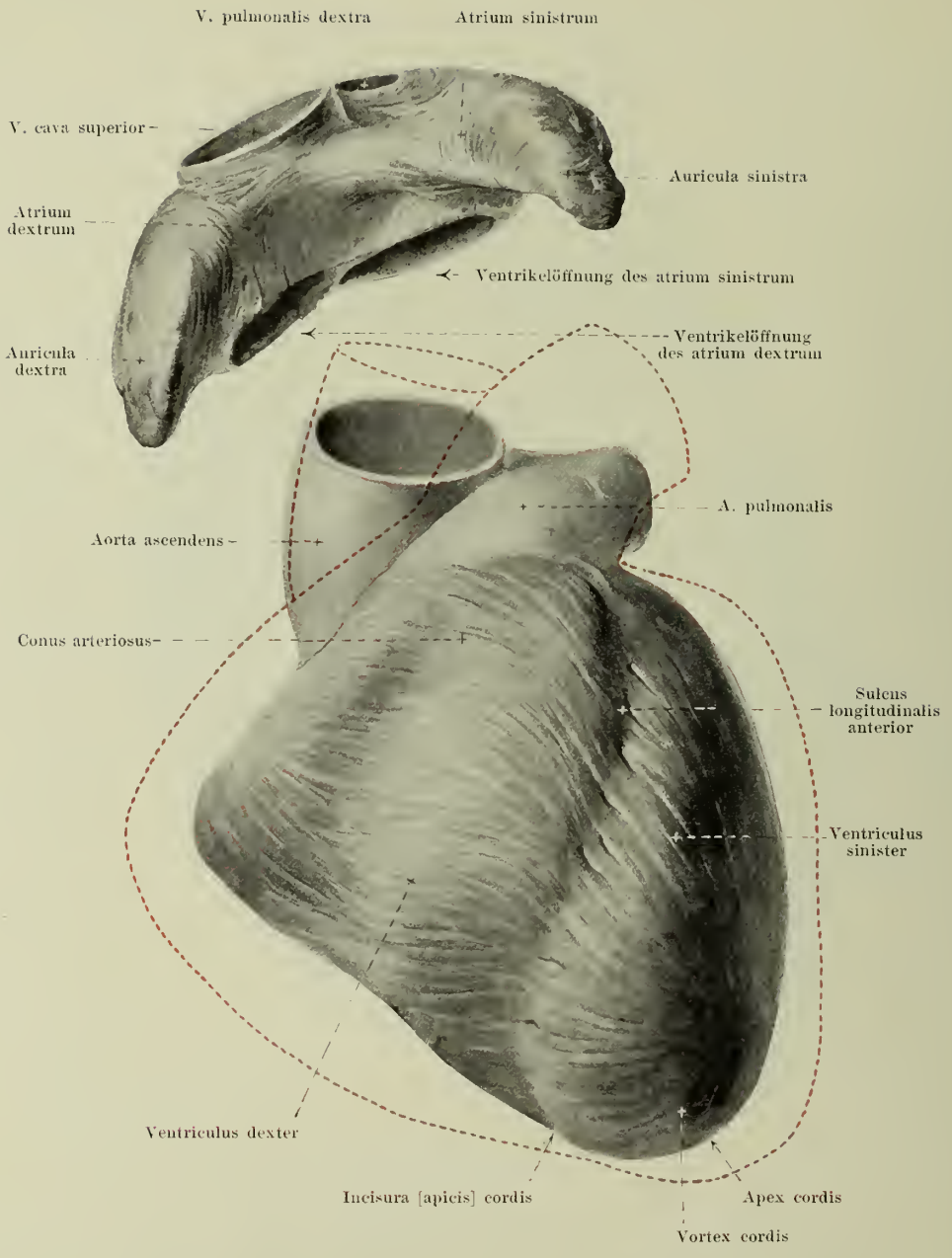

413. Oberflächliche Muskelschicht eines maximal kontrahierten Herzens, von oben und vorn.

(Die Vorhöfe sind abpräpariert, ihre Öffnungen erweitert dargestellt. Die Umrisse der dilatierten Herzkammern sind in roter Farbe so angegeben, daß die Lage des ostium arteriosum sinistrum als unveränderlich angenommen ist.)

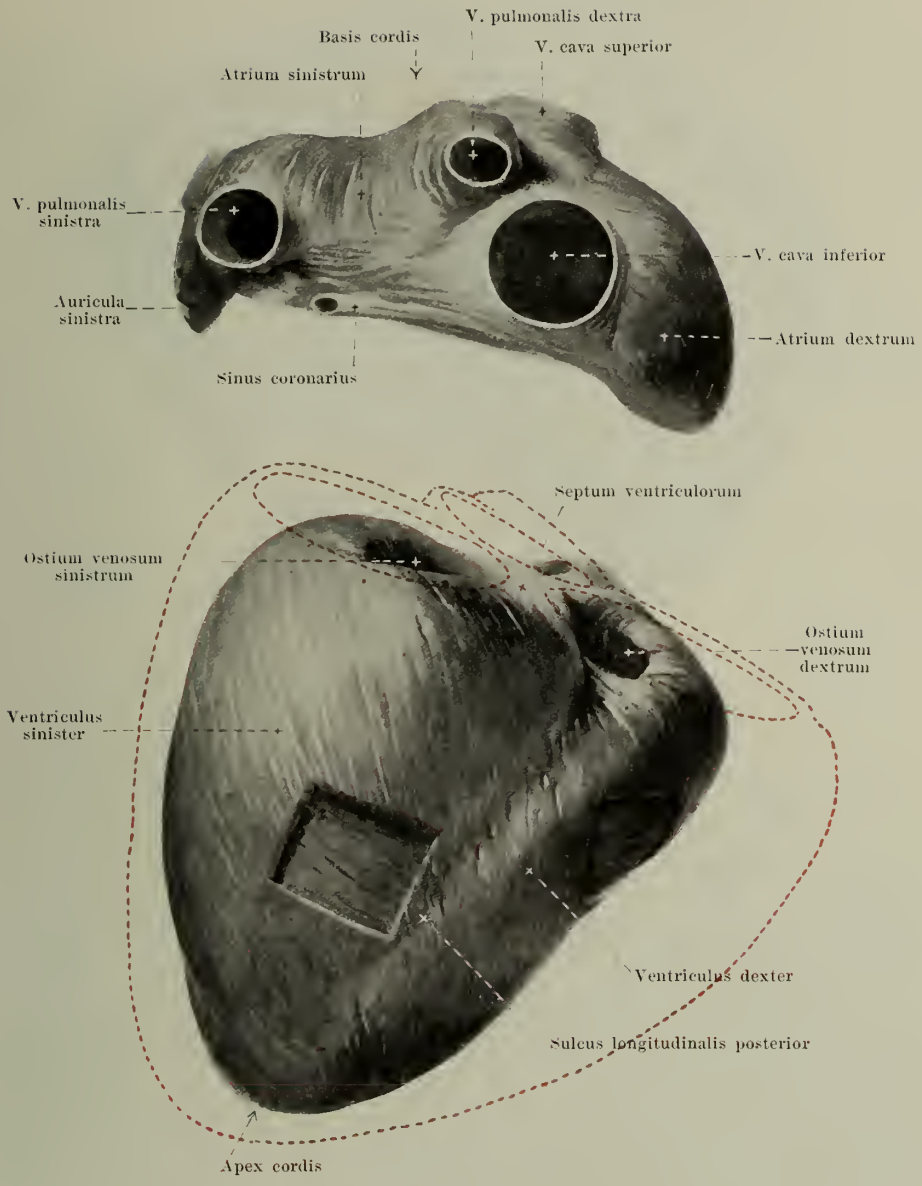

414. Oberflächliche Muskelschicht eines maximal kontrahierten Herzens, von unten.

(Die Vorhöfe sind abpräpariert, ihre Öffnungen weit dargestellt. In die oberflächliche Muskelschicht sind zwei Fenster hineingeschnitten, um tiefere Faserzüge zu zeigen. Die Umrisse der dilatierten Herzkammern sind in roter Farbe so angegeben, daß die Lage des ostium arteriosum sinistrum als unveränderlich angenommen ist.)

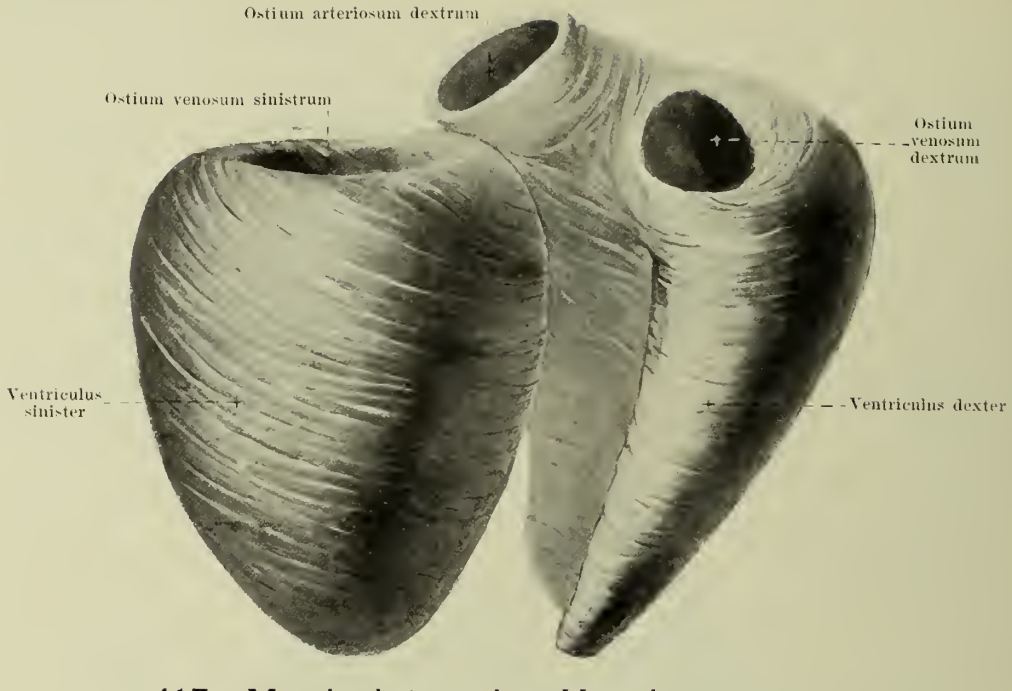

415. Muskulatur der Herzkammern,

frei präpariert, auseinander gezogen, von unten. Etwas schematisiert.

(Rechts ist die oberflächliche Muskelschicht, links die mittlere dargestellt.)

Das **Herz** ist an seiner Außenfläche von dem visceralen Blatte des Herzbeutels, dem *epicardium*, an seiner Innenfläche von dem *endocardium* überzogen; die Hauptmasse der Wandung wird von der Muskulatur, dem *myocardium* gebildet (s. Fig. 421).

Die **Muskulatur***) der *Vorhöfe* (s. Figg. 413 u. 414) ist sehr dünn und wenig regelmäßig. An der hinteren und besonders an der vorderen Fläche ziehen Fasern quer von einer Vorhofswand zur anderen; sonst verlaufen sie meist ringförmig um die Mündungen der Venen (auf deren Endstücke sie sich fortsetzen) und um die Abgangsstellen der Herzohren; an den Herzohren selbst sind sie unregelmäßig angeordnet. Außerdem gehen Fasern unmittelbar in die Radiärfaserschicht der valvulae tricuspidalis und bicuspidalis über. Rechts ist noch eine innere Muskelschicht, die mm. pectinati (s. S. 376), vorhanden.

Die Muskulatur der Vorhöfe hängt mit derjenigen der Kammern nur durch ein in der Scheidewand unmittelbar unter dem septum membranaceum (s. S. 374) gelegenes Bündel *(Atrioventrikularbündel)* zusammen, das mit je einem Schenkel an der rechten und linken Oberfläche des septum ventriculorum weiterzieht (s. SS. 371 u. 377).

Die *Muskulatur* der *Kammern* (s. auch Figg. 413, 414, 416—419) ist in ihren oberflächlichsten Lagen eine gemeinsame, im übrigen gesondert. Die oberflächlichste Muskelschicht (s. Figg. 413 u. 414) verläuft schräg, vorn von rechts oben nach links unten, hinten von links oben nach rechts unten; ihre Fasern lassen sich dabei hinten teilweise bis zum annulus fibrosus sinister verfolgen, sonst aber nicht auf weitere Strecken von den anderen Muskelzügen scheiden.

Die *Muskulatur* der *rechten Kammer* (s. auch Figg. 413, 414, 416—420 u. 424) ist dünn und läßt im allgemeinen zwei Schichten erkennen. Der das ostium venosum enthaltende Abschnitt zeigt, besonders deutlich am erweiterten Herzen, eine äußere, dünne, zusammenhängende Lage und eine innere, dickere, netzförmig angeordnete. In der *äußeren* Schicht laufen die Fasern in der Hauptsache schräg, hinten von links oben nach rechts unten und kommen teils vom annulus fibrosus dexter (s. S. 373), teils aus der Scheidewand; vorn ziehen sie in die Scheidewand; auf diese schrägen Fasern folgen wechselnd mehr querverlaufende.

*) Für die Beschreibung der Muskulatur (SS. 370 u. 371) ist das Herz so gestellt gedacht, daß die Basis nach oben, die facies diaphragmatica nach hinten und die Spitze nach unten gerichtet ist.

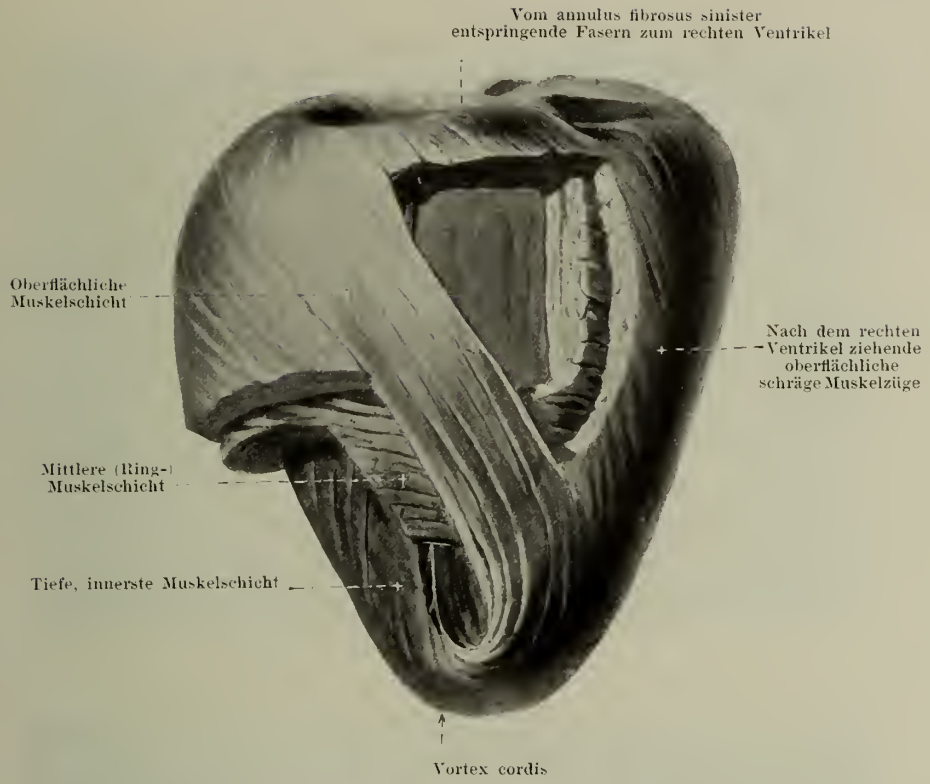

416. Verlauf der Hauptmuskelschichten der linken Herzkammer, von unten. Halbschematisch.

(Oben und links unten sind Teile der Herzwand entfernt.)

Muskulatur der *rechten Kammer* (Fortsetzung). Die *innere* Schicht wird von kurzen Faserzügen gebildet, die teilweise am oberen Rand der Scheidewand entspringen, nach der Spitze zu ziehen, sich in verschiedener Höhe nach der Außenwand wenden und an dieser wieder aufwärts verlaufen, um teils als musculi papillares zu enden, teils als *trabeculae carneae* den annulus fibrosus zu erreichen; zwischen diesen Balken spannen sich andere in querer Richtung aus. Der conus arteriosus besitzt eine äußere Ringmuskellage und eine innere, dazu senkrechte Längsschicht; letztere bildet am kontrahierten Herzen Längswülste.

Die *Muskulatur* der *linken Kammer* ist bedeutend dicker als diejenige der rechten und kann in drei Faserschichten zerlegt werden, die jedoch nicht scharf voneinander getrennt sind. Die *oberflächliche* Schicht ist dünn; ihre Fasern entspringen am annulus fibrosus sinister (s. S. 373) und am ostium arteriosum sinistrum, oder sie kommen aus der Scheidewand; sie verlaufen (die oberflächlichen steiler als die tieferen) vorn von rechts oben nach links unten in einem links gewundenen Schraubenzug größtenteils nach der Herzspitze zum *vortex cordis (Herzwirbel)*, biegen dort in das Innere um und bilden dann die tiefe, innere Muskelschicht. Die dicke, *mittlere* Schicht (s. Fig. 415) besteht aus ringförmig geschlossenen Faserzügen, welche im wesentlichen senkrecht zur Herzachse verlaufen, in ihren äußeren Abschnitten jedoch auch etwas schräg, vorn von rechts oben nach links unten, in ihren inneren Abschnitten in der umgekehrten Richtung angeordnet sind; dabei durchflechten sie sich vielfach. Die *tiefe*, innerste Schicht ist die Fortsetzung der in den Herzwirbel eintretenden Faserzüge der oberflächlichen Schicht. Ihre Fasern sind in leichten Schraubenwindungen, doch nahezu parallel zur Längsachse der Kammer angeordnet und endigen entweder in Papillarmuskeln oder am annulus fibrosus sinister und am ostium arteriosum sinistrum. Sie bilden im allgemeinen als *trabeculae carneae* zahlreiche, verschieden dicke Längswülste, die durch dünnere Querleisten miteinander verbunden sind. Nur die Scheidewand unterhalb des ostium arteriosum ist vollständig glatt; an ihr zieht der linke Schenkel des Atrioventrikularbündels (s. S. 370) abwärts.

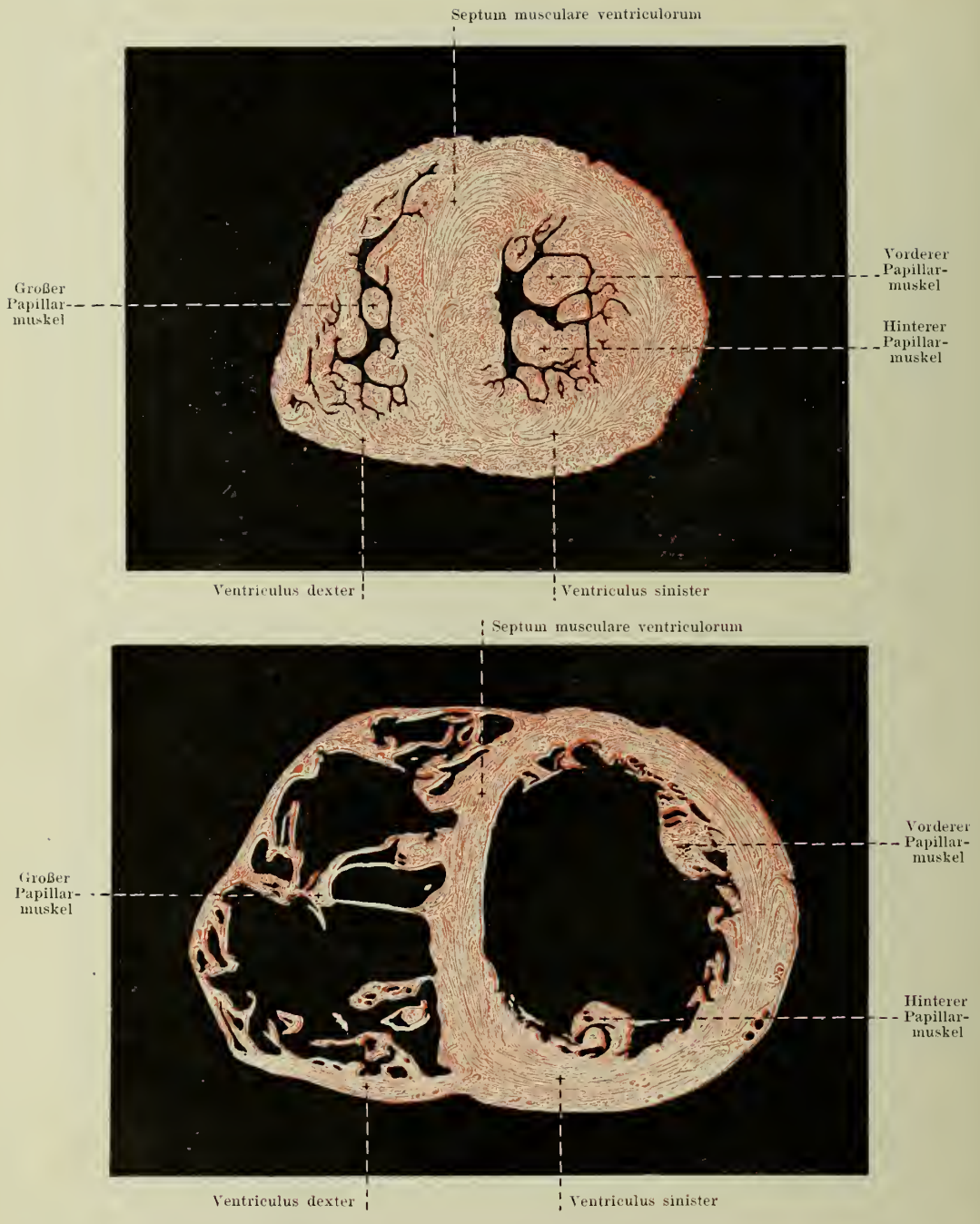

417 u. 418. Durchschnitte zweier Herzen

zwischen oberem u. mittlerem Drittel der Kammer, senkrecht zur Längsachse, von der Gegend der Spitze aus gesehen.

Oberes Herz in Systole, unteres in Diastole fixiert. (Nach L. v. Krehl.)

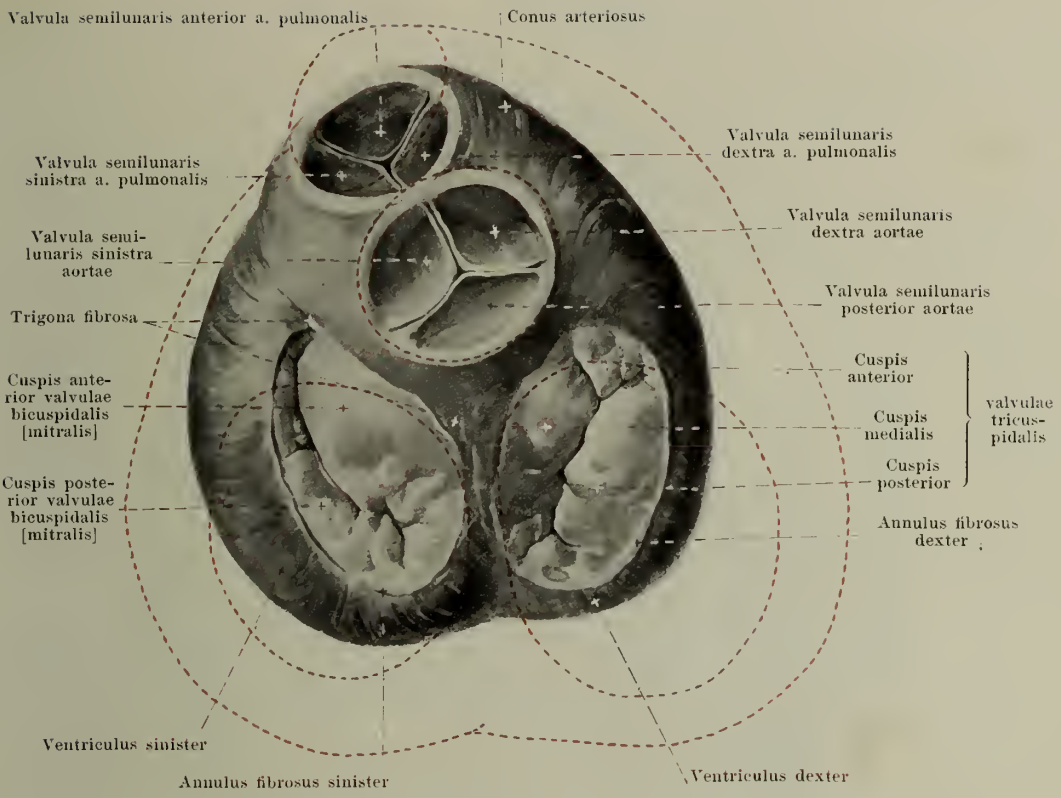

419. Basis der kontrahierten Kammern

nach Entfernung der Vorhöfe. Die Klappen sind geschlossen.

(Die Umrisse der erweiterten Kammern sind in roter Farbe so angegeben, daß die Lage des ostium arteriosum sinistrum als unveränderlich angenommen ist.)

Die **annuli fibrosi** sind derbe, schmale Bindegewebsstreifen, welche an der Basis der Kammern die ostia venosa umgeben. Sie dienen Vorhofs- und Kammermuskelfasern zur Befestigung, und es entspringen von ihnen größtenteils die valvulae tricuspidalis und bicuspidalis. Der rechte umgibt als ein ovaler geschlossener Ring das ostium venosum dextrum. Der linke ist hufeisenförmig um den rechten, unteren und linken Umfang des ostium venosum sinistrum herumgelegt; er beginnt rechts und links an der Aortenwurzel mit je einer knötchenförmigen Verdickung, den *trigona fibrosa,* zwischen denen der vordere Zipfel der valvula bicuspidalis unmittelbar von der membranösen Wand der Aortenwurzel entspringt.

Die **Unterschiede zwischen** den **kontrahierten** und **dilatierten Kammern** sind folgende (s. auch Figg. 413, 414, 417 u. 418).

An den *dilatierten Kammern* sind die Durchmesser der Basis und die Längsachse nahezu gleich lang; die Form nähert sich der Halbkugel. Der conus arteriosus ist stark vorgewölbt, die untere Fläche viel weniger gewölbt als die obere, die ostia venosa und arteriosa sind groß, die Höhlen der Kammern weit geöffnet; die trabeculae carneae ziehen teilweise durch das Lumen der Kammern, und die musculi papillares stehen teilweise frei in den Kammerhöhlen.

Bei maximaler *Kontraktion der Kammern* verkürzen sich die Durchmesser der Basis stark, während die Längsachse sehr wenig abnimmt; die Form ist kegelförmig. Der conus arteriosus verkürzt sich und sinkt ein; die facies diaphragmatica ist wenig abgeplattet, der sulcus longitudinalis anterior stärker spiralig gewunden; die ostia venosa sind stark, die ostia arteriosa weniger stark verkleinert, die Höhlen der Kammern bis zum Spalt geschlossen (mit Ausnahme eines über den Spitzen der Papillarmuskel gelegenen Raumes); die trabeculae carneae und die musculi papillares liegen den Wandungen dicht an und bilden wulstartige Vorsprünge.

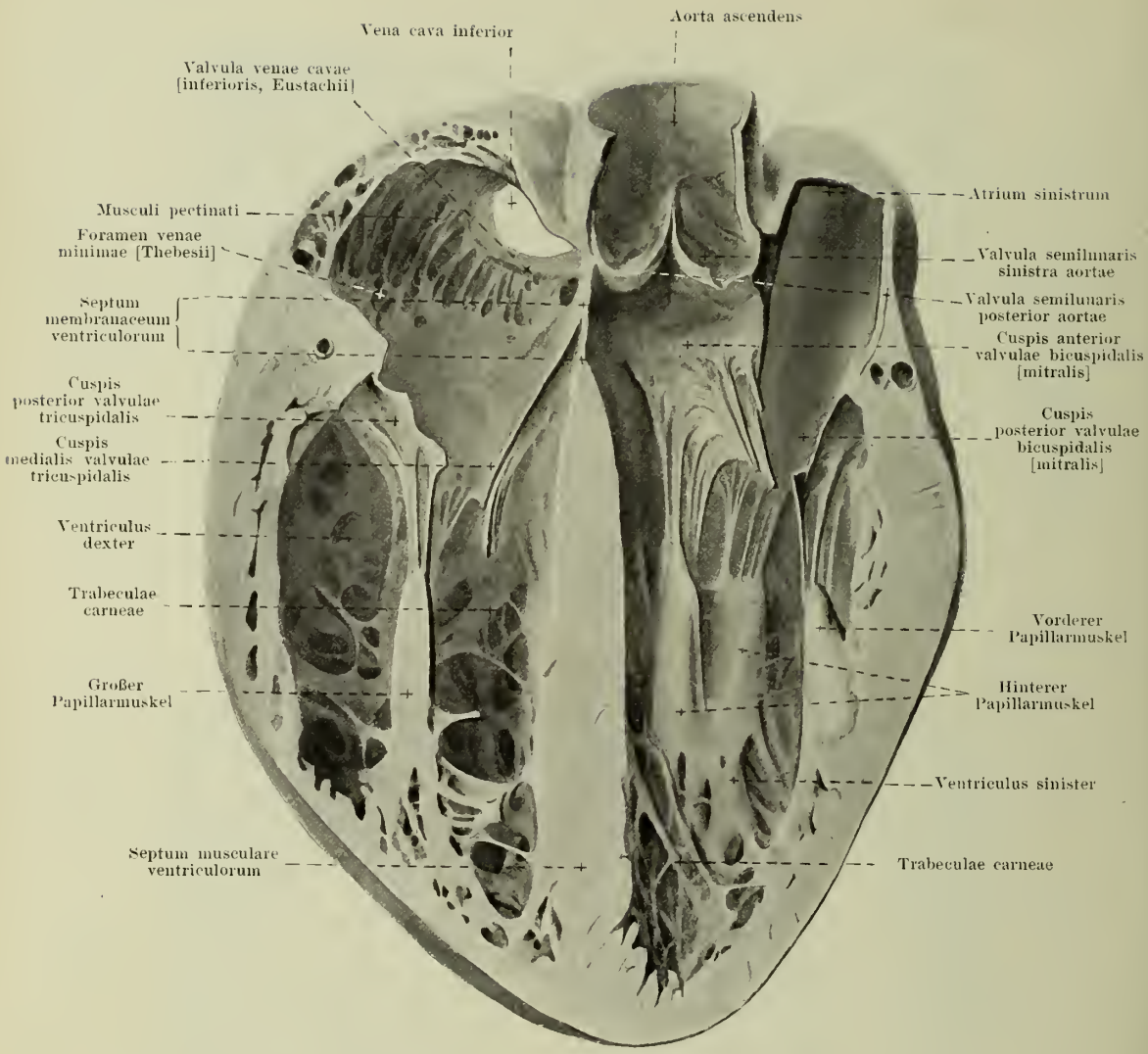

420. Durchschnitt eines erweiterten Herzens

ungefähr parallel der facies diaphragmatica.

(Untere Schnitthälfte, von oben gesehen.)

Das **septum ventriculorum** *(Kammerscheidewand)* (s. auch Figg. 415, 417 u. 418) trennt beide Kammern vollständig voneinander. Es ist zum weitaus größten Teile muskulös *(septum musculare ventriculorum),* wird aus einem entsprechenden Anteile der Muskulatur jeder der beiden Kammern gebildet und kann nur künstlich in seine beiden Komponenten zerlegt werden. Bei der Kontraktion verdickt es sich, und die Entfernung zwischen den beiden sulci longitudinales nimmt ab. Das *septum membranaceum ventriculorum* ist ein kleines, rein bindegewebiges Feld in der Vorhofsgegend. Seine linke Fläche ist zwischen und vor den einander zugekehrten Rändern der valvulae semilunares dextra et posterior aortae sichtbar (s. auch Fig. 426); seine rechte Fläche wird von der an ihr entspringenden cuspis medialis valvulae tricuspidalis in zwei Felder geteilt: das hintere sieht in den rechten Vorhof, das vordere in die rechte Kammer.

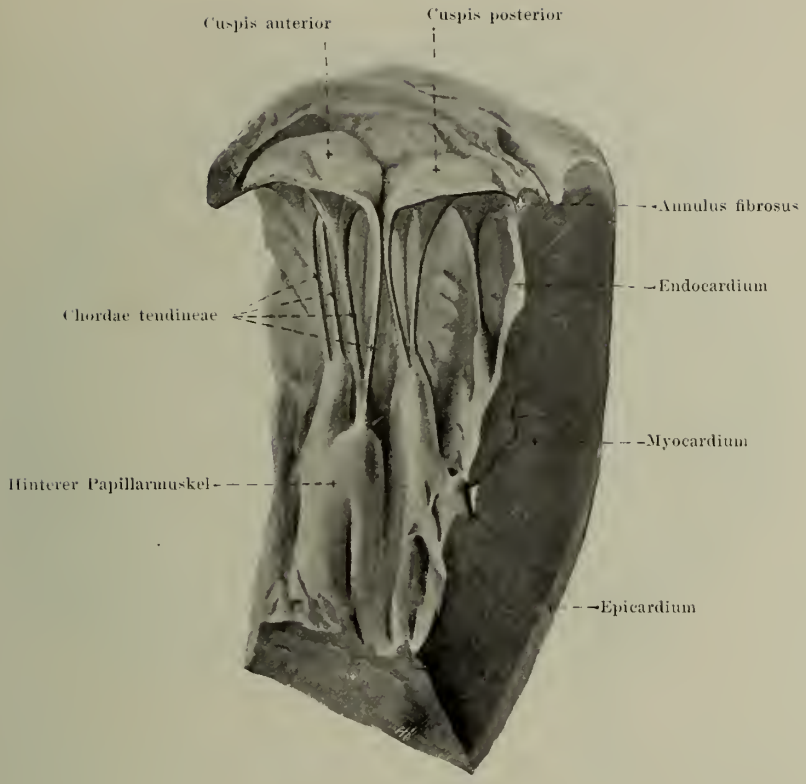

421. Gestellte valvula bicuspidalis [mitralis], durchgeschnitten.

(Untere Hälfte von oben gesehen.)

Die **musculi papillares** *(Papillarmuskeln)* (s. auch Figg. 417, 418, 420, 424 u. 425) sind mehr oder weniger isolierte stumpf-kegelförmige Erhebungen der inneren Muskelschicht der Kammern. Sie sind von sehr verschiedener Größe und an verschiedenen Herzen von sehr wechselndem Aussehen. Von jeder Kuppe gehen ein oder mehrere sehnige Fäden *(chordae tendineae)* verschiedener Stärke aus, welche sich teils an den freien Rändern, teils an der Kammerfläche der Klappensegel der ostia venosa mit dreieckigen, flächenhaften Verbreiterungen befestigen. Jeder Papillarmuskel gibt seine chordae gewöhnlich an zwei benachbarte Segel ab. Außerdem entspringen noch Sehnenfäden unmittelbar aus der Muskulatur der Kammern und setzen sich in gleicher Weise ebenfalls an die Kammerfläche der Klappensegel an. Die chordae tendineae sind von ungleicher Länge; ihre Längen verhalten sich so zueinander, daß die Klappe gestellt ist, wenn sie alle gespannt sind, und umgekehrt.

Die *valvula tricuspidalis* und *valvula bicuspidalis [mitralis]* (s. auch Figg. 419 u. 420) bestehen je aus einer röhrenförmigen Haut, welche am annulus fibrosus (links auch teilweise an der Wand der Aortenwurzel) befestigt ist, und welche an ihrem freien Rande durch tiefere Einschnitte in große Segel *(cuspides)* und durch weniger tiefe in wechselnd ausgebildete kleinere, intermediäre Segel geteilt wird. Sie sind an beiden Seiten vom endocardium überzogen und enthalten in der peripheren Hälfte ringförmige und radiäre Muskelfasern, welche mit der Vorhofsmuskulatur zusammenhängen. Am Ende der Diastole der Kammern legen sich die Segel mit den zentralen Abschnitten ihrer Vorhofsflächen aneinander (die Klappen werden gestellt); der Verschluß ist wasserdicht und wird während der Systole allmählich immer inniger, da die ostia venosa stark verkleinert werden, und da sich somit immer größere Abschnitte der Klappensegel aneinander anlegen können.

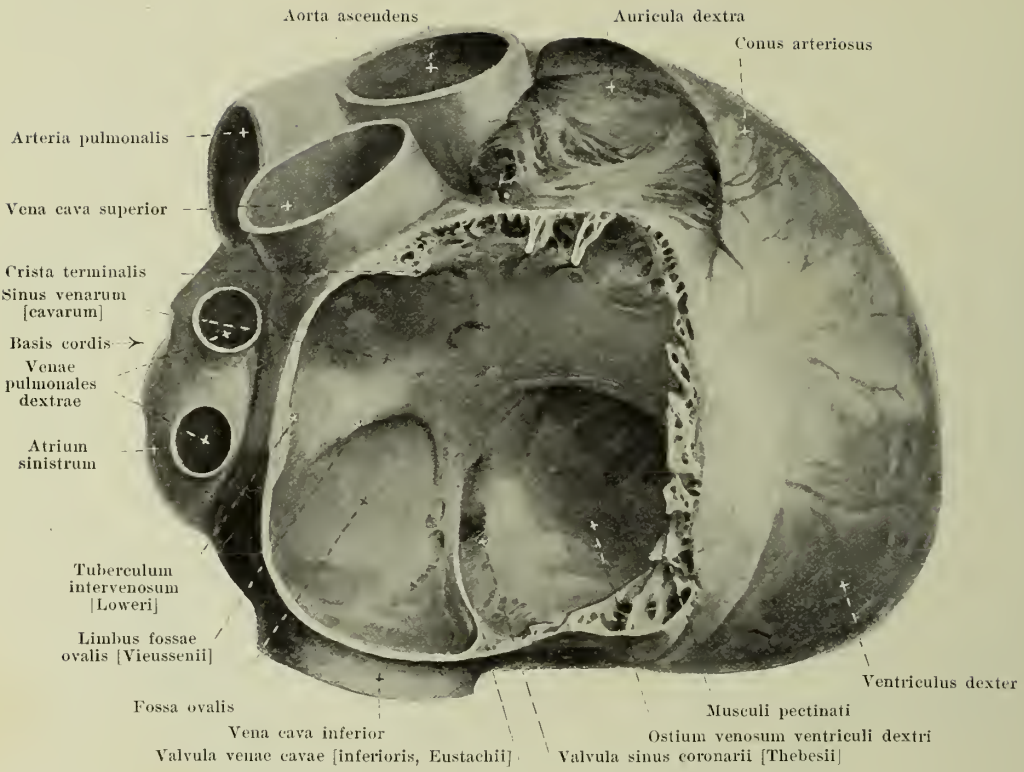

422. Rechter Vorhof *(atrium dextrum)* eines stark ausgedehnten erwachsenen Herzens, von rechts. (Ein Teil der Vorhofswand ist entfernt.)

Das **atrium dextrum** *(rechter Vorhof)* (s. auch Figg. 411—414 und 420) ist von unregelmäßig kurz-zylindrischer Gestalt. Eine wechselnd ausgebildete, über die hintere Außenfläche senkrecht verlaufende Rinne, *sulcus terminalis atrii dextri,* und ein Wulst an der entsprechenden Stelle der Innenwand, *crista terminalis,* grenzen einen hinteren, medialen Abschnitt, den *sinus venarum [cavarum],* ab, welcher aus einem Teil des sinus reuniens des embryonalen Herzens (s. auch S. 384) hervorgegangen ist. Er enthält an seiner unteren und oberen Wand die Einmündung der v. cava superior und inferior und ist im allgemeinen glattwandig. Rechts und nach vorn von der Einmündung der v. cava inferior, zwischen ihr und dem sulcus coronarius, links vom sulcus terminalis, ist an seiner Außenfläche oft ein unregelmäßig höckeriger Wulst *(appendix auricularis posterior)* (s. Fig. 412) sichtbar. Die hintere Wand des sinus grenzt teilweise an das atrium sinistrum, wird durch dasselbe leicht vorgebuchtet und besitzt dort einen queren Wulst, *tuberculum intervenosum [Loweri].* Die linke Wand wird von dem *septum atriorum* gebildet, welches teilweise muskulös, teilweise rein bindegewebig *(pars membranacea septi atriorum)* ist. Letztere Stelle liegt im unteren Teile, ist etwas vertieft *(fossa ovalis)* und vorn und oben von einem kräftigen Muskelwulst *(limbus fossae ovalis [Vieussenii])* umgeben. Vom vorderen Schenkel des limbus aus erhebt sich aus der unteren Wand eine dünne, oft teilweise durchlöcherte, bindegewebige Falte, welche die Mündung der v. cava inferior von vorn und bisweilen auch von rechts umgreift *(valvula venae cavae [inferioris, Eustachii]).* Unmittelbar vor ihr liegt in dem Winkel zwischen unterer, linker und vorderer Wand die Mündung des sinus coronarius; sie wird von unten her nur unvollständig von der häufig durchbrochenen, sichelförmigen *valvula sinus coronarii [Thebesii]* verschlossen. Die vordere Wand des Vorhofes enthält das ostium venosum der rechten Kammer. Die rechte Wand besitzt zahlreiche an der Innenfläche vorspringende Muskelleisten *(musculi pectinati)* (s. Fig. 420), welche von der crista terminalis entspringen und ungefähr in der Richtung der Längsachse des Herzens bis zum sulcus coronarius ziehen; zwischen ihnen ist am dilatierten Herzen die Wand durchscheinend.

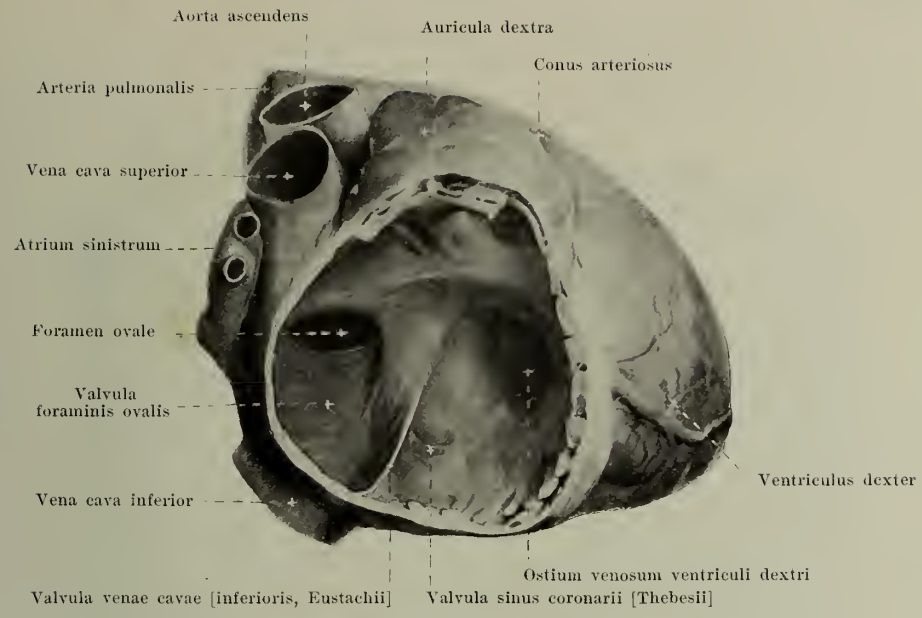

423. Rechter Vorhof *(atrium dextrum)* eines fetalen Herzens (8. Monat), von rechts.

(Ein Teil der Vorhofswand ist entfernt. Vergr.: 2 : 1.)

Atrium dextrum (Fortsetzung). Von der oberen Wand erhebt sich die stumpf-kegelförmige *auricula dextra (rechtes Herzohr).* Sie krümmt sich um den Anfangsteil der aorta ascendens nach links, ist oben und unten leicht eingekerbt, im übrigen aber glatt; innen ist sie von zahlreichen, sich unregelmäßig kreuzenden Muskelbalken, *trabeculae carneae,* durchzogen.

Während des fetalen Lebens kommunizieren die beiden Vorhöfe durch ein an Stelle der späteren fossa ovalis gelegenes Loch, *foramen ovale.* Es ist nach vorn und oben umrandet von einem hufeisenförmigen, kräftigen Muskelzug, der später zum limbus fossae ovalis wird, und wird hinten und unten begrenzt von dem Ursprung der *valvula foraminis ovalis,* einer dünnen bindegewebigen Platte, welche hinten und unten entspringt, sich in den linken Vorhof hinein rinnenförmig vorbuchtet und mit einem konkaven Rand endigt. Diese Klappe wird unmittelbar nach der Geburt, sobald der Druck im linken Vorhof höher wird als im rechten, an den limbus herangepreßt und verwächst dort meistens vollständig mit ihm; bisweilen bleibt jedoch zwischen ihnen ein kleiner, kapillärer Spalt erhalten. Die valvula foraminis ovalis wird somit später zum Boden der fossa ovalis; der freie konkave Rand der Klappe bleibt dabei häufig erhalten und im linken Vorhof an der Scheidewandfläche sichtbar (s. S. 379).

Der **ventriculus dexter** *(rechte Kammer)* (s. Figg. 411—415, 417—420 u. 424) hat die Gestalt eines Kegels, dessen linke, ausgehöhlte Fläche sich an die rechte Seite der linken Kammer anschmiegt, und dessen Spitze nicht die Herzspitze erreicht. Die Basis des Kegels ist durch die Anlagerung des rechten Vorhofes verdeckt; die untere, die rechte und die obere vordere Fläche liegen frei; letztere geht allmählich in die arteria pulmonalis über und wölbt sich am erweiterten Herzen stark konvex hervor *(conus arteriosus).* Im Innern springt an der Scheidewand als Abgrenzung des conus arteriosus gegen den übrigen Teil (den venösen Abschnitt) der Kammer ein Muskelwulst *(crista supraventricularis)* vor, welcher bogenförmig von der Basis nach dem vorderen medialen Papillarmuskel (s. S. 378) zieht; ein leichter Wulst, der von der Gegend dieses Papillarmuskels aus am septum spitzenwärts zu den Wurzeln des großen Papillarmuskels zieht, enthält die Fortsetzung des rechten Schenkels des Atrioventrikularbündels (s. S. 370). Der venöse Abschnitt besitzt am septum eine ziemlich glatte Wand, sonst sehr viele *trabeculae carneae* (s. S. 371). Das *ostium venosum* ist durch die *valvula tricuspidalis* verschließbar; diese läßt (s. Fig. 419) ein großes, der Kammerscheidewand benachbartes Segel *(cuspis medialis)* erkennen, ferner ein kleines, ungefähr dem conus arteriosus entsprechendes, *cuspis anterior,* und ein großes, der rechten freien Wand zugewendetes, *cuspis posterior,* außerdem zwischen cuspis medialis und cuspis posterior meist noch ein kleines intermediäres Segel.

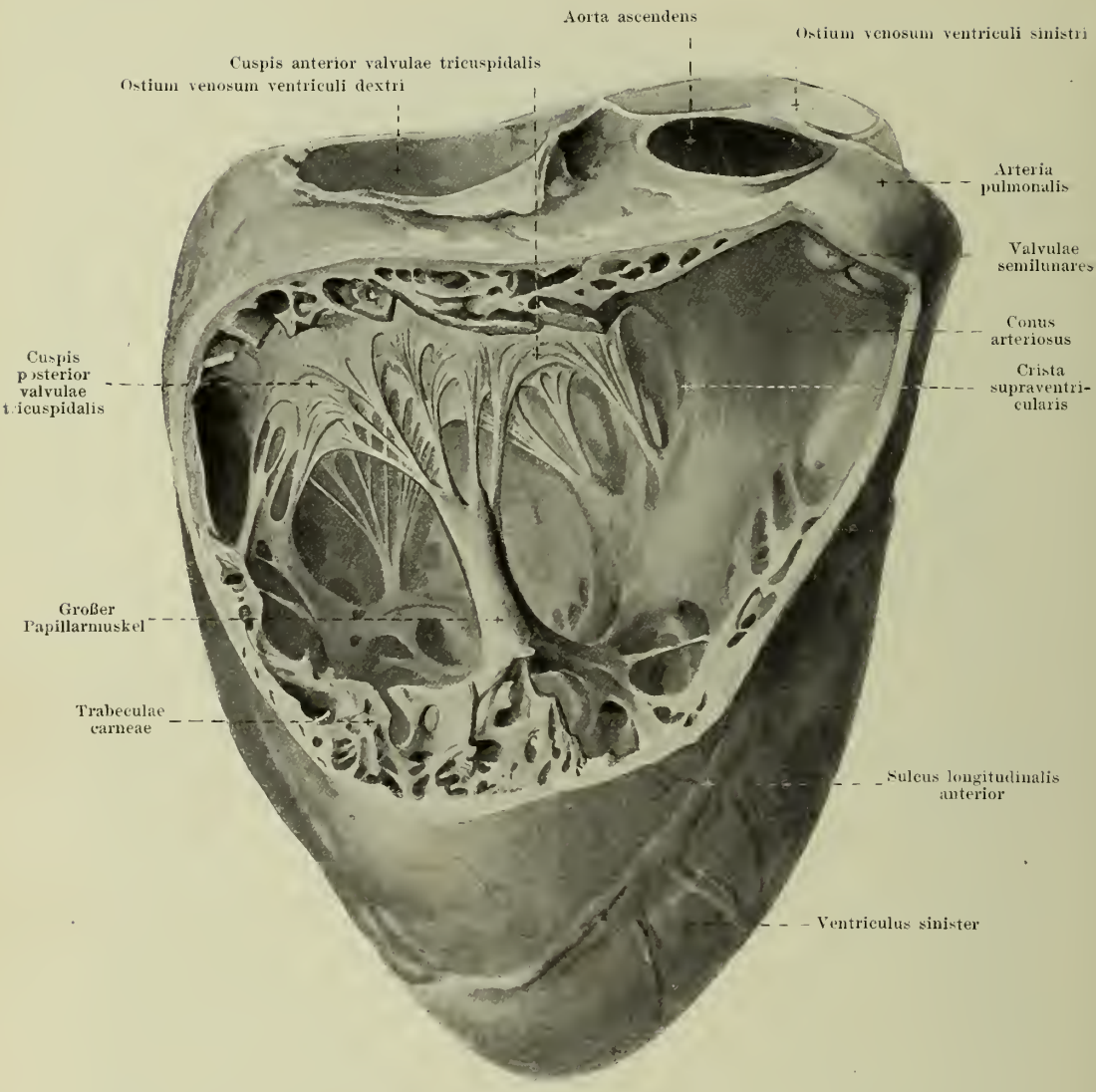

424. Rechte Kammer *(ventriculus dexter)* eines stark ausgedehnten Herzens, von rechts und oben.

(Der größte Teil der rechten und vorderen Wand ist entfernt; die Vorhöfe sind abgetragen.)

Ventriculus dexter (Fortsetzung): Die chordae tendineae des vorderen und hinteren Segels kommen von einem großen Papillarmuskel, der sich unterhalb der Grenze von conus arteriosus und venösem Abschnitt aus den trabeculae carneae freistehend erhebt; außer diesem ist meist nur noch ein kleinerer (hinterer medialer) Papillarmuskel vorhanden zwischen dem septum und der unteren (Zwerchfell-)Wand, sowie ein ganz kleiner (vorderer medialer) zwischen vorderem und medialem Segel am septum am Ende der crista supraventricularis; das mediale Segel erhält viele chordae unmittelbar aus der Scheidewand. Die Papillarmuskeln der rechten Kammer zeigen starke individuelle Schwankungen. Der conus arteriosus ist mehr röhrenförmig, besitzt eine meist glatte Wand und geht durch das *ostium arteriosum* in die a. pulmonalis über; dort finden sich die *valvulae semilunares arteriae pulmonalis anterior, dextra, sinistra* (s. S. 380).

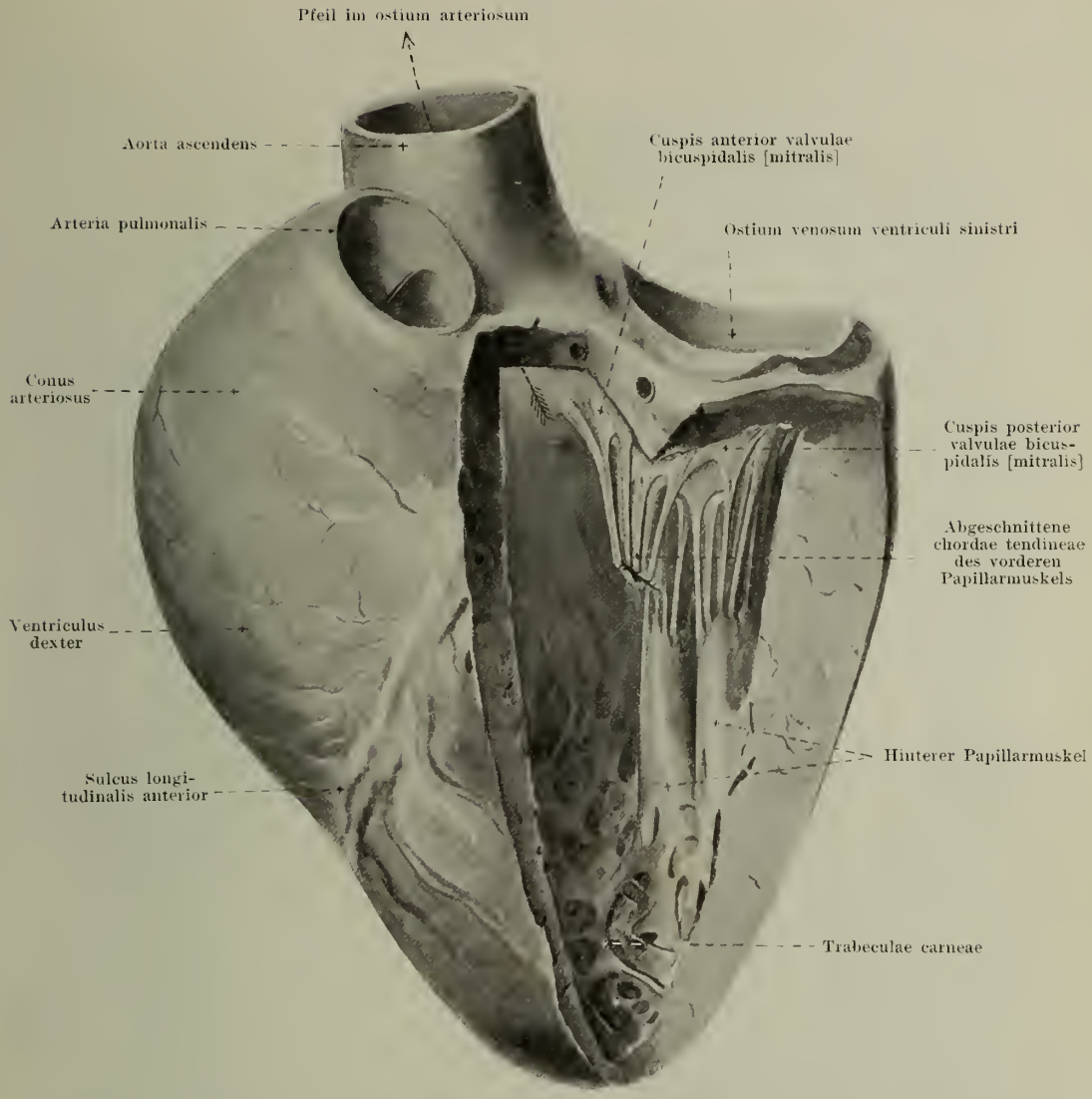

425. Linke Kammer *(ventriculus sinister)* eines ausgedehnten Herzens, von vorn und etwas von links.

(Die vordere Wand ist größtenteils, die linke Wand teilweise entfernt, mit ihnen auch der vordere Papillarmuskel; die Vorhöfe sind abgetragen. Pfeil im ostium arteriosum.)

Das **atrium sinistrum** *(linker Vorhof)* (s. Figg. 411—414 u. 427) ist kegelförmig, hinten breit, nach vorn zu schmaler. An der Grenze der hinteren und der seitlichen Flächen liegen rechts und links die Mündungen der venae pulmonales. Die teilweise vom septum atriorum gebildete rechte Wand zeigt häufig den konkaven Rand der *valvula foraminis ovalis* (s. S. 377). Die vordere Wand enthält das ostium venosum ventriculi sinistri. Von der Grenze zwischen rechter und oberer Wand geht die vielfach zickzackförmig gekrümmte *auricula sinistra (linkes Herzohr)* ab, welche die a. pulmonalis bogenförmig von links her umgreift und bis an deren vordere Fläche reicht. Das Herzohr enthält im Innern zahlreiche, verflochtene *trabeculae carneae*; sonst ist die Wandung des Vorhofes im Innern glatt.

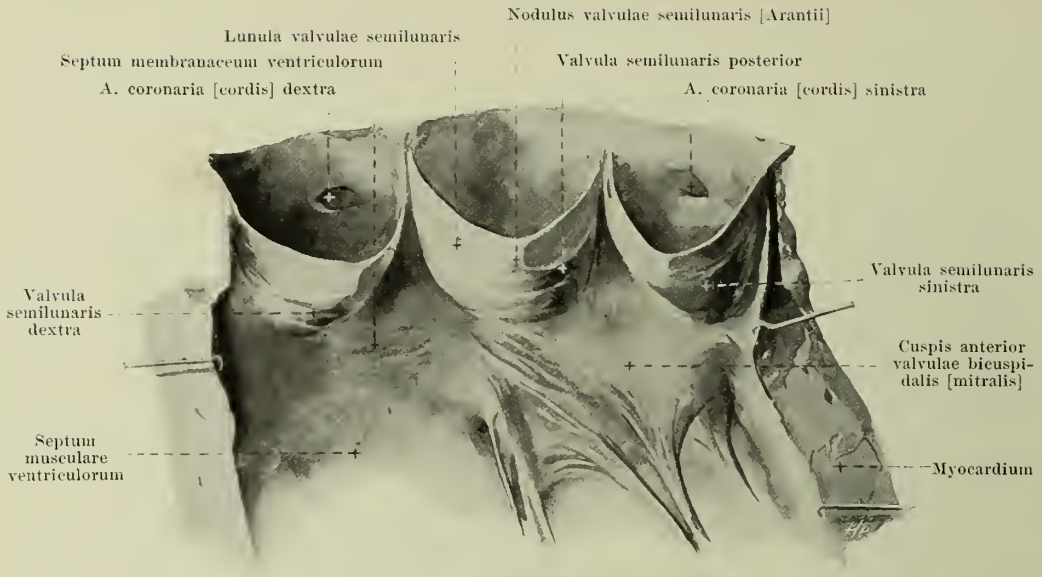

426. Valvulae semilunares aortae, entfaltet.

(Die linke Kammer und die Aorta sind durch einen Schnitt zwischen rechter und linker Klappe aufgeschnitten, die Wände auseinander gebreitet.)

Der **ventriculus sinister** *(linke Kammer)* (s. Figg. 411—421 u. 425) hat die Gestalt eines Eies, dessen abgeplattete Kuppe nach rechts und hinten gerichtet ist und die ostia venosum et arteriosum enthält, und dessen andere Kuppe die Herzspitze bildet. Über die Innenfläche s. auch S. 371. Das *ostium venosum* trägt die *valvula bicuspidalis [mitralis].* Diese besteht aus zwei größeren Segeln und meist zwei kleinen intermediären; von den größeren entspringt das links hinten gelegene *(cuspis posterior)* vom annulus fibrosus sinister, das rechts vorn gelegene *(cuspis anterior)* dagegen nur teilweise ebendaher, größtenteils jedoch von dem bindegewebigen Abschnitt der Aortenwurzel, der sich zwischen den trigona fibrosa so ausspannt, daß die Kammerfläche dieses Segels unmittelbar in diesen Teil der Aortenwand übergeht (s. auch Figg. 420 u. 425). Die chordae tendineae kommen von zwei Papillarmuskeln, von denen jeder wieder in mehrere Kegel geteilt sein kann; beide Muskeln entwickeln sich aus der linken Wand und entsprechen in ihrer Stellung ungefähr den intermediären Segeln. Das *ostium arteriosum* enthält die *valvulae semilunares aortae dextra, sinistra, posterior;* der hintere Abschnitt der linken Klappe und der linke Abschnitt der hinteren Klappe entspringen von dem membranösen Abschnitt der Aortenwurzel.

Jede **valvula semilunaris** besitzt dicht unterhalb der Mitte ihres konkaven, freien Randes eine kleine knötchenartige Verdickung, *nodulus valvulae semilunaris [Arantii],* und beiderseits von dieser nahe dem Rande einen sichelförmigen, dünneren Abschnitt, *lunula valvulae semilunaris,* mit welchem sie sich an die Nachbarklappe anlegt.

Der kleine oder **Lungenkreislauf** besteht aus der a. pulmonalis, den vv. pulmonales und ihren Verzweigungen.

Die **a. pulmonalis** (s. Figg. 411—413, 427, 628 u. 629) zieht an der linken Seite der aorta ascendens schräg nach links und hinten und teilt sich unter dem arcus aortae in einen *ramus dexter* und *ramus sinister.* Ersterer geht unter dem arcus aortae hinter der aorta ascendens und v. cava superior, vor dem bronchus dexter zum hilus der rechten Lunge; der r. sinister verläuft vor dem bronchus sinister und der aorta thoracalis zur linken Lunge. In der Verlängerung des Hauptstammes zieht ein bindegewebig-elastischer Strang zur konkaven, vorderen Wand des Endes des arcus aortae, das *ligamentum arteriosum,* der Rest des obliterierten ductus arteriosus [Botalli] (s. S. 473).

Die **vv. pulmonales** (s. Figg. 427, 619, 620, 628 u. 629) kommen jederseits aus dem hilus pulmonis und münden in das atrium sinistrum. Beiderseits verlaufen sie vor den Hauptästen der a. pulmonalis und vor den Bronchien, die rechten außerdem hinter der v. cava superior und dem atrium dextrum, die linken vor der aorta thoracalis.

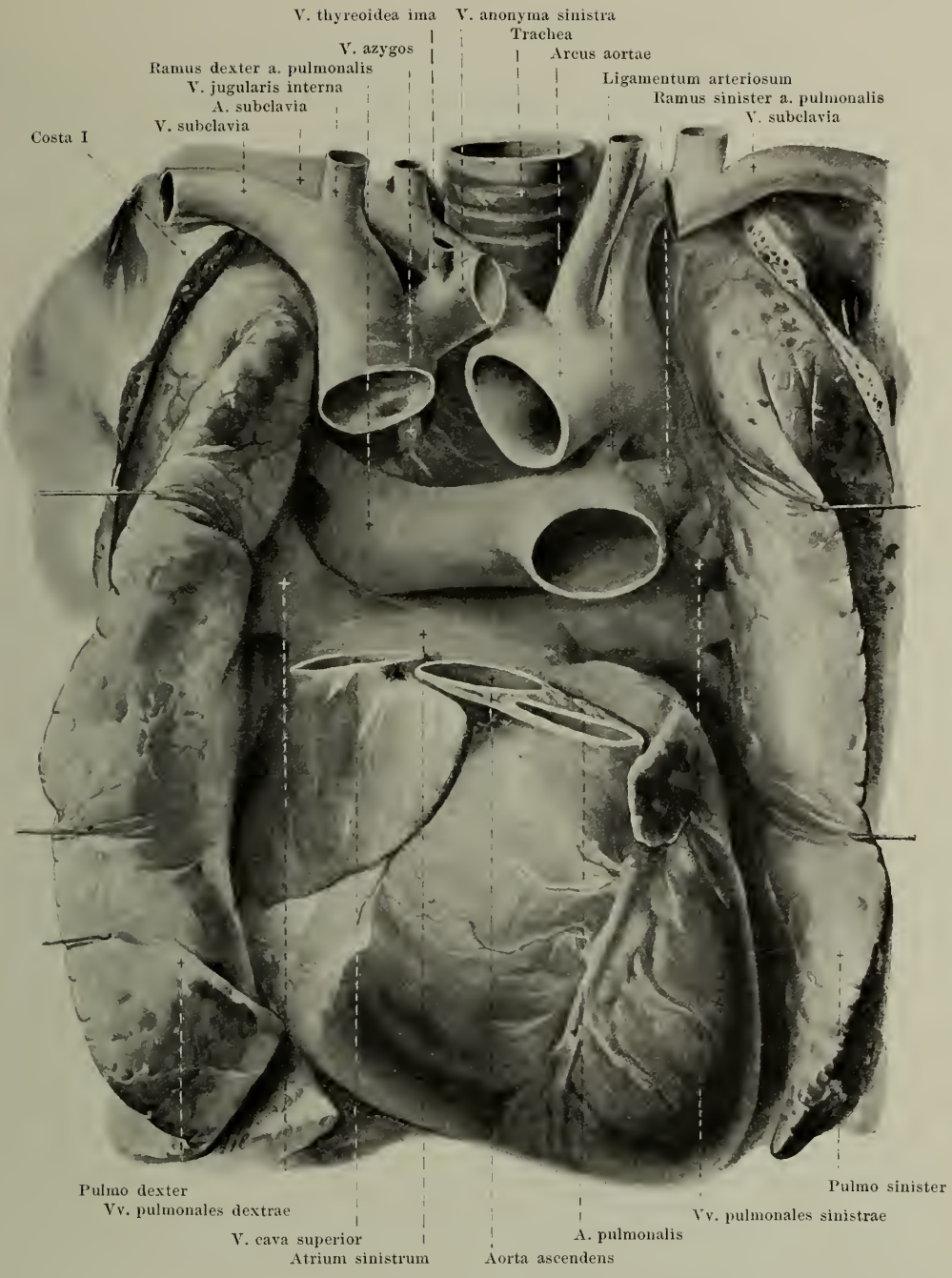

427. Lage der großen Herzgefäße, von vorn.

(Aus der v. cava superior, aorta und a. pulmonalis sind Stücke herausgeschnitten; das Herz ist nach abwärts umgeklappt, so daß die Herzspitze nach unten sieht.)

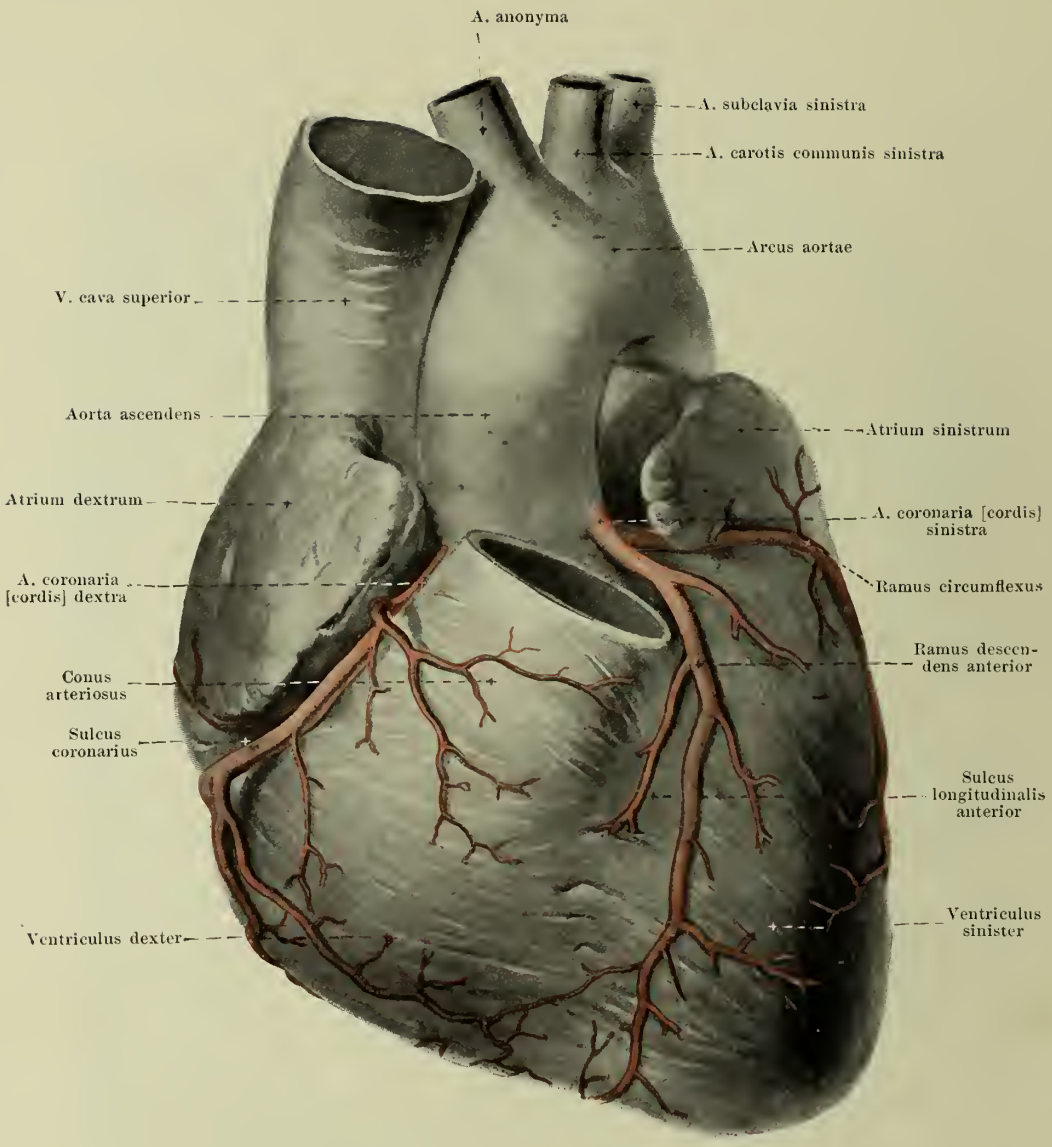

428. Arterien des Herzens, von oben und vorn.

(Das ostium arteriosum dextrum und die a. pulmonalis sind entfernt.)

Die **a. coronaria [cordis] dextra** (s. auch Fig. 429) entspringt im rechten sinus aortae [Valsalvae] (s. Figg. 426 u. 433), verläuft anfangs zwischen rechtem Herzohr und conus arteriosus, weiterhin im sulcus coronarius erst nach rechts, dann auf der facies diaphragmatica nach links; schließlich biegt sie in den sulcus longitudinalis posterior um und gelangt als *ramus descendens posterior* bis in die Nähe der Herzspitze. Sie gibt größere Äste an die rechte Kammer, kleinere an den rechten Vorhof und (vom r. descendens posterior) an die linke Kammer und in das septum ventriculorum.

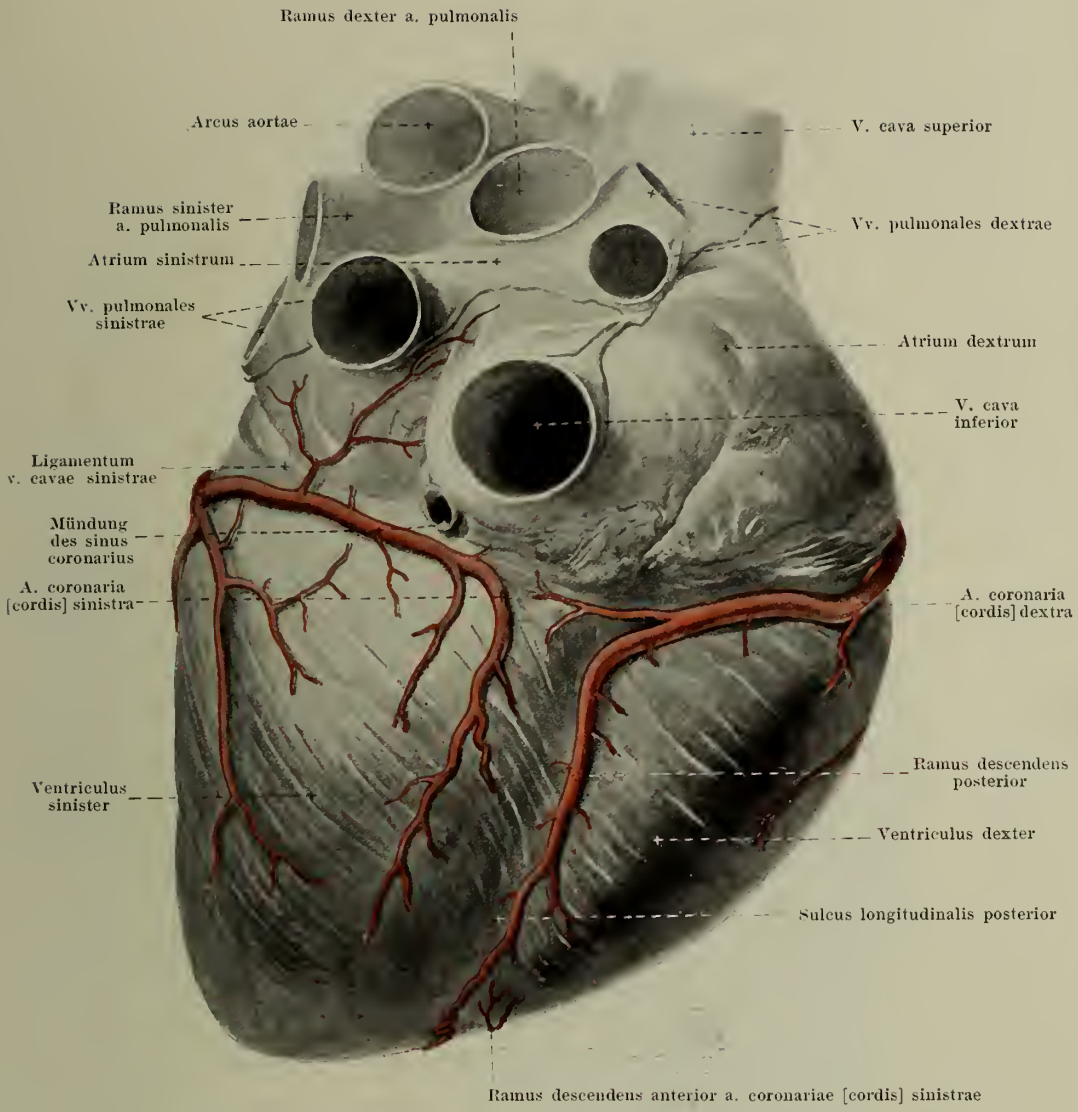

429. Arterien des Herzens, von unten.

Die **a. coronaria [cordis] sinistra** (s. auch Fig. 428) entspringt aus dem linken sinus aortae [Valsalvae] (s. Figg. 426 u. 433), ist gewöhnlich stärker als die rechte und teilt sich unmittelbar nach dem Ursprunge in zwei Äste. Der *ramus descendens anterior* zieht anfangs hinter der a. pulmonalis, dann links von ihr, bedeckt vom linken Herzohr, zum sulcus longitudinalis anterior, verläuft in ihm bis zur incisura [apicis] cordis und greift gewöhnlich auf die facies diaphragmatica über; er versorgt mit größeren Ästen das septum ventriculorum und die linke Kammer, mit kleineren die rechte Kammer. Der *ramus circumflexus* geht, unter dem linken Herzohr verborgen, im sulcus coronarius erst nach links, dann auf der facies diaphragmatica nach rechts und erreicht den sulcus longitudinalis posterior nicht; er gibt größere Äste an die linke Kammer und kleinere an den linken Vorhof.

Beide aa. coronariae anastomosieren vielfach miteinander durch zahllose feine Äste, meist innerhalb der Muskulatur, seltener an der Oberfläche unmittelbar unter dem epicardium.

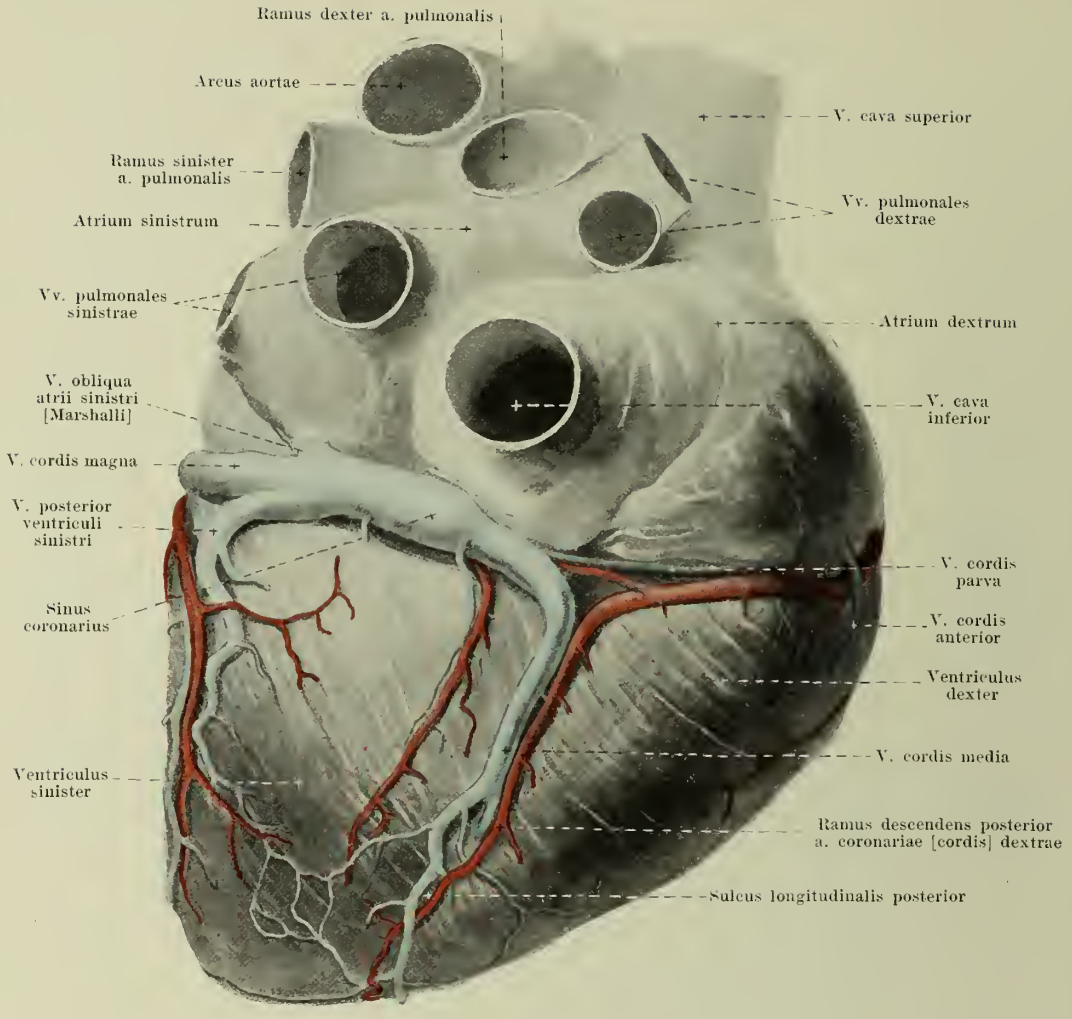

430. Venen des Herzens, von unten.

Die meisten **Herzvenen** münden in den *sinus coronarius*. Dieser liegt an der facies diaphragmatica im sulcus coronarius, reicht links bis zur Einmündung der v. obliqua atrii sinistri [Marshalli] und öffnet sich rechts in den rechten Vorhof (s. Fig. 422); er geht aus einem Teil des embryonalen sinus reuniens (s. auch S. 376) hervor und besitzt als solcher quergestreifte (Herz-) Muskelfasern. An den Mündungen der Venen in den sinus sind teilweise Klappen vorhanden, sonst fehlen sie. Die Herzvenen anastomosieren sämtlich miteinander.

Die *v. cordis parva* mündet von rechts her in den sinus ein; sie verläuft im sulcus coronarius und kommt teilweise von der rechten Kammer, teilweise vom rechten Vorhofe.

Die *v. cordis media* zieht im sulcus longitudinalis posterior von der Herzspitze zur Basis; sie erhält ihre Äste von beiden Kammern und vom septum ventriculorum und mündet von rechts her in den sinus.

Die *v. obliqua atrii sinistri [Marshalli]* läuft als kleines Ästchen an der linken Seite des linken Vorhofes vor den Lungenvenen abwärts und mündet von links in den sinus. Sie hängt oben mit dem feinen, bindegewebigen *ligamentum venae cavae sinistrae* (s. Fig. 412) zusammen, welches von der v. anonyma sinistra vor den linken Lungengefäßen abwärts zieht und am epicardium eine niedrige Falte verursacht; mit dem Band zusammen bildet die v. obliqua atrii sinistri den Überrest der embryonalen vena cava superior sinistra.

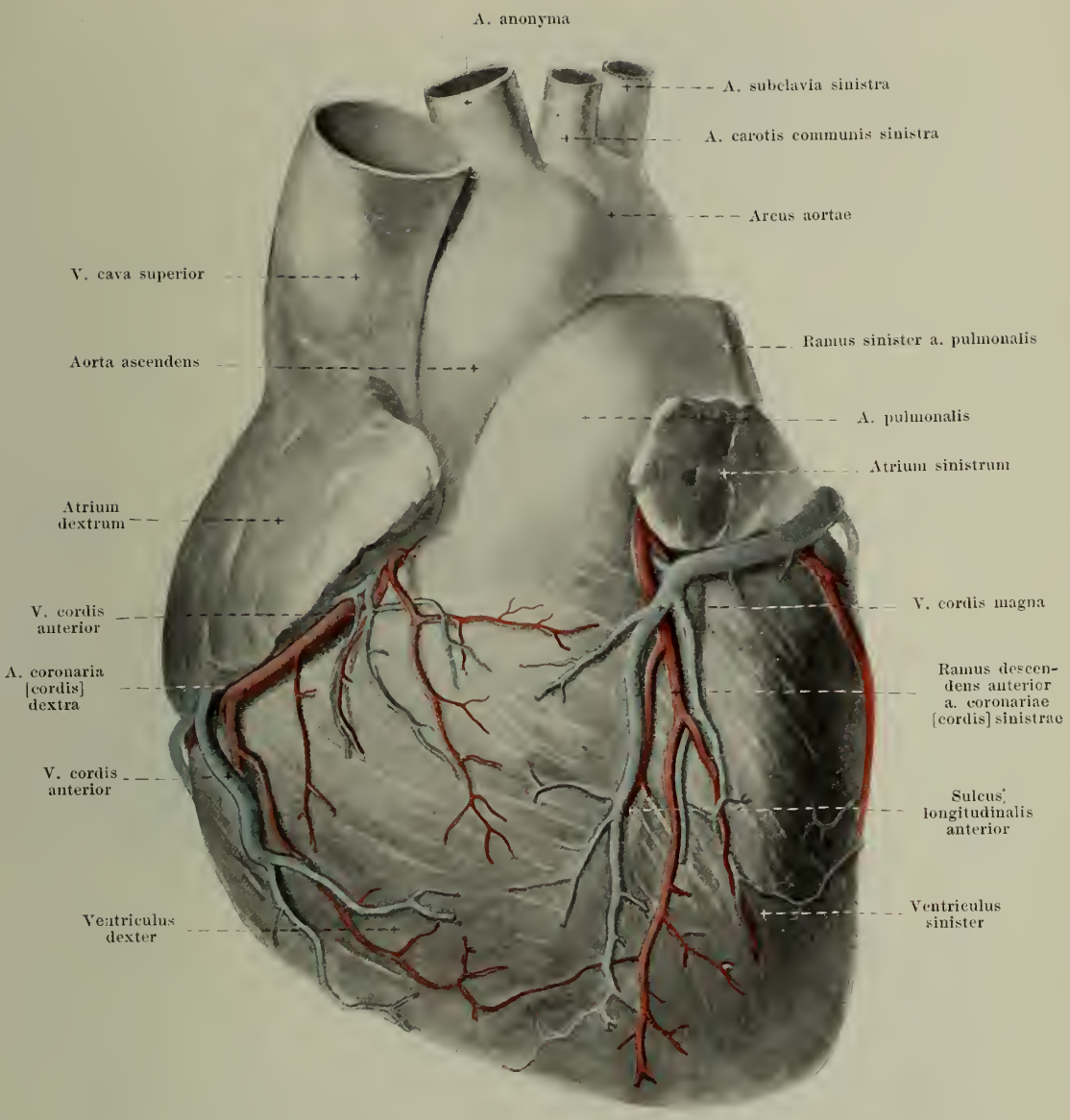

431. Venen des Herzens, von oben und vorn.

Herzvenen (Fortsetzung) (s. auch Fig. 430).

Die *v. posterior ventriculi sinistri,* an der linken Seite des Herzens, nimmt Äste aus der linken Kammer auf und mündet in die v. cordis magna oder in den sinus coronarius.

Die *v. cordis magna* entsteht an der Herzspitze, zieht anfänglich im sulcus longitudinalis anterior nach der Basis zu, dann im sulcus coronarius um die linke Fläche zum sinus coronarius; sie sammelt ihr Blut teilweise aus der rechten, hauptsächlich aus der linken Kammer, sowie aus dem septum ventriculorum.

Die *vv. cordis anteriores,* wechselnd an Zahl, auf der rechten Kammer, münden am sulcus coronarius direkt in den rechten Vorhof.

Vv. cordis minimae münden unmittelbar in die Höhlungen des rechten und des linken Herzens vermittelst der *foramina venarum minimarum [Thebesii]* (s. Fig. 420).

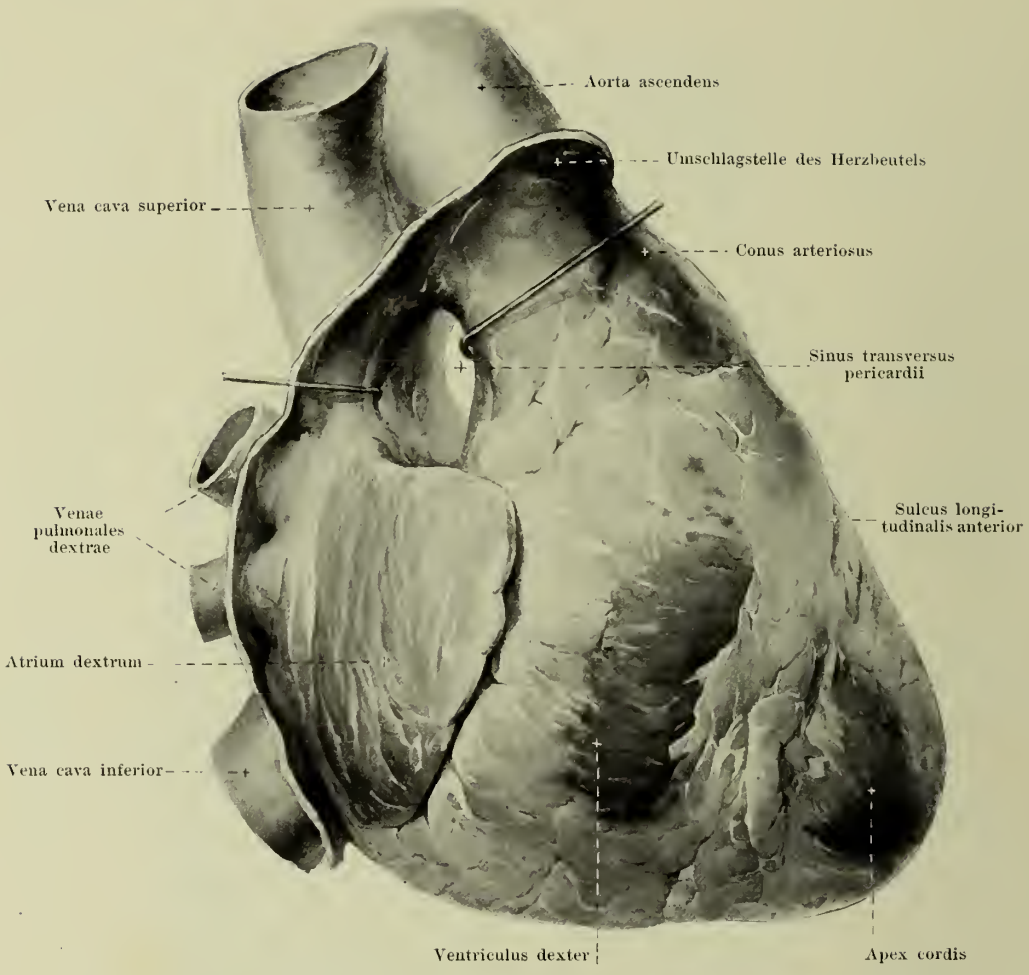

432. Herz mit Umschlagstellen des Herzbeutels, von rechts und vorn.

(Die großen Arterien sind von den Vorhöfen etwas abgezogen.)

Das **pericardium** *(Herzbeutel)* (s. auch Figg. 626—631) ist ein allseitig geschlossener, seröser Sack, an dem ein viscerales, mit der Herzmuskulatur fest verwachsenes Blatt, *epicardium,* und ein parietales Blatt unterschieden wird. Zwischen beiden Blättern liegt ein schmaler, spaltförmiger Raum, in welchem einige Gramm einer klaren, serösen Flüssigkeit, *liquor pericardii,* vorhanden sind.

Das *epicardium* (s. auch Figg. 411 u. 412) bedeckt die freie Oberfläche der Herzkammern vollständig und enthält entlang den Gefäßen Fetteinlagerungen von wechselnder Stärke. Die Vorhöfe sind an ihrer freien Oberfläche ebenfalls größtenteils vom epicardium überzogen, und es bleibt nur die hintere Fläche des linken und ein schmaler, vertikaler Streifen des rechten Vorhofes frei; die v. cava superior ist ungefähr kleinfingerbreit, die v. cava inferior und die vv. pulmonales sind nur unmittelbar an ihrer Einmündung von ihm bedeckt. A. pulmonalis und aorta ascendens sind durch Bindegewebe miteinander verbunden, sind gemeinsam vom epicardium umhüllt und von der vorderen Wand der Vorhöfe durch einen oben und unten geschlossenen, nach rechts und links offenen Spalt, *sinus transversus pericardii,* getrennt. Die Umschlagstelle des epicardium in das parietale Blatt des Herzbeutels verläuft an der Grenze von aorta ascendens und arcus aortae, sowie über die Teilungsstelle der a. pulmonalis.

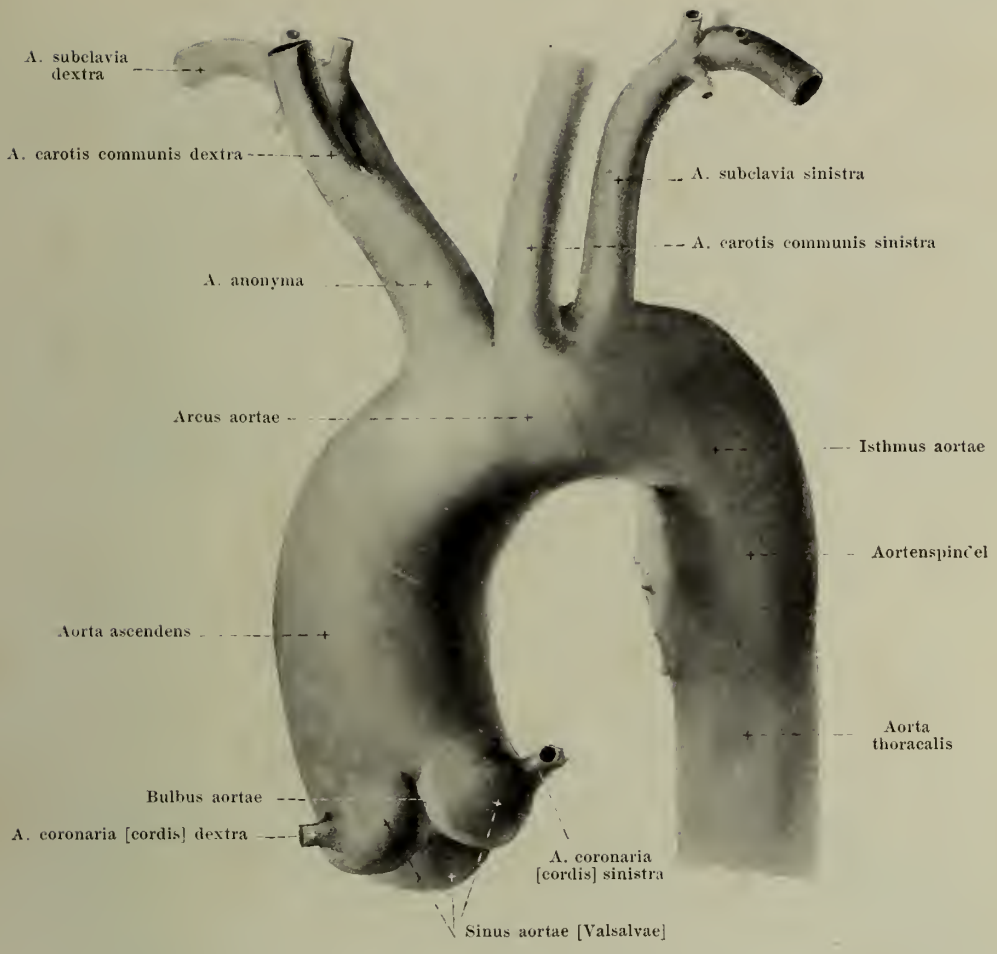

433. Aortenbogen mit Ästen, von links und vorn.

(Nach einem Gipsausguß.)

Pericardium (Fortsetzung) (s. Figg. 432, 626—631). Das *parietale Blatt* ist an der unteren Fläche fest mit dem Zwerchfell, an der Rückfläche locker mit dem oesophagus und der aorta thoracalis verwachsen, rechts und links aber innig mit der pleura pericardiaca vereinigt. Vorn oben ist es teilweise von der thymus überlagert und locker mit ihr verbunden; teilweise liegt es unmittelbar dem corpus sterni an und ist durch einige kräftige, sehnige Faserzüge, *ligamenta sternopericardiaca* (nicht gezeichnet), sonst durch lockeres Gewebe daran geheftet.

Die **aorta** zieht vom ostium arteriosum sinistrum aus zuerst nach oben *(aorta ascendens)*, biegt dann nach hinten um *(arcus aortae)* und läuft schließlich nach abwärts *(aorta descendens)*, oben vor der Brustwirbelsäule *(aorta thoracalis)*, unten vor der Lendenwirbelsäule *(aorta abdominalis)*. Sie endigt vor dem 4. Lendenwirbel, nahe unterhalb des Nabels.

Der Anfang der **aorta ascendens** (s. auch Figg. 410, 411, 427 u. 428) liegt hinter demjenigen der a. pulmonalis und besitzt eine kolbige Auftreibung *(bulbus aortae)* mit drei kleineren Ausbuchtungen *(sinus aortae [Valsalvae])*, von denen jede einer valvula semilunaris aortae entspricht. Von da aus steigt die aorta nach oben und wendet sich nur wenig nach rechts und vorn; sie liegt hinter dem rechten Herzohr und steigt in der Medianebene empor hinter dem corpus sterni, an der rechten Seite der a. pulmonalis und an der linken Seite der v. cava superior; rückwärts grenzt sie an den linken Vorhof und an den ramus dexter a. pulmonalis. Ihre einzigen größeren Äste sind die beiden *aa. coronariae [cordis]* (s. SS. 382 u. 383).

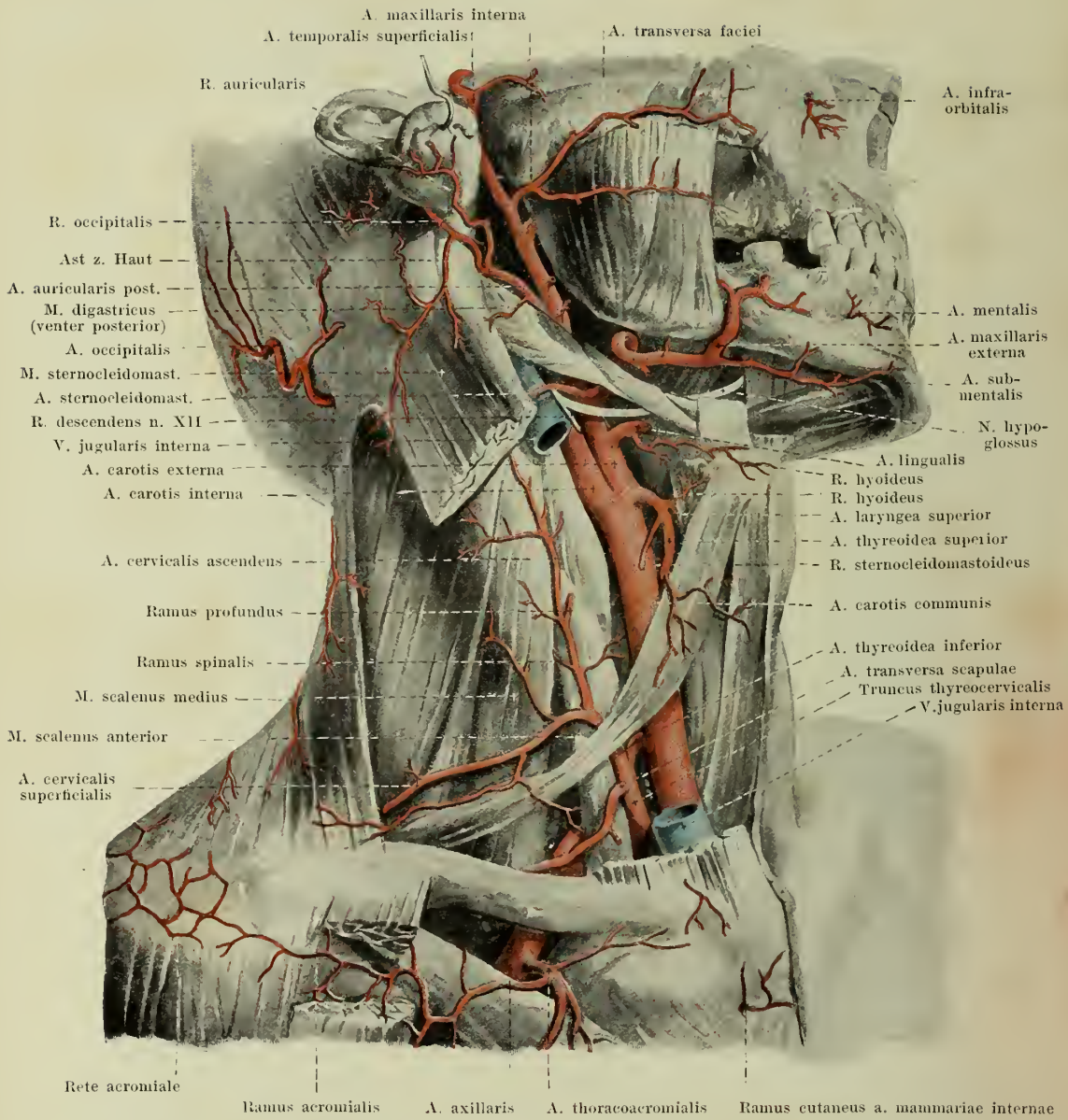

434. Oberflächliche Arterien des Halses,

von rechts und etwas von vorn.

(Der Kopf ist etwas zurückgebeugt; die glandula parotis ist vollständig, die mm. pectoralis major, sternocleidomastoideus und die Gesichtsmuskulatur sind teilweise entfernt.)

Der **arcus aortae** *(Aortenbogen)* (s. Figg. 427, 433, 556, 629 u. 630) wölbt sich aufwärts konvex von vorn nach hinten und etwas nach links, die Teilungsstelle der a. pulmonalis und den bronchus sinister kreuzend; seine rechte Fläche legt sich an die Luftröhre dicht oberhalb der Teilungsstelle; seine höchste Konvexität reicht bis in die Höhe des Ansatzes der ersten Rippe; hinten endigt er an der linken Seite des 4. Brustwirbelkörpers.

An der Grenze zwischen arcus aortae und aorta thoracalis ist häufig eine Einschnürung, *isthmus aortae,* und unmittelbar darauf folgend, eine längliche Erweiterung, *Aortenspindel,* vorhanden (s. Fig. 433). Beide Bildungen sind stark ausgeprägt bei starker Krümmung des Gefäßes, fehlen dagegen oder sind nur angedeutet bei schwacher Krümmung.

Von der oberen Wand des Aortenbogens gehen ab: *a. anonyma, a. carotis communis sinistra* und *a. subclavia sinistra.*

A. anonyma (s. Figg. 427, 449 u. 556) läuft schräg vor der Luftröhre nach rechts oben, vorn bedeckt von den venae anonymae; sie teilt sich hinter der articulatio sternoclavicularis dextra in die *a. carotis communis dextra* und die *a. subclavia dextra.*

A. carotis communis (s. auch Figg. 307, 435, 441, 449, 486 u. 489) verläuft hinter der articulatio sternoclavicularis, anfangs rechts etwas weiter vorn als links, an der lateralen Fläche der trachea, dann neben und hinter dem Seitenlappen der Schilddrüse, vor den mm. scaleni und longus colli, nach aufwärts und etwas nach hinten und teilt sich neben dem cornu superius der cartilago thyreoidea in die *a. carotis externa* und die *a. carotis interna.* Sie ist vorn und lateral von der v. jugularis interna, vorn vom r. descendens n. hypoglossi, hinten vom n. vagus begleitet, außerdem vorn teilweise von den mm. sternocleidomastoideus, sternohyoideus, sternothyreoideus und omohyoideus bedeckt.

A. carotis externa (s. auch Figg. 438, 439 u. 441) zieht ziemlich gerade aufwärts, teilweise bedeckt vom venter posterior des m. digastricus und vom m. stylohyoideus, medial vom hinteren Rande des Unterkieferastes (von der glandula parotis eingehüllt) und zerfällt nahe unter dem collum mandibulae in ihre beiden Endäste: *a. temporalis superficialis* und *a. maxillaris interna.* Sie ist teilweise überlagert von der v. facialis communis und vom n. hypoglossus. Äste:

1. ***A. thyreoidea superior*** (s. auch Figg. 435, 441 u. 449) entspringt aus der vorderen Wand der Teilungsstelle, bisweilen schon etwas tiefer; verläuft im Bogen nach vorn und abwärts zum oberen Ende des seitlichen Schilddrüsenlappens, teilweise bedeckt vom venter superior der m. omohyoideus. Zweige:
   a) *Ramus hyoideus* nach aufwärts zum Zungenbein.
   b) *Ramus sternocleidomastoideus* lateralwärts und abwärts zum m. sternocleidomastoideus.
   c) *A. laryngea superior* durchbohrt, vom m. thyreohyoideus bedeckt, die membrana hyothyreoidea und anastomosiert auf der lateralen Fläche der inneren Kehlkopfmuskeln mit der a. laryngea inferior (aus a. thyreoidea inferior) und mit einem Ast der folgenden.
   d) *Ramus cricothyreoideus* (s. Figg. 435 u. 449) läuft unmittelbar vor dem m. cricothyreoideus und lig. cricothyreoideum medianwärts; sendet unter der cartilago thyreoidea ein Ästchen zu den Kehlkopfmuskeln (siehe c)) und anastomosiert mit dem der anderen Seite.
   e) u. f) *Ramus anterior* und *ramus posterior,* an vorderer bez. hinterer Fläche der glandula thyreoidea; beide lösen sich in zahlreiche *rami glandulares* (zur Drüse) auf.

2. ***A. lingualis*** (s. auch Figg. 435 u. 441) geht in der Höhe des großen Zungenbeinhorns von der vorderen Wand ab, zieht bogenförmig nach oben auf dem m. constrictor pharyngis medius, dann parallel und über dem Zungenbein nach vorn auf dem m. longitudinalis inferior und m. genioglossus, bedeckt vom m. hyoglossus. Zweige:
   a) *Ramus hyoideus* nach abwärts zur lateralen Fläche des Zungenbeines.
   b) *Rami dorsales linguae,* doppelt oder einfach, an der medialen Fläche des m. hyoglossus nach oben zur Gegend der Zungenwurzel und Mandel.
   c) *A. sublingualis* entspringt am vorderen Rande des m. hyoglossus, läuft zwischen m. mylohyoideus und m. genioglossus unter der glandula sublingualis nach vorn, versorgt den Boden der Mundhöhle und das Zahnfleisch der vorderen Zähne; sie anastomosiert durch den m. mylohyoideus mit der a. submentalis.
   d) *A. profunda linguae,* in starken Biegungen aufwärts und vorwärts zwischen m. longitudinalis inferior und m. genioglossus; sie anastomosiert oberhalb des frenulum linguae mit derjenigen der anderen Seite.

3. ***A. maxillaris externa*** (s. auch Figg. 436 u. 441) entspringt nahe oberhalb der a. lingualis aus der vorderen Wand, bedeckt vom venter posterior des m. digastricus und vom m. stylohyoideus, läuft S-förmig erst an der medialen und oberen Seite der glandula submaxillaris, zwischen ihr und dem Unterkiefer nach vorn, biegt sich dann am vorderen Rande des m. masseter um die basis mandibulae und zieht stark gewunden auf dem m. buccinator und m. caninus nach der Nasenwurzel zu. Im Gesicht ist sie bedeckt vom platysma, m. risorius, m. zygomaticus und m. quadratus labii superioris, durch letzteren von der v. facialis anterior geschieden. Zweige:
   a) *A. palatina ascendens* (s. Fig. 441) geht nahe dem Ursprunge ab (entspringt häufig aus der a. carotis externa oder a. pharyngea ascendens), zieht auf dem m. stylopharyngeus, dann zwischen diesem und dem m. styloglossus, dann auf dem m. constrictor pharyngis superior nach oben zur medialen Seite des m. tensor veli palatini; versorgt die Muskulatur und Schleimhaut des weichen Gaumens und Schlundkopfes.
   b) *Ramus tonsillaris* (s. Fig. 441), häufig ein Ast von a), verläuft auf dem m. constrictor pharyngis superior zur tonsilla palatina und zum weichen Gaumen.

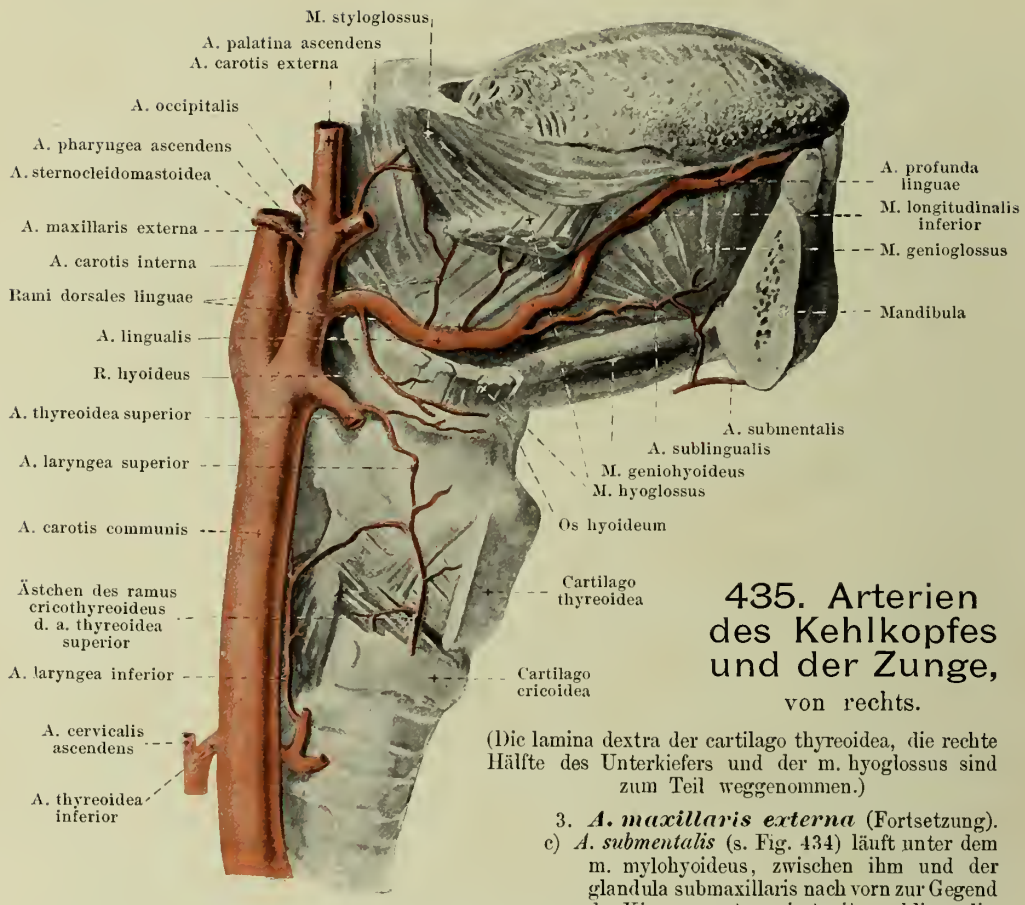

435. Arterien des Kehlkopfes und der Zunge,

von rechts.

(Die lamina dextra der cartilago thyreoidea, die rechte Hälfte des Unterkiefers und der m. hyoglossus sind zum Teil weggenommen.)

3. ***A. maxillaris externa*** (Fortsetzung).

c) *A. submentalis* (s. Fig. 434) läuft unter dem m. mylohyoideus, zwischen ihm und der glandula submaxillaris nach vorn zur Gegend des Kinns; anastomosiert mit a. sublingualis.

d) *Rami glandulares,* teilweise von c) stammend, zur glandula submaxillaris.

e) *A. labialis inferior* (s. Fig. 436) entspringt unterhalb des Mundwinkels, läuft in der Unterlippe in der Substanz des m. orbicularis oris, der Schleimhaut näher, quer medianwärts und anastomosiert breit mit derjenigen der anderen Seite.

f) *A. labialis superior* (s. Fig. 436) entsteht am Mundwinkel, verläuft in der Oberlippe entsprechend wie e) in der Unterlippe; gibt Äste zur Nasenscheidewand.

g) *A. angularis* (s. Fig. 436), Endstück, steigt ziemlich gerade den seitlichen Nasenrand entlang nach oben und anastomosiert mit der a. dorsalis nasi (aus a. ophthalmica).

4. ***A. temporalis superficialis*** (s. Figg. 434, 436—438) steigt hinter dem proc. condyloideus mandibulae, vor dem knorpeligen Gehörgang und dem tragus, über die Wurzel des Jochbogens nach oben, anfänglich von der glandula parotis bedeckt, dann gewunden auf der fascia temporalis; teilt sich über dem Ohr in *ramus frontalis* und *ramus parietalis.* Zweige:

a) *Rami parotidei,* zum Teil direkt aus der a. carotis externa, zur glandula parotis.

b) *A. transversa faciei,* läuft unmittelbar auf dem m. masseter nahe unter dem Jochbogen, hinten von der glandula parotis bedeckt, nach vorn zur Wange.

c) *Rami auriculares anteriores,* 3—4, zur Ohrmuschel und zum äußeren Gehörgang.

d) *A. temporalis media* (s. Fig. 438), durchbohrt unmittelbar über der Wurzel des Jochbogens die fascia temporalis, läuft im sulcus a. temporalis mediae des Schläfenbeins aufwärts und verteilt sich im m. temporalis.

e) *A. zygomaticoorbitalis,* oberhalb des Jochbogens, nach dem oberen Augenhöhlenrand.

f) *Ramus frontalis,* einer der Endäste, zieht geschlängelt erst nach vorn und oben, dann auf dem m. epicranius nach hinten.

g) *Ramus parietalis,* der andere Endast, steigt geschlängelt schräg nach hinten oben.

f) u. g) bilden reiches Anastomosennetz miteinander, mit aa. frontales und occipitales.

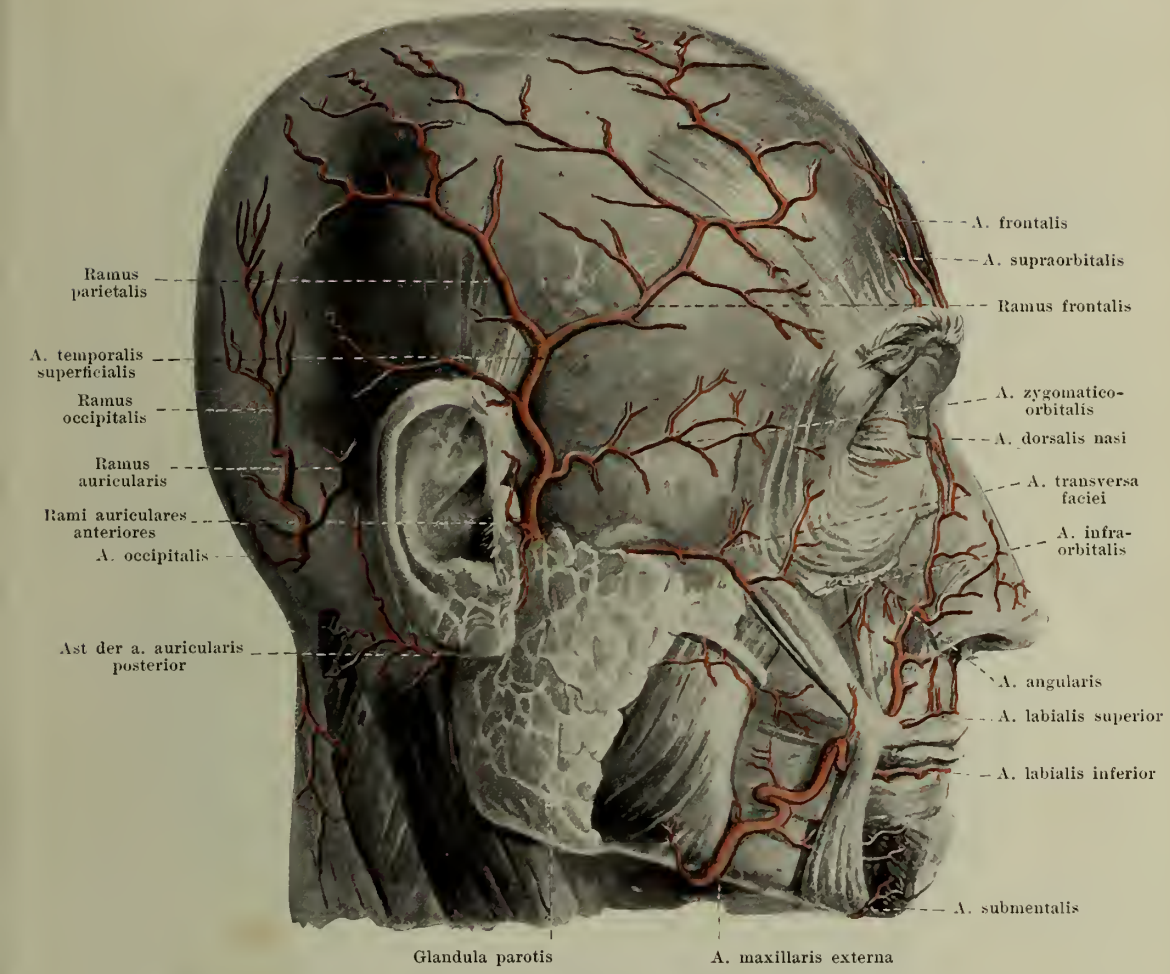

436. Oberflächliche Gesichtsarterien, von rechts.

(Platysma, m. risorius und m. quadratus labii superioris sind entfernt.)

5. ***A. sternocleidomastoidea*** (s. Fig. 434) entspringt von der äußeren Wand in gleicher Höhe mit der a. maxillaris externa (häufig aus der a. occipitalis) und geht bogenförmig vor dem n. hypoglossus und der v. jugularis interna lateral- und abwärts zum m. sternocleidomastoideus.

6. ***A. occipitalis*** (s. auch Fig. 438) in der Höhe der vorigen von der hinteren Wand, läuft anfangs nach oben auf der v. jugularis interna, bedeckt vom venter posterior des m. digastricus; dann zieht sie nach hinten im sulcus a. occipitalis zwischen m. rectus capitis lateralis und venter posterior m. digastrici, dann zwischen m. semispinalis capitis und m. splenius capitis; schließlich biegt sie aufwärts und gelangt zwischen den Ansätzen der mm. trapezius und sternocleidomastoideus an der linea nuchae superior auf den m. epicranius. Zweige:

a) *Rami musculares* an m. sternocleiomastoideus und benachbarte Muskeln; darunter aa) *Ramus descendens* zwischen mm. splenius capitis und semispinalis capitis abwärts.

b) *Ramus mastoideus* durch das foramen mastoideum zur dura mater (s. auch Fig. 439).

c) *Ramus auricularis* schräg nach oben und vorn gegen das Ohr zu.

d) *Rami occipitales* stark geschlängelt nach oben; beiderseitige anastomosieren miteinander und mit der a. temporalis superficialis. Ein kleiner Ast, *ramus meningeus,* gelangt durch das foramen parietale zur dura mater.

7. ***A. auricularis posterior*** (s. Figg. 434 u. 438), über der vorigen von der hinteren Wand, läuft, bedeckt von der glandula parotis, am oberen Rande des venter posterior m. digastrici nach hinten oben und steigt vor dem processus mastoideus hinter die Ohrmuschel. Zweige:

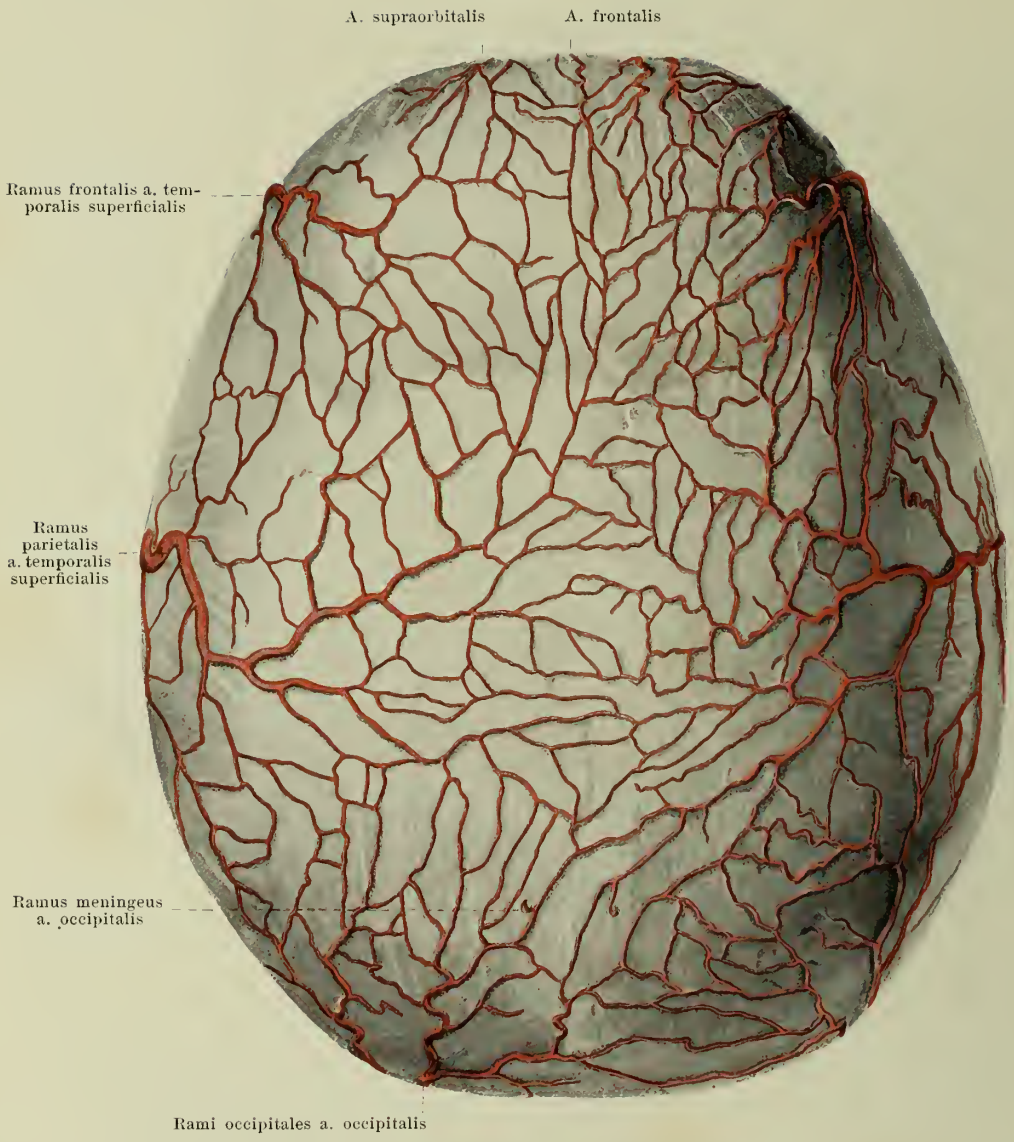

437. Arterien des Schädeldaches, von oben.

7. ***A. auricularis posterior*** (Fortsetzung).

a) *A. stylomastoidea* (s. Figg. 441 u. 442) dringt durch das foramen stylomastoideum in den canalis facialis, gibt dort Äste nach hinten an die cellulae mastoideae *(rami mastoidei)*, nach vorn an den m. stapedius *(ramus stapedius)* und durch den canaliculus chordae tympani in die Paukenhöhle *(a. tympanica posterior);* sie anastomosiert mit dem ramus petrosus superficialis (aus a. meningea media) (s. S. 394).

b) *Ramus auricularis* zur medialen Fläche der Ohrmuschel und teilweise, sie durchbohrend, auch zur lateralen Fläche derselben.

c) *Ramus occipitalis* hinter dem Ohr aufwärts; er anastomosiert mit der a. occipitalis und a. temporalis superficialis.

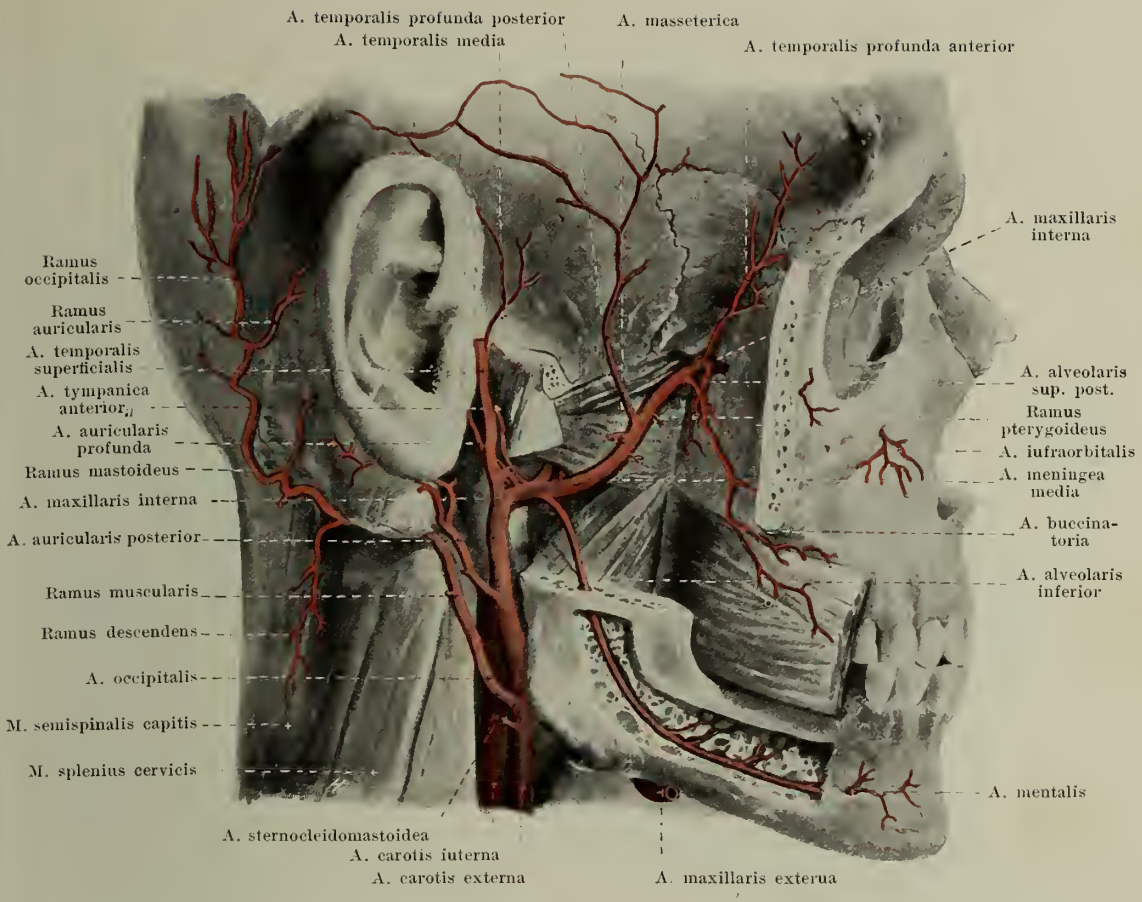

438. Tiefe Arterien des Gesichtes, von rechts.

(Die Parotis ist ganz, der Jochbogen, Unterkieferast und die Unterkiefermuskeln sind teilweise entfernt [s. Fig. 294]; der canalis mandibulae ist zum Teil aufgemeißelt.)

8. ***A. maxillaris interna*** (s. auch Figg. 439—441) läuft an der medialen Fläche des collum mandibulae nach vorn (1. Abschnitt), dann geschlängelt meist an der lateralen Seite des m. pterygoideus externus zwischen ihm und dem m. temporalis vor- und aufwärts (2. Abschnitt) zur fossa pterygopalatina, vor und in welcher (3. Abschnitt) sie in ihre Endäste zerfällt. Fast in der Hälfte der Fälle liegt sie an der medialen Seite des m. pterygoideus externus und gelangt zwischen den zwei Köpfen dieses Muskels zur fossa pterygopalatina. Zweige:

1. Abschnitt (vier Äste):
   a) *A. auricularis profunda* rückwärts an Kiefergelenk, Gehörgang und Trommelfell.
   b) *A. tympanica anterior* aufwärts durch die fissura petrotympanica [Glaseri] in die Paukenhöhle (s. auch Fig. 442).
   c) *A. alveolaris inferior* läuft abwärts und nach vorn zwischen ramus mandibulae und m. pterygoideus internus zum foramen mandibulae; sie durchzieht den canalis mandibulae und gibt dabei Äste an Zahnwurzeln, Zahnfleisch und Knochen ab.
      ca) *Ramus mylohyoideus* entspringt vor dem Eintritt in den canalis mandibulae und läuft im sulcus mylohyoideus nach vorn und abwärts.
      cb) *A. mentalis* verläßt den Kanal durch das foramen mentale und geht zum Kinn.

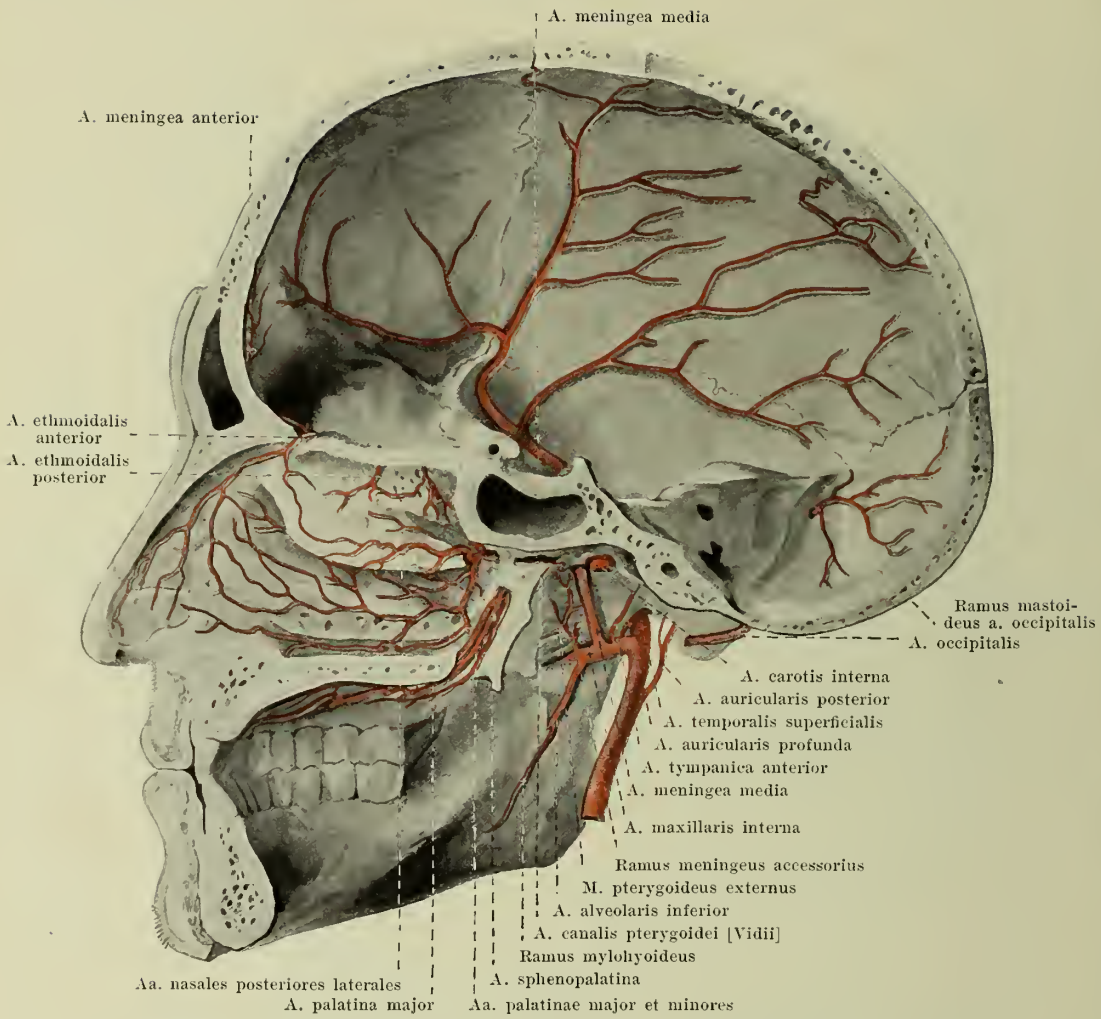

439. Arterien der Schädel- und Nasenhöhle,

rechte Hälfte, von innen.

(Der canalis pterygoideus und die canales palatini sind teilweise aufgemeißelt.)

8. ***A. maxillaris interna*** (s. auch Figg. 438, 440 u. 441) (Fortsetzung):

d) *A. meningea media* zieht an der medialen Fläche des m. pterygoideus externus aufwärts zum foramen spinosum und verteilt sich in der Schädelhöhle, anfangs in den sulci arteriosi des Keilbeins, Schläfenbeins und Seitenwandbeins eingebettet, in der dura mater der Stirn-, Schläfen- und Scheitelgegend. Sie anastomosiert durch die fissura orbitalis superior mit der a. lacrimalis. Zweige:

da) *Ramus meningeus accessorius* geht außerhalb des Schädels ab, häufig direkt aus der a. maxillaris interna, an die mm. pterygoidei, tuba auditiva und Umgebung.

db) *Ramus petrosus superficialis* (s. Fig. 442) entspringt unmittelbar über dem foramen spinosum, verläuft lateral- und rückwärts zum hiatus canalis facialis und anastomosiert im canalis facialis mit der a. stylomastoidea (aus a. auricularis posterior).

dc) *A. tympanica superior* (s. Fig. 442) entspringt wie voriger Ast, gelangt durch die apertura superior canaliculi tympanici und den canaliculus tympanicus in die Paukenhöhle und auf das promontorium.

2. Abschnitt (vier Muskeläste):

e) *A. masseterica* geht lateralwärts durch die incisura mandibulae zum m. masseter.

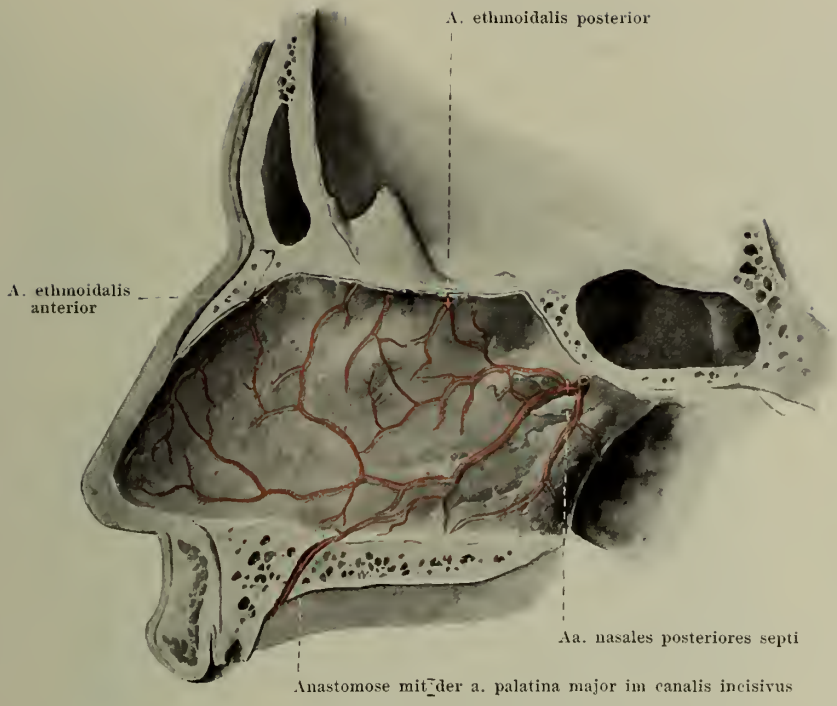

440. Arterien der Nasenscheidewand, von links.

8. ***A. maxillaris interna*** (s. auch Figg. 438, 439 u. 441) (Fortsetzung):
   f) *Aa. temporales profundae posterior et anterior* aufwärts im m. temporalis, die hintere dicht auf der squama temporalis, die vordere auf der ala magna ossis sphenoidalis.
   g) *Rami pterygoidei,* in wechselnder Zahl, oft von f) oder von h), zu den mm. pterygoidei.
   h) *A. buccinatoria* läuft abwärts und vorwärts zur lateralen Fläche des m. buccinator, versorgt Gesichtsmuskeln, Mundhöhlenschleimhaut und Zahnfleisch des Oberkiefers.

3. Abschnitt (vier Äste):
   i) *A. alveolaris superior posterior,* entspringt nahe der fossa pterygopalatina, zieht vor- und abwärts und dringt durch die foramina alveolaria maxillae in die canales alveolares ein zum sinus maxillaris, zu den oberen Mahlzähnen und deren Zahnfleisch.
   k) *A. infraorbitalis* verläuft nach vorn durch die fissura orbitalis inferior zum sulcus und canalis infraorbitalis, gibt Äste zum Augenhöhleninhalt, sowie die *aa. alveolares superiores anteriores* in die canales alveolares zu den vorderen Zähnen und deren Zahnfleisch; die Endäste treten durch das foramen infraorbitale zum Gesicht.
   l) *A. palatina descendens,* zieht abwärts zum canalis pterygopalatinus. Oben gibt sie die *a. canalis pterygoidei [Vidii]* ab, die durch den canalis pterygoideus rückwärts zum Schlundkopf geht. Unten teilt sie sich in die *aa. palatinae minores et major,* welche die canales palatini durchlaufen und durch die foramina palatina minora et majus heraustreten; die *minores* gehen zum weichen Gaumen und Umgebung, die *major* an der unteren Fläche des harten Gaumens bis nach vorn zum Zahnfleisch.
   m) *A. sphenopalatina* gelangt durch das foramen sphenopalatinum in die Nasenhöhle: teilweise versorgt sie mit *aa. nasales posteriores laterales* die Seitenwand der Nasenhöhle und den Schlundkopf, teilweise verläuft sie an der unteren Fläche des Keilbeinkörpers zur Nasenscheidewand und löst sich hier in *aa. nasales posteriores septi* auf; letztere anastomosieren im canalis incisivus mit der a. palatina major.

9. ***A. pharyngea ascendens*** (s. Figg. 441 u. 442) entspringt von der Rückseite, in der Höhe des Abganges der a. lingualis, steigt anfangs zwischen a. carotis externa und interna, dann unmittelbar vor letzterer zwischen ihr und der Seitenwand des Schlundkopfes, medial von den mm. styloglossus und stylopharyngeus, aufwärts bis zur Schädelbasis. Zweige:
   a) *Rami pharyngei,* 2—3, teils ab-, teils aufsteigend, an Schlund- und Gaumenmuskeln.

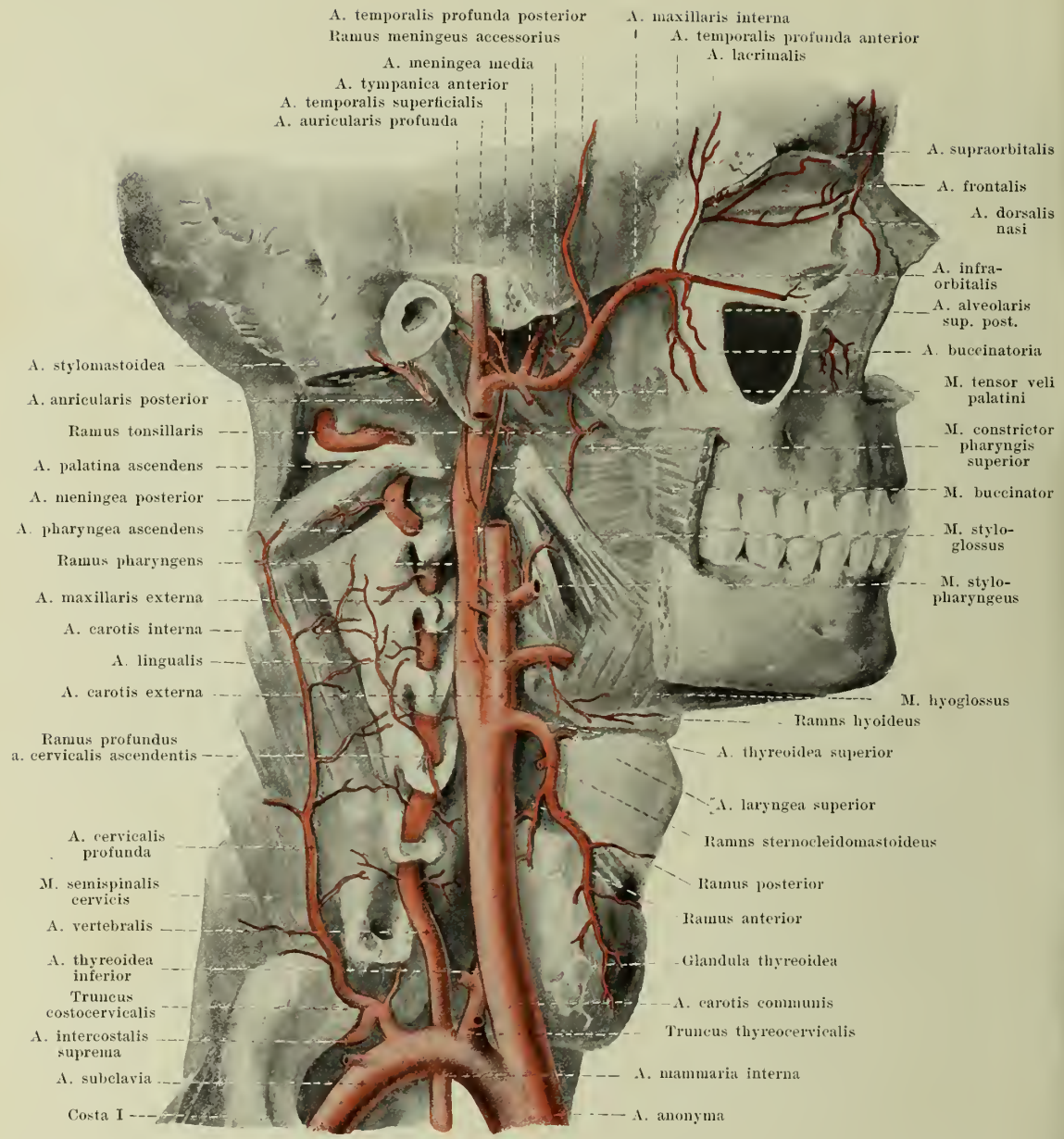

441. Tiefe Arterien des Halses, von rechts.

(Die Hals- und Gesichtsmuskeln sind größtenteils, die Gesichtsknochen teilweise entfernt.)

9. ***A. pharyngea ascendens*** (Fortsetzung).

b) *A. meningea posterior* steigt auf der lateralen Fläche der a. carotis interna in die Höhe und geht durch das foramen jugulare zur dura mater (s. Fig. 447).

c) *A. tympanica inferior* (s. Fig. 442) gelangt durch die fossula petrosa und den canaliculus tympanicus in die Paukenhöhle und auf das promontorium.

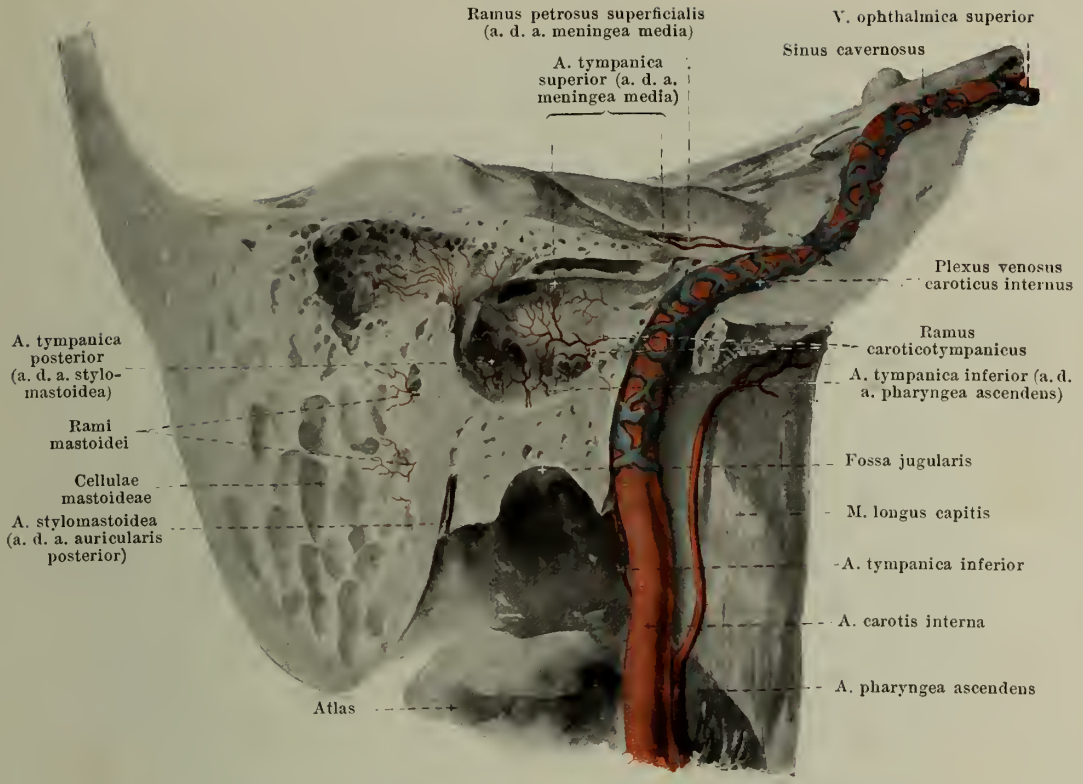

442. A. carotis interna und Paukenhöhle, rechts.

(Das Schläfenbein ist wie in Fig. 11 aufgeschnitten und gezeichnet, der plexus venosus caroticus internus nach N. Rüdinger eingetragen. Vergr.: 3:2.)

A. carotis interna (s. auch Figg. 434, 441, 443, 448 u. 486) verläuft, leicht S-förmig gewunden, vor den mm. longus colli und longus capitis bis zur Schädelbasis, medial an die laterale Wand des Schlundkopfes grenzend; sie stößt lateral und hinten an die v. jugularis interna, nn. glossopharyngeus, vagus und den truncus sympathicus, lateral auch an den n. hypoglossus, vorn und lateral unten an die a. carotis externa, oben an die glandula parotis und die mm. styloglossus und stylopharyngeus; letztere Muskeln und der n. glossopharyngeus trennen sie von der a. carotis externa. Dann tritt sie in den canalis caroticus ein und durchzieht ihn erst aufwärts, dann horizontal medianwärts und nach vorn, verläuft durch das foramen lacerum in einer Rinne der fibrocartilago basalis, wendet sich aufwärts und geht leicht gebogen im sulcus caroticus des Keilbeinkörpers nach vorn bis unter den processus clinoideus anterior; dort biegt sie sich, medial vom proc. clinoideus anterior und hinter dem foramen opticum, scharf nach hinten und oben, durchbohrt die dura mater und zerfällt lateral vom chiasma opticum, unter der substantia perforata anterior, in ihre Endäste: *a. cerebri anterior* und *a. cerebri media.* Im canalis caroticus ist sie vom plexus venosus caroticus internus, im sulcus caroticus vom sinus cavernosus umgeben (s. auch Fig. 482). Am Hals gibt sie keine Äste ab, im canalis caroticus den *ramus caroticotympanicus,* im sinus cavernosus kleine Zweige an die umgebenden Teile und hinter dem foramen opticum aus der Konvexität der letzten Biegung die *a. ophthalmica.*

1. ***Ramus caroticotympanicus,*** feines Ästchen durch eines der canaliculi caroticotympanici zur Schleimhaut der Paukenhöhle.

2. ***A. ophthalmica*** (s. Figg. 443, 857, 858, 861—863 u. 866) geht an der lateralen unteren Fläche des n. opticus durch das foramen opticum in die Augenhöhle, biegt dort etwas nach oben und gelangt über den n. opticus hinweg, zwischen ihm und dem m. rectus superior, an die Grenze zwischen medialer und oberer Augenhöhlenwand; an dieser zieht sie unter dem m. obliquus superior nach vorn und spaltet sich zwischen der trochlea und dem ligamentum palpebrale mediale in ihre Endäste: *aa. palpebrales mediales, dorsalis nasi* und *frontalis.*

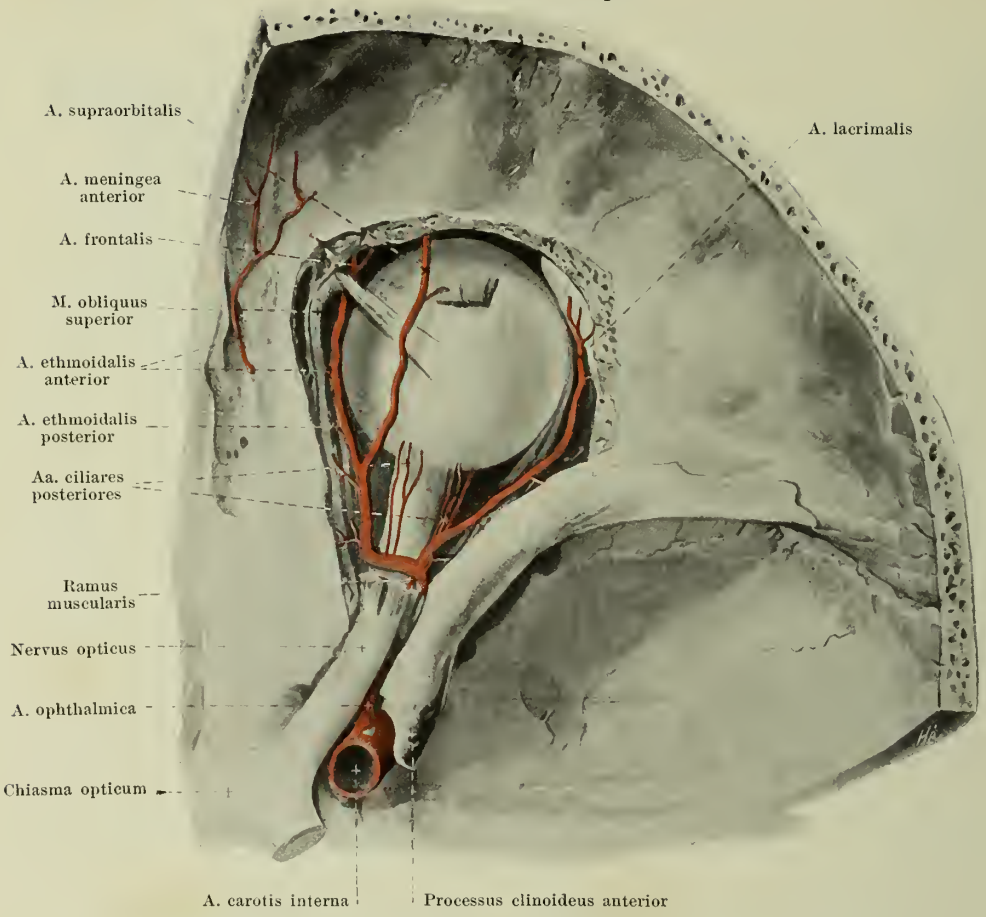

443. Arterien der rechten Augenhöhle,

von oben. Vergr.: 10 : 7.

(Das knöcherne Dach und der Inhalt der Augenhöhle ist teilweise entfernt.)

2. ***A. ophthalmica*** (Fortsetzung). Zweige:

a) *A. centralis retinae* (s. Fig. 861 u. S. 780) entspringt meistens mit c) gemeinsam, durchbohrt die mediale untere Fläche der Scheide des Sehnerven und gelangt in der Achse desselben zur Netzhaut.

b) *A. lacrimalis* läuft über dem m. rectus lateralis an der lateralen Augenhöhlenwand nach vorn, gibt einige aa. ciliares posteriores ab, sowie kleine Äste in das foramen zygomaticoorbitale, durchbohrt die Tränendrüse, versorgt sie und endigt am lateralen Augenwinkel in den *aa. palpebrales laterales*, je einer für jedes Augenlid, die feine Äste. *aa. conjunctivales posteriores*, zur Bindehaut abgeben. Die a. lacrimalis anastomosiert durch die fissura orbitalis superior mit der a. meningea media.

c) *Aa. ciliares posteriores breves et longae*, 4—6, teilweise aus benachbarten Ästen stammend, teilen sich vielfach und ziehen zum bulbus (Weiteres s. SS. 777 u. 778.)

d) *Rami musculares*, teilweise aus benachbarten Ästen, mehrere, darunter häufig ein größerer, lateraler, oberer und ein medialer, unterer zu den Augenmuskeln.

e) *Aa. ciliares anteriores* (s. S. 778), stammen aus den vorderen Enden der rami musculares und laufen in den Sehnen der Augenmuskeln nach vorn. (Weiteres s. S. 778.)

f) *A. supraorbitalis* (s. auch Figg. 436, 437 u. 441) zieht dicht unter dem Dach der Augenhöhle zur incisura supraorbitalis und durch diese zur Stirn.

g) *A. ethmoidalis posterior* (s. auch Figg. 439 u. 440), häufig aus f), geht durch das foramen ethmoidale posterius zu den hinteren Siebbeinzellen und zum hinteren oberen Teil der Nasenhöhlenwände.

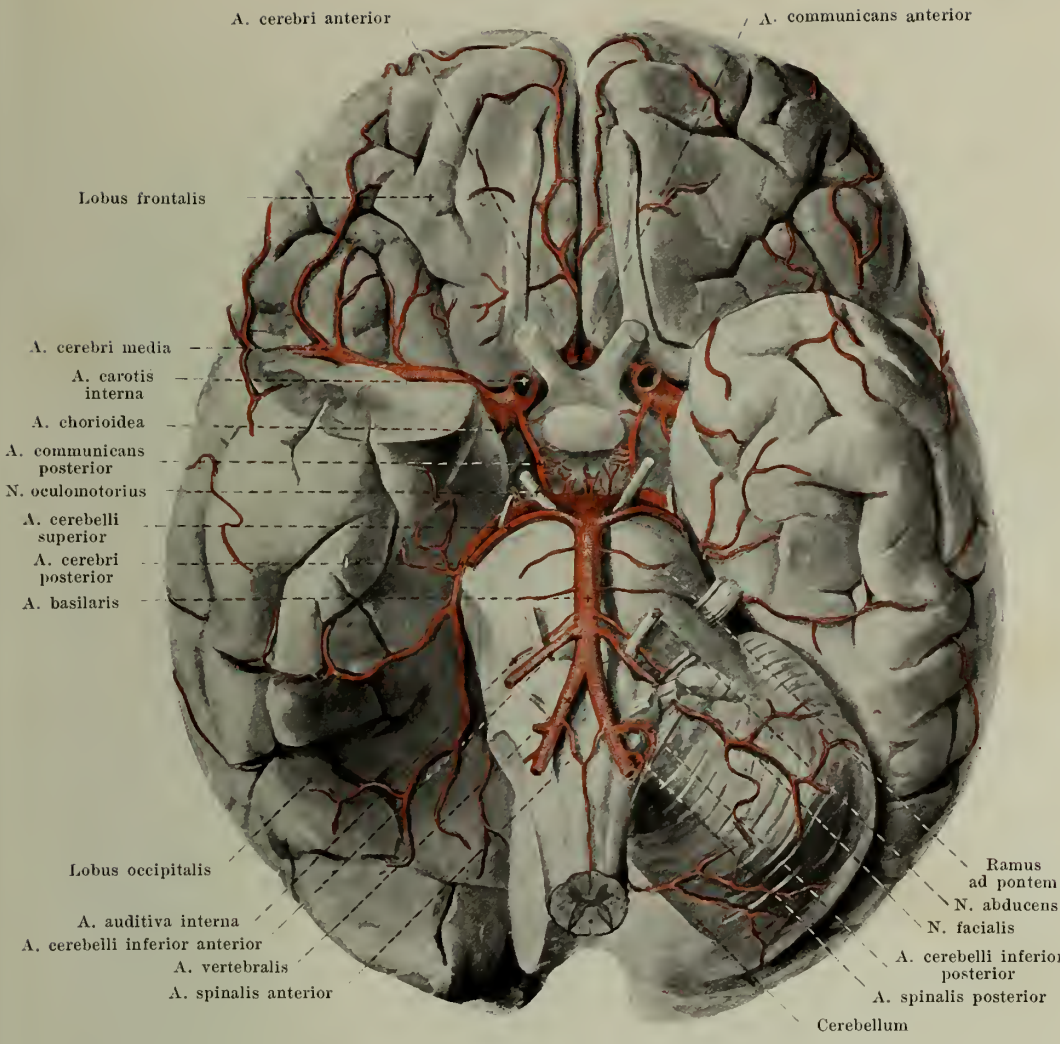

444. Arterien der Gehirnbasis.

(Die Kuppe des rechten Schläfenlappens und das rechte Kleinhirn sind abgetragen.)

2. ***A. ophthalmica*** (Fortsetzung):

h) *A. ethmoidalis anterior* (s. Figg. 439, 440 u. 443) gelangt durch das foramen ethmoidale anterius auf die lamina cribrosa, gibt dort die *a. meningea anterior* aufwärts zur dura mater ab, durchbohrt dann die lamina cribrosa und versorgt den vorderen Teil der Nasenhöhlenwände.

i) *Aa. palpebrales mediales* (nicht gezeichnet), je eine in jedem Augenlide lateralwärts, bilden durch Anastomose mit je einer a. palpebralis lateralis (aus der a. lacrimalis) den *arcus tarseus superior* und *inferior*, der nahe dem freien Augenlidrande vor dem tarsus liegt. Sie geben feine Äste zur Bindehaut *(aa. conjunctivales posteriores)* (s. auch S. 778).

k) *A. dorsalis nasi* (s. Figg. 436 u. 441) durchbohrt den m. orbicularis oculi oberhalb des ligamentum palpebrale mediale, zieht abwärts und anastomosiert mit der a. angularis (aus a. maxillaris externa).

l) *A. frontalis* (s. Figg. 436, 437, 441 u. 443) geht durch die incisura frontalis zur Stirne und versorgt dort Muskeln und Haut.

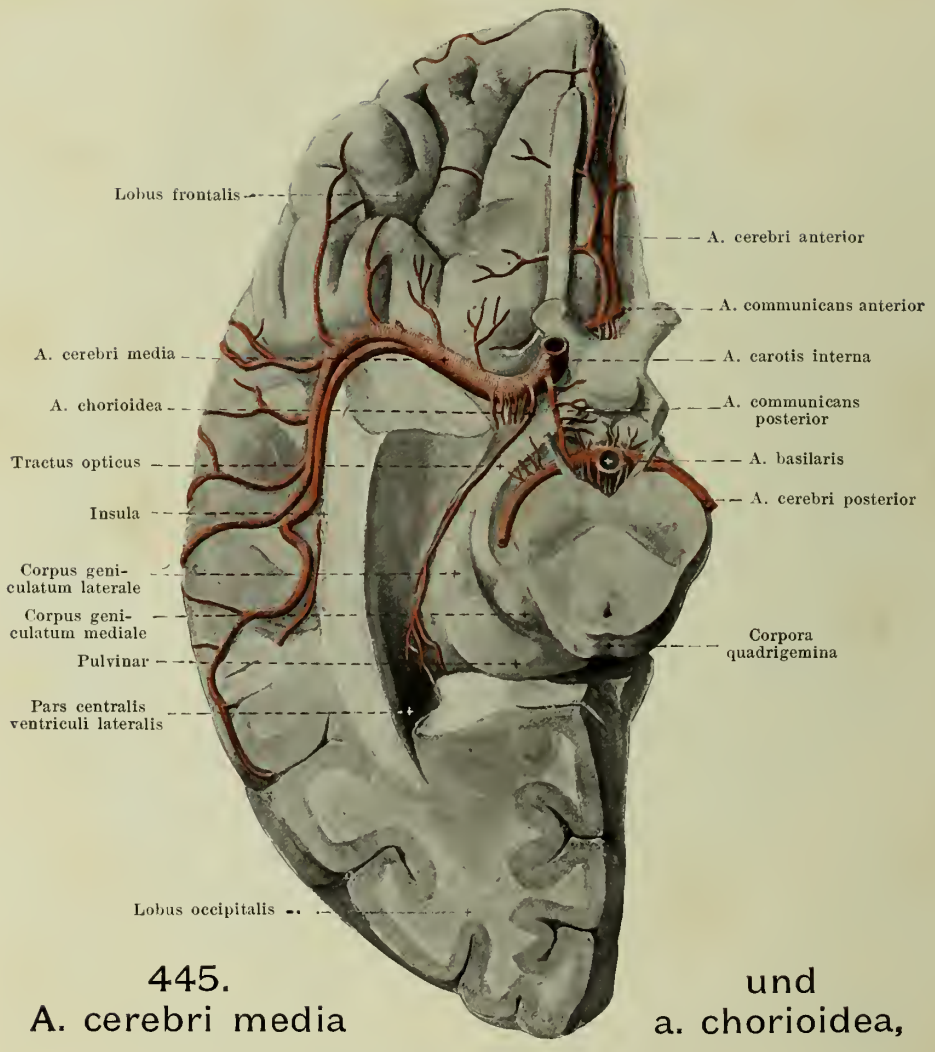

445. A. cerebri media und a. chorioidea,

rechts, von unten.

(Schläfenlappen und Hinterhauptslappen sind bis zur Eröffnung des cornu inferius ventriculi lateralis und bis zur Bloßlegung der fossa cerebri lateralis [Sylvii] entfernt; das Kleinhirn ist mit der Brücke unmittelbar vor ihrem vorderen, oberen Rande abgeschnitten.)

3. ***A. communicans posterior*** (s. auch Figg. 444, 446—448) zieht über dem sinus cavernosus, unter dem tractus opticus, lateral vom tuber cinereum und corpus mamillare nach hinten, gibt diesen Teilen kleine Zweige und mündet in die a. cerebri posterior (aus a. vertebralis).

4. ***A. chorioidea*** (s. Figg. 444 u. 445), dünn, geht zwischen dem tractus opticus und dem gyrus hippocampi nach hinten und lateralwärts zum cornu inferius des Seitenventrikels und löst sich im plexus chorioideus ventriculi lateralis in Äste auf; außerdem schickt sie kleine Zweige zu den umgebenden Teilen.

5. ***A. cerebri media*** (s. Figg. 444, 445, 447 u. 448) läuft lateralwärts zur fossa cerebri lateralis [Sylvii] und in dieser zur lateralen Oberfläche des Stirn-, Scheitel- und Schläfenlappens. Sie versorgt die substantia perforata anterior, den lateralen Abschnitt der gyri orbitales, die Insel und die gyri frontalis inferior, centrales, die lobuli parietales, die gyri supramarginalis, angularis und temporalis superior. Sie hängt durch zahlreiche Anastomosen mit den aa. cerebri anterior und posterior zusammen.

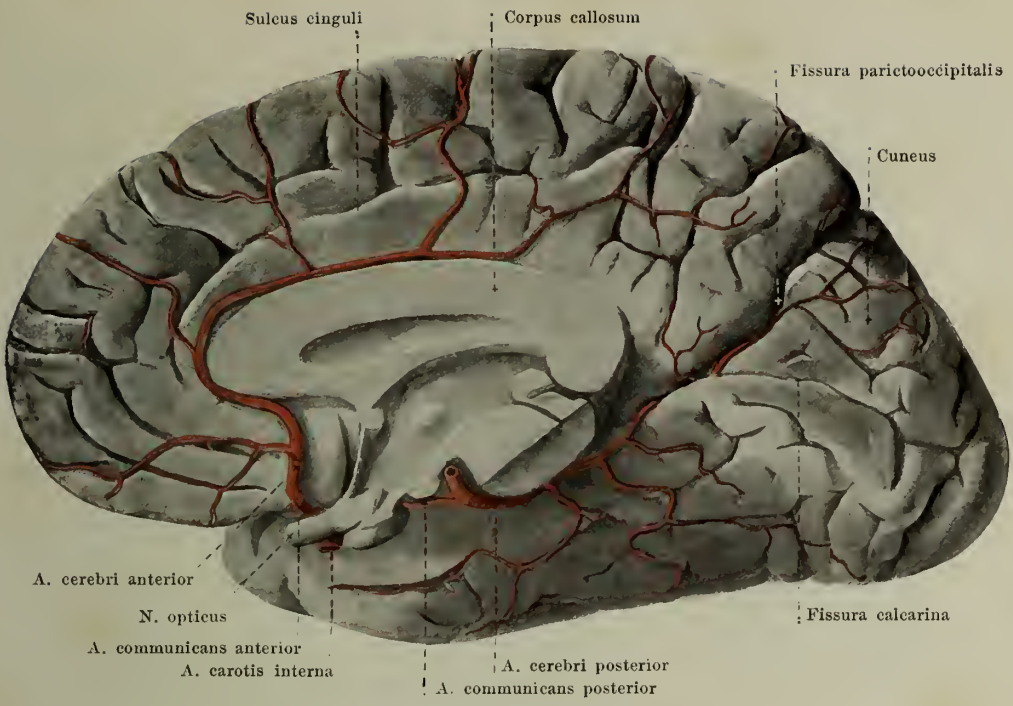

446. Arterien der medialen Fläche der rechten Großhirnhemisphäre.

6. ***A. cerebri anterior*** (s. auch Figg. 444, 446—448) verläuft oberhalb des n. opticus medianwärts, schickt Äste zu den Großhirnganglien durch die substantia perforata anterior und zum chiasma opticum, nähert sich dem gleichnamigen Gefäß der anderen Seite fast bis zur Berührung und anastomosiert breit mit ihm durch die *a. communicans anterior*. Dann schlingt sie sich in der fissura longitudinalis cerebri um die vordere Fläche des genu corporis callosi, ihr genau anliegend, aufwärts und zieht auf der oberen Fläche des Balkens nach hinten. Sie versorgt den Balken, die mediale Fläche des Stirn- und Scheitellappens fast bis zur fissura parietooccipitalis, den gyrus rectus, den lobus olfactorius, die gyri orbitales bis zum medialen Schenkel der sulci orbitales und die gyri frontales superior et medius und entsendet einen Ast zur falx cerebri. Sie ist durch zahlreiche Anastomosen mit den aa. cerebri media und posterior verbunden.

A. subclavia (s. Figg. 427, 434, 441 u. 449) entsteht rechts aus der a. anonyma, links unmittelbar aus dem Aortenbogen (s. S. 389); die rechte ist daher etwas kürzer als die linke, welche anfangs hinter der v. anonyma sinistra, an der linken Seite der Luftröhre aufwärts steigt. Sie verläuft jederseits bogenförmig über die Pleurakuppel und über die erste Rippe lateralwärts, mit nach oben gerichteter Konvexität. Nach vorn grenzt sie anfangs an die v. subclavia, dann an den m. scalenus anterior, nach hinten an die mm. scaleni minimus und medius und legt sich in dem dreieckigen Schlitz zwischen den mm. scaleni anterior und medius in den sulcus subclaviae der ersten Rippe. Von da an geht sie in der Tiefe der fossa supraclavicularis major abwärts und lateralwärts nach der Achselhöhle, hinter und unter der Mitte des Schlüsselbeines; sie grenzt dabei hinten und oben an den plexus brachialis und ist von Lymphknoten und Fettgewebe bedeckt; die a. transversa scapulae kreuzt ihre vordere Fläche, und die v. subclavia legt sich ihr vorn unten an. Vom unteren Rande des m. subclavius an wird ihre Fortsetzung *a. axillaris* genannt. Von ihren Ästen entspringen medial vom m. scalenus anterior die *a. vertebralis, a. mammaria interna* und der *truncus thyreocervicalis,* welcher in wechselnder Weise wiederum zerfällt in die *a. thyreoidea inferior, a. cervicalis ascendens, a. cervicalis superficialis* und *a. transversa scapulae;* medial oder dorsal vom m. scalenus anterior geht der *truncus costocervicalis* ab, welcher sich in die *a. intercostalis suprema* und die *a. cervicalis profunda* teilt; in dem Schlitz zwischen den mm. scaleni, bisweilen etwas lateral von ihm, entsteht die *a. transversa colli.*

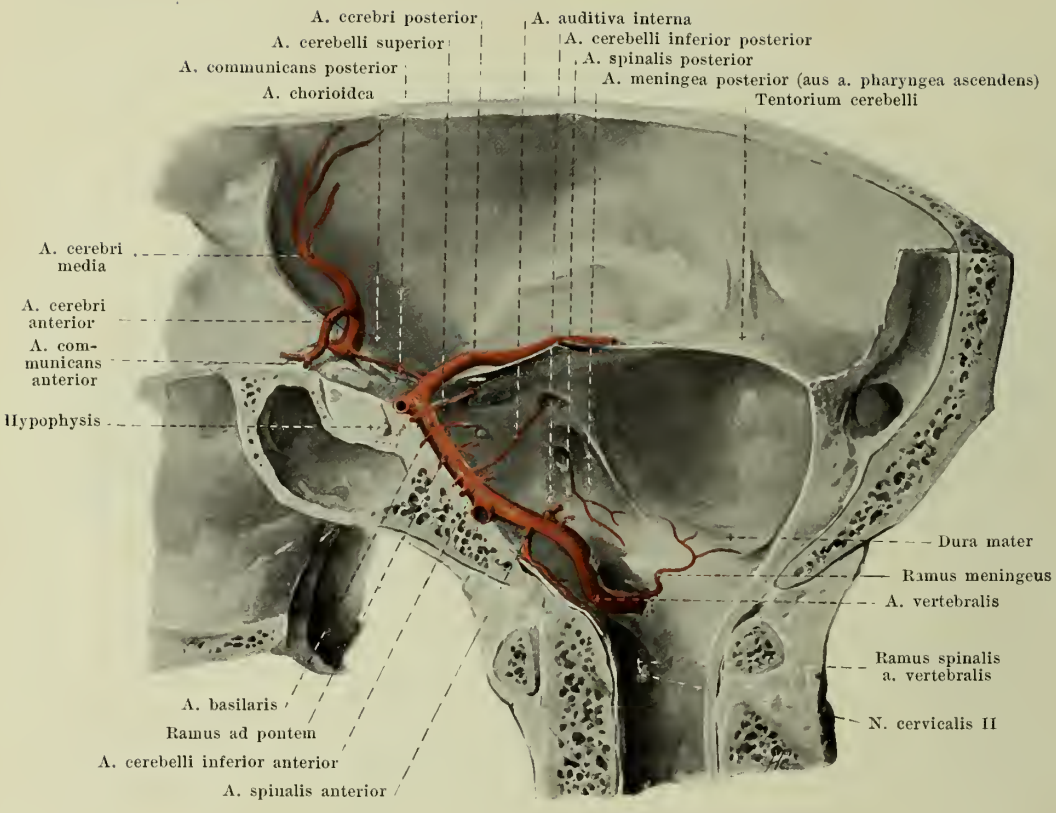

447. Lage der großen Gehirnarterien im Schädel

nach Entfernung des Gehirns; rechte Schädelhälfte, von links.

(Die falx cerebri ist vollständig, das tentorium cerebelli teilweise entfernt. Die a. meningea posterior und der ramus meningeus a. vertebralis sind der Deutlichkeit halber auf die dura mater gezeichnet.)

1. ***A. vertebralis*** (s. auch Figg. 441, 444, 448 u. 449) entspringt vom oberen Umfang der a. subclavia, steigt am lateralen Rande des m. longus colli, lateral und dorsal von der a. carotis communis, leicht nach rückwärts gebogen, zum foramen transversarium des 6. (zuweilen erst des 5., 4., 3. oder 2., höchst selten des 7.) Halswirbels und zieht durch die foramina transversaria des 6.—2. Halswirbels vor den austretenden Halsnerven ziemlich senkrecht aufwärts; alsdann biegt sie sich stark lateralwärts zum foramen transversarium des atlas und läuft im sulcus arteriae vertebralis (s. auch Figg. 216, 221 u. 341) bogenförmig hinter der massa lateralis atlantis medianwärts, überbrückt von Fasern der membrana atlantooccipitalis posterior und rückwärts unmittelbar bedeckt von den mm. obliquus capitis superior und rectus capitis posterior major. Zwischen atlas und os occipitale durchbohrt sie dann die dura mater, biegt sich vor der medulla oblongata aufwärts, vorwärts und medianwärts zur oberen, dorsalen Fläche des clivus und vereinigt sich auf dem clivus mit dem gleichnamigen Gefäß der anderen Seite ungefähr vor dem unteren, hinteren Rande der Brücke zur unpaaren ***a. basilaris.*** Diese zieht meistens im sulcus basilaris der Brücke auf dem clivus aufwärts und vorwärts und spaltet sich am oberen, vorderen Rande der Brücke, unter der substantia perforata posterior und am oberen Rande des dorsum sellae in ihre beiden Endäste, die *aa. cerebri posteriores.*

Zweige der a. vertebralis:

a) *Rami spinales* vom Halsteil; medianwärts durch die foramina intervertebralia zum canalis vertebralis und seinem Inhalt. Außerdem Äste zu den benachbarten Muskeln.

b) *Ramus meningeus* entspringt kurz vor dem Durchtritt durch die dura mater und zieht durch das foramen magnum aufwärts zur dura mater der hinteren Schädelgrube.

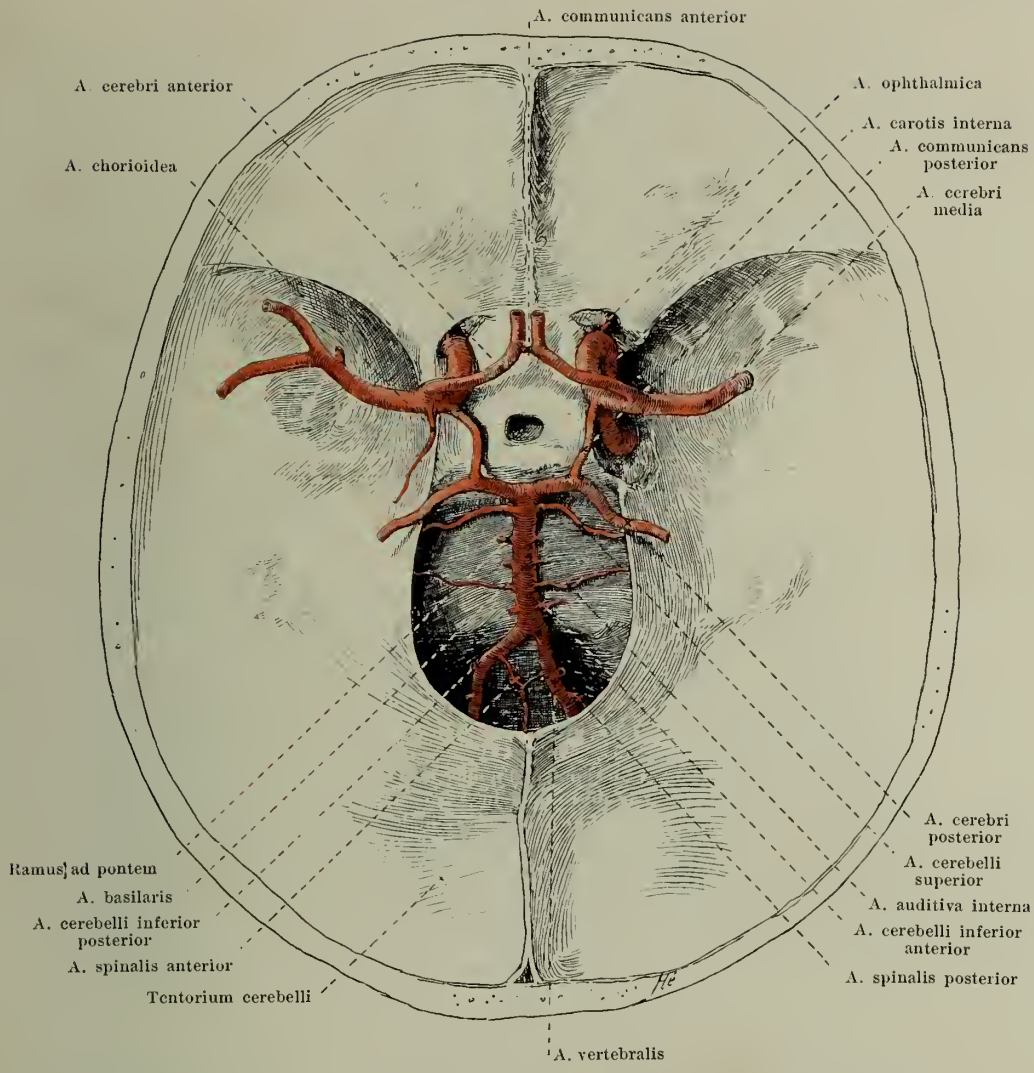

448. Lage der großen Gehirnarterien im Schädel

nach Entfernung des Gehirns; von oben.

(Rechterseits ist die a. carotis interna in ihrem Verlauf im sinus cavernosus freigelegt.)

1. ***A. vertebralis*** (Fortsetzung) (s. auch Figg. 444—446):

c) *A. spinalis posterior,* dünn, biegt um den lateralen Rand der medulla oblongata und läuft, mit derjenigen der anderen Seite Anastomosen bildend, im sulcus lateralis posterior des Rückenmarkes, vor und lateral von den hinteren Wurzeln, nach abwärts; sie vereinigt sich mit einigen Zweigen der rami spinales der a. vertebralis, aa. intercostales, lumbales und sacrales laterales und versorgt das Rückenmark und seine Häute.

d) *A. spinalis anterior,* dünn, vereinigt sich mit dem Gefäß der anderen Seite am oberen Ende des Rückenmarkes und läuft unpaar vor der fissura mediana anterior bis zum filum terminale abwärts; sie nimmt dabei, gleich der vorhergehenden, eine wechselnde Anzahl von Zweigen der rami spinales auf und versorgt das Rückenmark und seine Häute.

e) *A. cerebelli inferior posterior* wendet sich nach hinten zum hinteren Abschnitt der unteren Kleinhirnfläche; sie gibt Äste zum plexus chorioideus ventriculi quarti.

Zweige der ***a. basilaris*** (s. Figg. 444—448):

f) *A. cerebelli inferior anterior,* paarig, verläuft lateralwärts zum vorderen Abschnitt der unteren Kleinhirnfläche.

g) *A. auditiva interna,* paarig, geht lateralwärts zu den nn. facialis und acusticus und mit diesen in den meatus acusticus internus. (Weiteres s. S. 828.)

h) *Rami ad pontem,* zahlreiche kleine Äste, zur Substanz der Brücke.

i) *A. cerebelli superior,* paarig, entspringt kurz vor der Endteilung, zieht am vorderen oberen Rande der Brücke lateralwärts und nach hinten, schlingt sich um den pedunculus cerebri auf die obere Fläche des Kleinhirns und versorgt vorwiegend diese; sie gibt Äste zum plexus chorioideus ventriculi tertii.

k) *A. cerebri posterior,* paarig, läuft anfangs der vorigen parallel, durch den n. oculomotorius und weiter lateral den n. trochlearis und das tentorium cerebelli von ihr geschieden; dann geht sie am vorderen, oberen Rande der Brücke um den pedunculus cerebri zur unteren Fläche des Hinterhauptslappens. Sie gibt Äste durch die substantia perforata posterior zu den Großhirnganglien, Äste an die Großhirnschenkel, an den plexus chorioideus ventriculi lateralis und seine Umgebung und versorgt den ganzen Hinterhauptslappen und den Schläfenlappen mit Ausnahme des gyrus temporalis superior. Sie hängt durch zahlreiche Anastomosen mit den aa. cerebri anterior und media zusammen.

Die a. cerebri posterior nimmt nahe ihrem Ursprung die a. communicans posterior (aus a. carotis interna) auf; dadurch entsteht der *circulus arteriosus [Willisi],* welcher über der sella turcica und dem diaphragma sellae liegt und das chiasma opticum, das tuber cinereum und die corpora mamillaria umfaßt.

3. ***Truncus thyreocervicalis*** (s. Figg. 434 u. 449) entspringt am medialen Rande des m. scalenus anterior von der vorderen Wand der a. subclavia; er teilt sich in etwas wechselnder Weise in folgende Äste:

a) *A. thyreoidea inferior* läuft anfangs vor dem m. scalenus anterior aufwärts und biegt dann hinter v. jugularis interna, n. vagus und a. carotis communis medianwärts und nach vorn zur hinteren Fläche der glandula thyreoidea, in die sie mit *rami glandulares* eindringt; vorher gibt sie ab *rami pharyngei, oesophagei, tracheales,* außerdem die *a. laryngea inferior* (s. Fig. 435), welche unter dem m. cricopharyngeus in den Kehlkopf gelangt und auf der lateralen Fläche der inneren Kehlkopfmuskeln mit der a. laryngea superior (aus der a. thyreoidea superior) anastomosiert.

b) *A. cervicalis ascendens* (s. Figg. 434 u. 449) steigt auf den Ursprüngen der mm. scaleni und levator scapulae, anfangs medial vom n. phrenicus, hinter der v. jugularis interna aufwärts oft bis zur Schädelbasis und gibt unten einige *rami spinales* in die foramina intervertebralia sowie *rami musculares* zu den umgebenden Muskeln; einer der letzteren Äste, *ramus profundus* (s. auch Fig. 441), läuft zwischen den Querfortsätzen des 4. und 5. Halswirbels rückwärts zu den tiefen Nackenmuskeln und kann die a. cervicalis profunda vertreten.

c) *A. cervicalis superficialis* geht hinter dem m. omohyoideus quer durch die fossa supraclavicularis major, vor dem plexus brachialis und vor den mm. scaleni, levator scapulae, verbirgt sich unter dem m. trapezius und versorgt diesen und benachbarte Muskeln.

d) *A. transversa scapulae* (s. auch Fig. 452) biegt sich vor dem m. scalenus anterior abwärts und vorwärts zur hinteren Fläche des Schlüsselbeines und läuft am hinteren unteren Rande dieses Knochens zur incisura scapulae und oberhalb des lig. transversum scapulae superius zur fossa supraspinata; alsdann zieht sie hinter dem collum scapulae vor dem lig. transversum scapulae inferius zur fossa infraspinata, um dort breit mit der a. circumflexa scapulae zu anastomosieren. In der Nähe der incisura scapulae entspringt der *ramus acromialis,* der den m. trapezius durchbohrt und zum rete acromiale geht.

3. ***A. mammaria interna*** (s. auch Fig. 450) läuft von der unteren Wand der a. subclavia medianwärts und abwärts hinter der v. subclavia unmittelbar auf der pleura und geht alsdann vertikal dicht hinter den Knorpeln der 1.—7. Rippe nach abwärts. Sie liegt dabei dem lateralen Rande des Brustbeines nahezu parallel, ist, von oben nach unten zunehmend, 1—2 cm von ihm entfernt und wird rückwärts von der pleura und vom m. transversus thoracis bedeckt. In der Gegend des 6. Intercostalraumes teilt sie sich in ihre beiden Endäste: *a. musculophrenica* und *a. epigastrica superior.* Zweige:

a) *Aa. mediastinales anteriores,* feine Ästchen, rückwärts an die im spatium mediastinale anterius gelegenen Gebilde.

b) *Aa. thymicae* (nicht gezeichnet) teilweise auch aus benachbarten Gefäßen stammend, rückwärts zur thymus.

c) *Rami bronchiales* (nicht gezeichnet) zum unteren Ende der Luftröhre und zu den Bronchien; sie fehlen häufig.

d) *A. pericardiacophrenica* verläuft mit dem n. phrenicus vor der Lungenwurzel an der lateralen Fläche des Herzbeutels nach abwärts zum Zwerchfell; sie versorgt Herzbeutel und Zwerchfell.

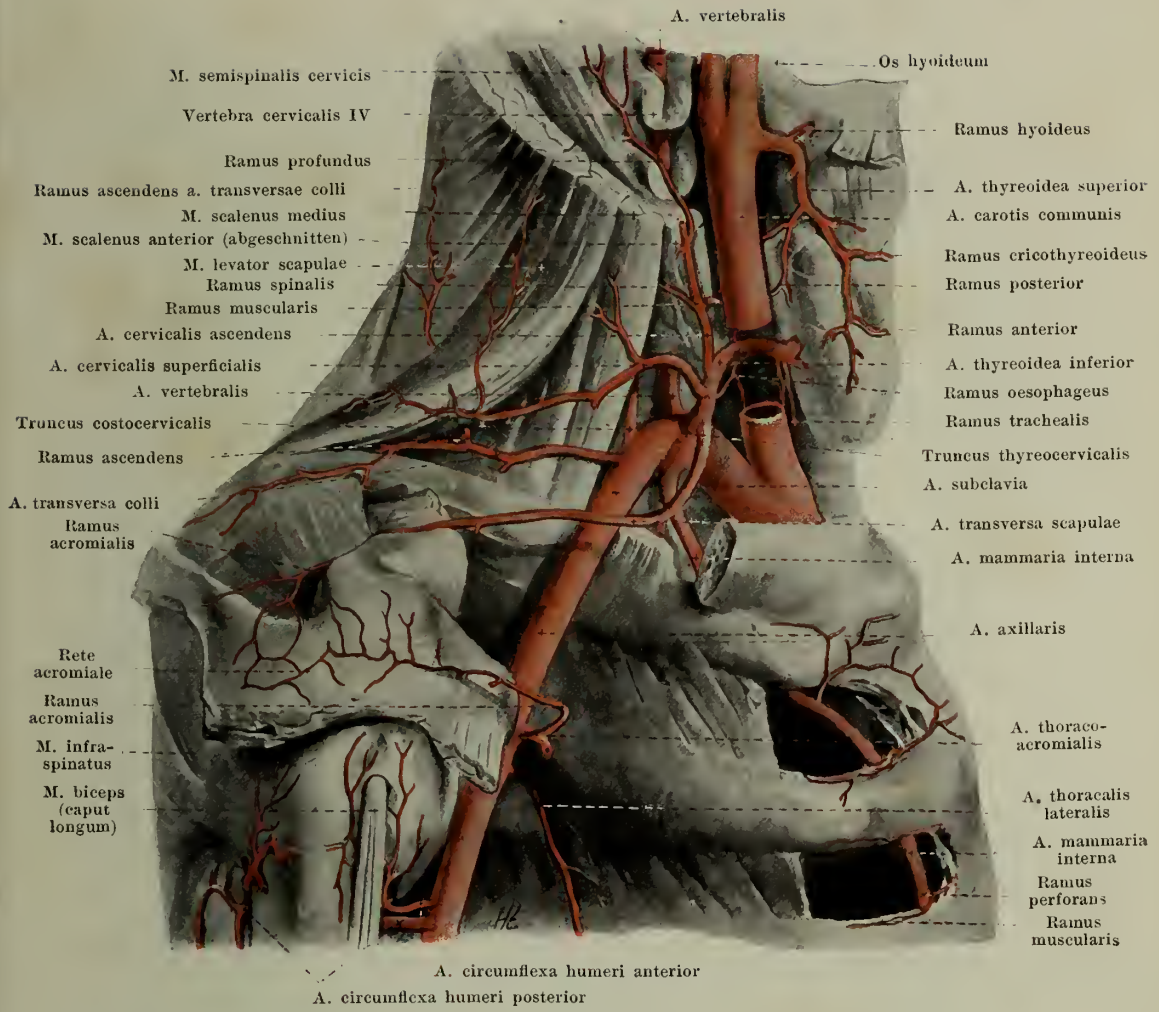

449. A. subclavia dextra, von rechts.

(Das Schlüsselbein ist größtenteils entfernt, die am Schlüsselbein ansetzenden Muskeln, der m. scalenus anterior und die mm. pectorales und deltoideus sind weggenommen.)

3. ***A. mammaria interna*** (Fortsetzung) (s. auch Fig. 450).

e) *Rami sternales* medianwärts zur hinteren Fläche des Brustbeines; sie bilden dort ein Netz von Anastomosen mit den gleichnamigen Gefäßen der anderen Seite.

f) *Rami perforantes*, 6—7, der oberste zwischen den beiden Köpfen des m. sternocleidomastoideus (s. Fig. 434) oder zwischen Schlüsselbein und erster Rippe, die übrigen durch die obersten 6 Intercostalräume nach vorn. Sie versorgen den m. pectoralis major *(rami musculares)* und die Haut der vorderen Brustwand *(rami cutanei)*. Unter letzteren ist meist der aus dem 2. Intercostalraum kommende besonders stark, biegt sich abwärts zur Brustdrüse und versorgt sie mit *rami mammarii*. Der den 6. Intercostalraum durchbohrende Ast ist ebenfalls groß und versorgt die Haut vor dem m. rectus abdominis bis zum Nabel.

g) *Rami intercostales*, 2 für jeden Intercostalraum, entspringen einzeln oder je 2 aus einem Stämmchen. Sie laufen in den 6 oberen Intercostalräumen dicht an den Rippen lateralwärts, versorgen die Muskeln und die pleura und anastomosieren mit den aa. intercostales. Der am unteren Rand jeder Rippe verlaufende Ast ist der stärkere.

h) *A. musculophrenica* zieht hinter den Knorpeln der 7.—10. (oder 11.) Rippe, unmittelbar über den Ursprüngen der pars costalis des Zwerchfelles, lateralwärts und nach unten; sie gibt *rami intercostales* für den 7.—10. (oder 11.) Intercostalraum ab und verteilt sich außerdem im Zwerchfell und in den Bauchmuskeln.

i) *A. epigastrica superior* dringt zwischen processus xiphoideus und 7. Rippenknorpel nach vorn in den m. rectus abdominis ein, verläuft in ihm abwärts und anastomosiert in der Nabelgegend mit der a. epigastrica inferior; sie gibt ein paar kleine Äste nach vorn zur Haut in der Umgebung des Nabels.

4. ***Truncus costocervicalis*** (s. Figg. 441 u. 461), aus der hinteren Wand, teilt sich nach kurzem, aufwärts gerichteten Verlaufe in die beiden Endäste:

a) *A. cervicalis profunda* dringt zwischen 1. Rippe und proc. transversus des 7. Halswirbels nach rückwärts und verläuft auf den mm. semispinalis und multifidus cervicis bis zum epistropheus. Versorgt die Nackenmuskulatur und mit einem absteigenden Ast die langen Rückenmuskeln; sendet auch einige Äste in Zwischenwirbellöcher.

b) *A. intercostalis suprema* biegt sich vor dem Hals der 1. Rippe abwärts und nach hinten zum 1. Intercostalraum und verläuft auch meist vor dem Hals der 2. Rippe zum 2. Intercostalraum. Sie gibt *rami posteriores* zu den Muskeln und der Haut des Rückens und *rami spinalis* in die foramina intervertebralia; in diesen Ästen und in ihrem weiteren Verlaufe entspricht sie ganz den aa. intercostales (s. S. 419).

5. ***A. transversa colli*** (s. Figg. 449 u 452) entspringt von der oberen Wand der a. subclavia, verläuft zwischen den Ästen des plexus brachialis (meist zwischen C_6 und C_7) hindurch, unmittelbar auf der lateralen Fläche des m. scalenus medius, lateralwärts und nach hinten und teilt sich unter dem m. levator scapulae in ihre beiden Endäste. Vorher gibt sie einen Ast zur fossa supraspinata ab und versorgt die Muskeln in der Umgebung derselben.

a) *Ramus ascendens* zieht unter dem m. levator scapulae und den mm. splenii am Nacken aufwärts zu diesen Muskeln.

b) *Ramus descendens* steigt zwischen den mm. rhomboidei und dem m. serratus posterior superior längs des margo vertebralis des Schulterblattes abwärts; sie versorgt diese und benachbarte Muskeln und sendet Äste zur Haut.

A. axillaris (s. Figg. 434, 449 u. 451) verläuft vom unteren Rand des m. subclavius die laterale Kante der Achselhöhle entlang distalwärts; anfangs ist sie vom proc. coracoideus bedeckt, dann liegt sie in der Rinne hinter dem m. coracobrachialis und grenzt rückwärts an die mm. subscapularis, latissimus dorsi und teres major, medial an den m. serratus anterior. Oberflächlich (medial) ist sie von der v. axillaris bedeckt; an der ventralen, lateralen und dorsalen, teilweise auch an der medialen Seite ist sie unmittelbar von den langen Ästen des plexus brachialis umgeben. Vom unteren Rand des m. pectoralis major an wird ihre Fortsetzung *a. brachialis* genannt. Außer kleinen Zweigen zum m. subscapularis, *rami subscapulares,* gibt sie folgende Äste ab:

1. ***A. thoracalis suprema*** (s. Fig. 451) entspringt unmittelbar unter dem m. subclavius, läuft hinter dem m. pectoralis minor abwärts und geht zu den Muskeln des ersten und zweiten Zwischenrippenraumes. Sie kann durch einen Ast der a. thoracoacromialis ersetzt werden.

2. ***A. thoracoacromialis*** (s. Figg. 434, 449 u. 451) entspringt am oberen Rande des m. pectoralis minor und endigt mit *rami pectorales* zwischen den Brustmuskeln. Zweige:

a) *Ramus acromialis* läuft quer hinter den mm. pectoralis major und deltoideus vor dem proc. coracoideus lateralwärts; er versorgt diese Muskeln, durchbohrt den m. deltoideus und endet in dem auf der oberen Fläche des acromion gelegenen *rete acromiale.*

b) *Ramus deltoideus* geht in der Spalte zwischen den mm. pectoralis major und deltoideus abwärts; er versorgt besonders letzteren Muskel und die Haut über ihm.

3. ***A. thoracalis lateralis*** (s. Figg. 449 u. 451) entspringt hinter dem m. pectoralis minor und läuft bis zum 5. oder 6. Intercostalraum herab auf dem m. serratus anterior; sie versorgt besonders letzteren. Einzelne Zweige *(rami mammarii externi)* gehen durch den m. pectoralis major zur Haut der Brustdrüsengegend. Sie ist in vielen Fällen ein Ast der folgenden.

4. ***A. subscapularis*** (s. Figg. 451 u. 452) entspringt am unteren Rande des m. subscapularis, geht abwärts und teilt sich bald in zwei Endäste:

a) *A. circumflexa scapulae* biegt sich zwischen mm. subscapularis und teres major durch die mediale Achsellücke nach hinten und alsdann medial vom caput longum des m. triceps, teils vor, teils hinter dem m. teres minor, nach aufwärts in die fossa infraspinata. Sie versorgt benachbarte Muskeln und Haut und anastomosiert breit mit der a. transversa scapulae.

b) *A. thoracodorsalis* läuft zwischen den mm. latissimus dorsi und serratus anterior den margo axillaris scapulae entlang nach unten und hinten. Sie versorgt diese Muskeln und die benachbarte Haut.

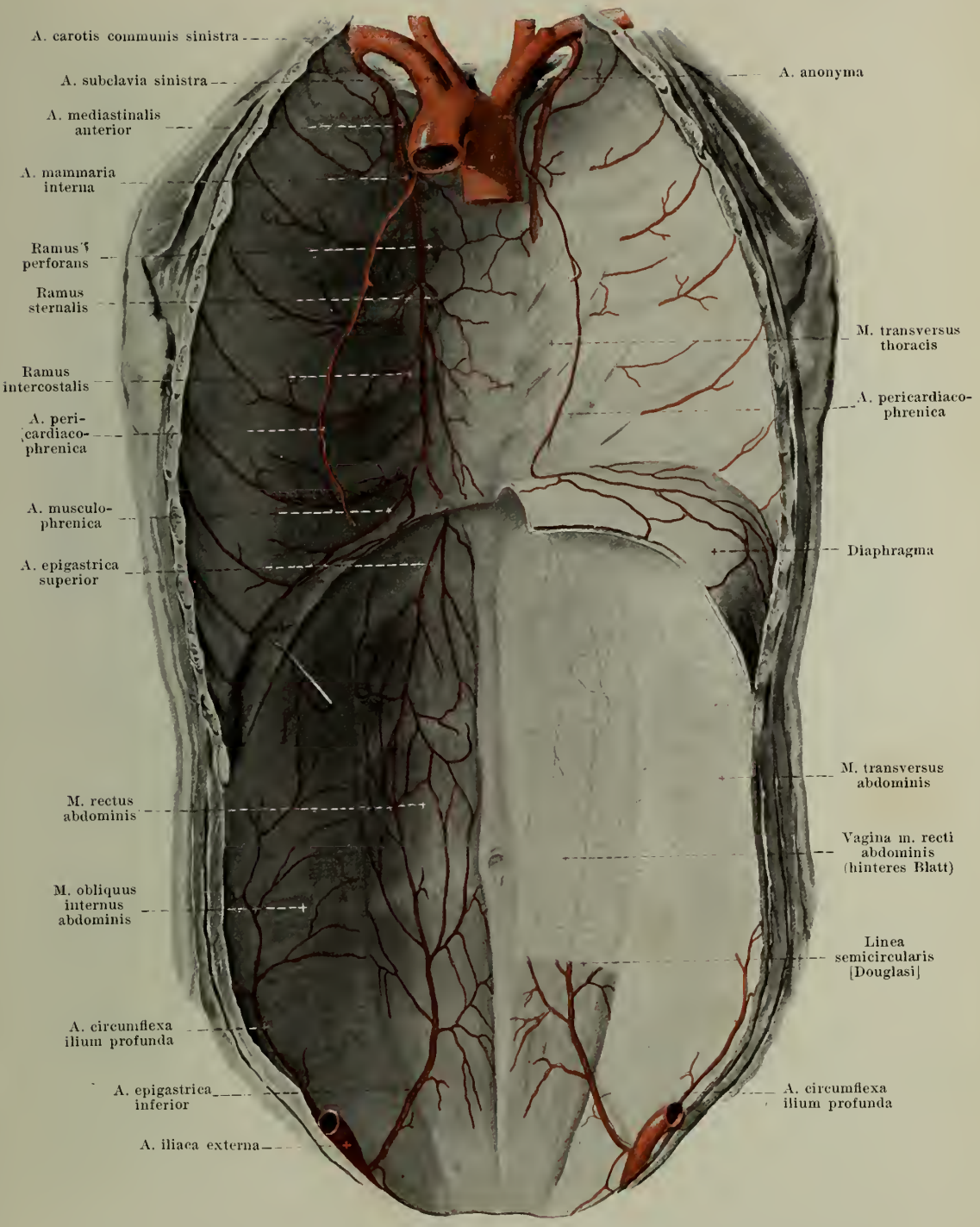

450. Arterien der vorderen Rumpfwand, von hinten.

(Die aa. epigastricae sind auf die Oberfläche der mm. recti abdominis gezeichnet.)

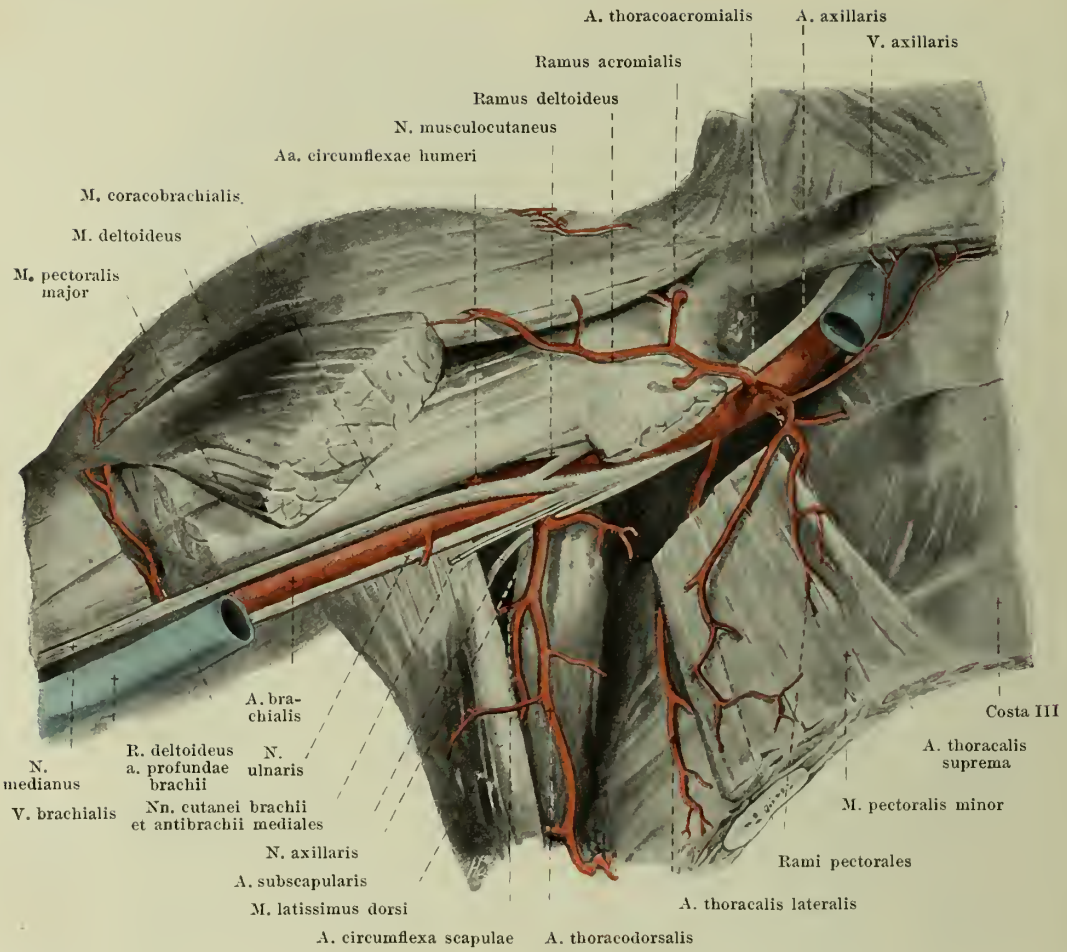

451. Arterien der rechten Achselhöhle, von vorn.

(Der Arm ist erhoben, der m. pectoralis major vollständig, der m. pectoralis minor teilweise weggenommen.)

5. ***A. circumflexa humeri anterior*** (s. Fig. 449), meistens schwächer als die folgende, geht unmittelbar an der vorderen Fläche des collum chirurgicum humeri, von sämtlichen Muskeln bedeckt, erst lateralwärts, dann nach hinten. Sie versorgt diese Muskeln, das Schultergelenk und mit 1—2 Ästen *(aa. nutriciae humeri)* die obere Epiphyse.

6. ***A. circumflexa humeri posterior*** (s. Figg. 449, 452 u. 454) entspringt in gleicher Höhe, wie die vorige, zuweilen mit ihr gemeinsam und ist nicht selten ein Ast der a. subscapularis, bisweilen auch eines Stämmchens, aus dem noch die a. subscapularis und die a. profunda brachii abgeht. Sie dringt durch die laterale Achsellücke, zwischen humerus, mm. teretes und caput longum m. tricipitis, rückwärts und zieht um die hintere Fläche des collum chirurgicum lateralwärts, immer dem Knochen aufliegend und von sämtlichen Muskeln bedeckt. Sie versorgt diese Muskeln, das Schultergelenk und die Haut über dem m. deltoideus und gibt meist 2 Äste *(aa. nutriciae humeri)* zur oberen Epiphyse des humerus.

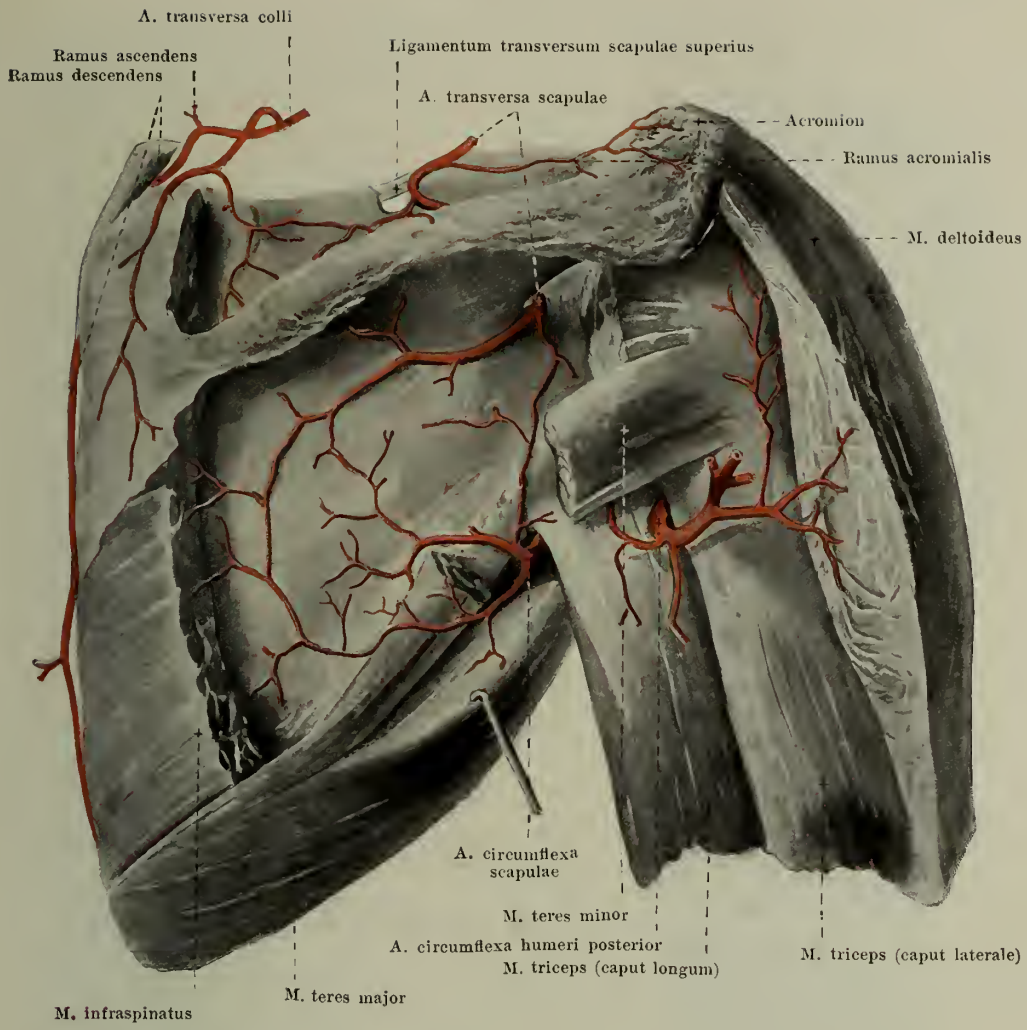

452. Arterien des rechten Schulterblattes, von hinten.

(Die mm. supraspinatus, infraspinatus, teres minor und deltoideus sind teilweise entfernt.)

A. brachialis (s. Figg. 451, 453, 455 u. 456) zieht vom unteren Rand des m. pectoralis major an, anfangs dicht hinter dem m. coracobrachialis, vor dem caput longum und caput mediale des m. triceps, dann im sulcus bicipitalis medialis ziemlich gerade nach abwärts; dann geht sie auf dem m. brachialis, bedeckt vom lacertus fibrosus, zur Tiefe der Ellenbeuge und spaltet sich in der Höhe des proc. coronoideus ulnae in die *a. radialis* und *a. ulnaris*. Oberflächlich medial und vorn von ihr verlaufen die vv. brachiales; an der lateralen, vorderen Seite zieht oben der n. medianus herab, der sich noch oberhalb der Ellenbeuge vor der Arterie vorbei an ihre mediale Seite begibt; an der medialen Seite liegen oben der n. ulnaris, an der hinteren der n. radialis, welche sich jedoch bald von ihr abwenden. Sie gibt außer mehreren kleineren Zweigen an die benachbarten Muskeln und Haut folgende Äste ab:

1. ***A. profunda brachii*** (s. Figg. 453 u. 454) entspringt aus dem oberen Abschnitt des Gefäßes, biegt sich nach hinten und unten und windet sich zugleich mit dem n. radialis im sulcus n. radialis um die hintere Fläche des humerus nach unten und lateralwärts; sie verläuft dabei zwischen den Ursprüngen des caput laterale und caput mediale m. tricipitis und ist vom ersteren bedeckt. Zweige:

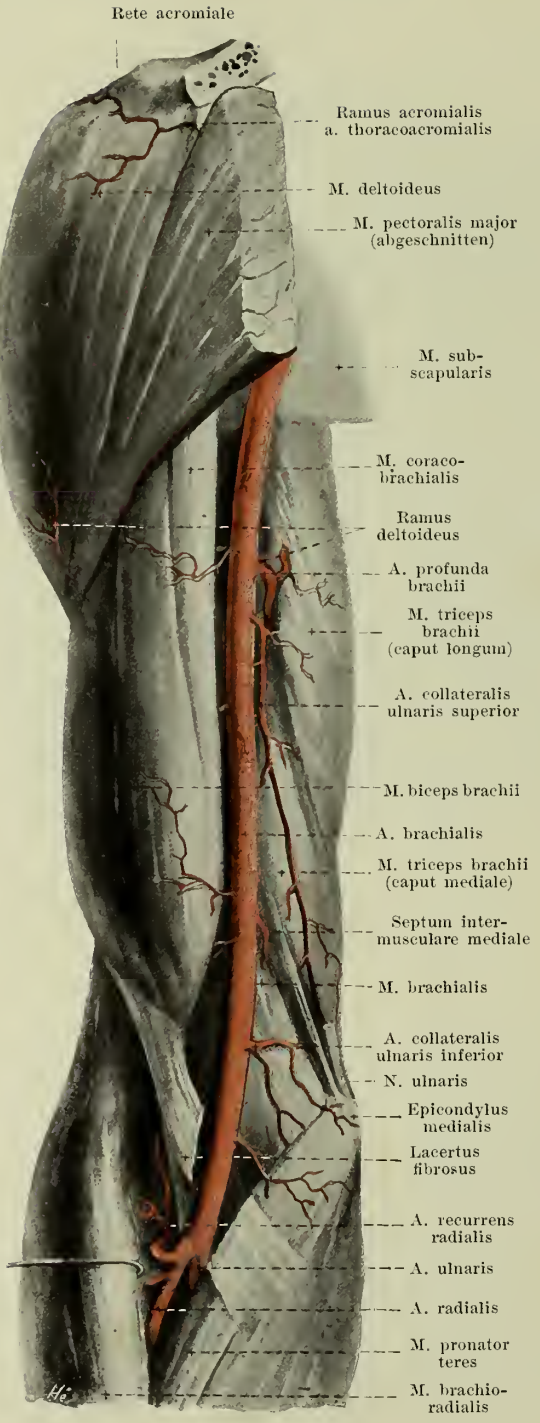

453. Arterien des rechten Oberarmes,

von vorn.

1. ***A. profunda brachii*** (Fortsetzung) (s. auch Fig. 454):

a) *Ramus deltoideus* (s. auch Fig. 451) geht unmittelbar nach dem Ursprung ab oder kommt aus der a. brachialis oder aus der a. collateralis ulnaris superior; sie verläuft, bedeckt von den mm. coracobrachialis und biceps, quer über die vordere Fläche des humerus lateralwärts zum m. deltoideus und gibt Äste an diesen und an den m. brachialis.

b) *A. collateralis media* verläuft in der Substanz des caput mediale des m. triceps abwärts, gelangt vielfach bis zum rete articulare cubiti und hilft es dann bilden.

c) *A. collateralis radialis* kommt etwas unter der Mitte des Oberarmes zwischen caput laterale und caput mediale des m. triceps (mit dem n. cutaneus antibrachii dorsalis des n. radialis) an die Oberfläche, verläuft unmittelbar hinter dem septum intermusculare laterale bis zum epicondylus lateralis und mündet dort in das rete articulare cubiti ein. Sie versorgt die benachbarten Muskeln, die Haut über dem m. triceps und teilweise auch über den mm. brachialis und biceps.

d) *A. nutricia humeri* (nicht gezeichnet) entspringt zuweilen auch von einem Muskelaste oder von der a. brachialis selbst und geht durch den canalis nutricius zum Knochen und Mark der Diaphyse.

2. ***A. collateralis ulnaris superior*** (s. auch Figg. 454—456) entspringt meist nahe unter der vorigen, verläuft mit dem n. ulnaris an der medialen Fläche des caput mediale m. tricipitis (hinter dem septum intermusculare mediale) abwärts und geht neben dem olecranon in das rete articulare cubiti ein. Sie versorgt benachbarte Muskeln und Haut.

3. ***A. collateralis ulnaris inferior*** (s. auch Figg. 454—457) geht etwas oberhalb des epicondylus medialis humeri ab, verläuft vor dem m. brachialis medianwärts, durchbohrt das septum intermusculare mediale, biegt sich unmittelbar auf dem Knochen nach hinten und lateralwärts und senkt sich in das rete articulare cubiti ein; sie gibt Äste an benachbarte Muskeln.

454. Arterien des rechten Oberarmes, von hinten.

(Der m. triceps ist teilweise, die übrigen Oberarmmuskeln sind vollständig weggenommen.)

A. radialis (s. Figg. 453, 455—460) zieht in leichtem Bogen auf dem m. supinator radialwärts und verläuft dann ziemlich gestreckt bis zur Handwurzel zwischen m. brachioradialis einerseits, mm. pronator teres, flexor carpi radialis und flexor digitorum sublimis andererseits; sie ist im oberen Abschnitt vom Rande des m. brachioradialis überlagert und liegt unten frei, nur bedeckt von der fascia antibrachii; oben liegt sie dabei auf der Insertion des m. pronator teres, unten auf den mm. flexor pollicis longus und pronator quadratus und ist an ihrer Radialseite teilweise begleitet vom ramus superficialis n. radialis. Distal vom proc. styloideus radii biegt sie sich nach dem Handrücken zu, bedeckt von den Sehnen der mm. abductor pollicis longus und extensor pollicis brevis, verläuft dann unter der Sehne des m. extensor pollicis longus distalwärts, dringt zwischen den Basen der ossa metacarpalia I und II in die Hohlhand und endigt im arcus volaris profundus. Zweige:

1. ***A. recurrens radialis*** (s. Fig. 456) geht gleich nach dem Ursprunge ab, biegt sich hakenförmig längs des n. radialis unmittelbar auf dem m. supinator nach oben und hinten, versorgt die benachbarten Muskeln und die darüber liegende Haut und entsendet unter dem Ursprunge des m. brachioradialis durch das septum intermusculare laterale einen Ast nach hinten in das rete articulare cubiti (s. Fig. 457).

2. ***Rami musculares*** (s. Fig. 455) am Vorderarm, zahlreich, zu den benachbarten Muskeln und zur Haut.

3. ***Ramus volaris superficialis*** (s. Fig. 459) entspringt in der Höhe des proc. styloideus radii, läuft auf oder teilweise zwischen den Bündeln des m. abductor pollicis brevis, sonst nur von der dünnen Fascie des Daumenballens überzogen, distalwärts und geht meist bogenförmig in den *arcus volaris superficialis* über. Äste an Muskeln und Haut des Daumens.

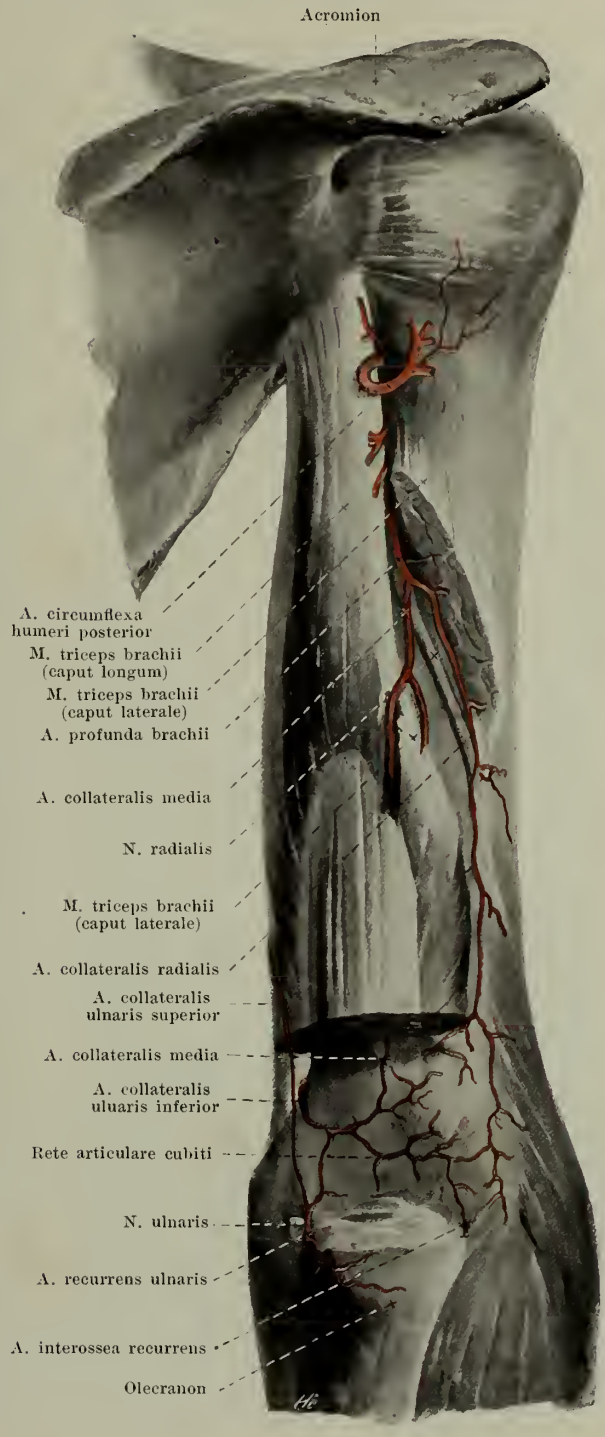

455. Arterien des rechten Vorderarmes,

von vorn, 1. Schicht.

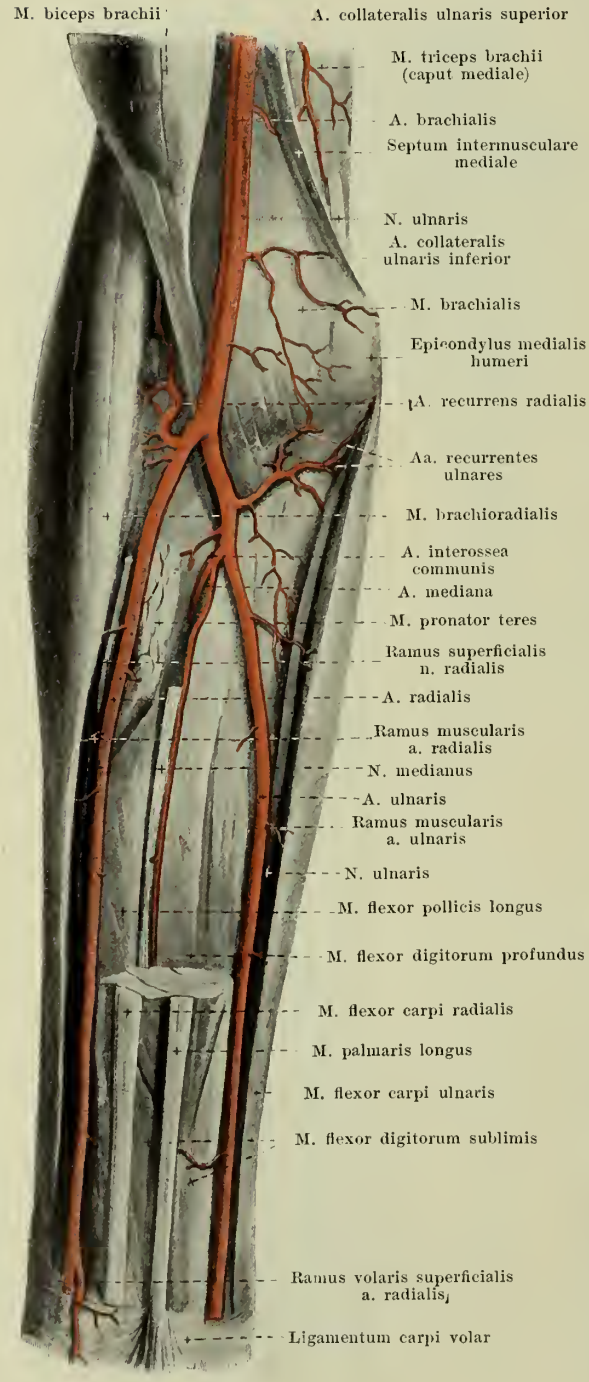

(Mm. pronator teres, palmaris longus, flexor carpi radialis u. flexor digitorum sublimis sind von ihrem Ursprunge an teilweise entfernt.)

4. ***Ramus carpeus volaris*** (s. Figg. 456 u. 460), dünn, geht am distalen Rande des m. pronator quadratus unmittelbar auf dem Knochen ulnarwärts; hilft das *rete carpi volare* bilden.

5. ***Ramus carpeus dorsalis*** (s. Figg. 457 u. 458) entspringt aus dem Handrückenabschnitt, zieht unmittelbar auf den Knochen und Bändern ulnarwärts und hilft das *rete carpi dorsale* bilden.

6. ***A. metacarpea dorsalis I*** (s. Fig. 458) geht kurz vor dem Durchtritt durch den m. interosseus dorsalis I ab, teilt sich bald uud versorgt die einander zugekehrten Ränder von Zeigefinger (bis zur 2. phalanx) und Daumen. Ein kleiner Ast zum radialen Rand des Daumens entspringt meist gesondert.

A. ulnaris (s. auch Figg. 453, 456—460) geht am oberen Rande des m. pronator teres in die Tiefe und wendet sich alsdann unter diesem, sowie unter den mm. flexor carpi radialis und flexor digitorum sublimis, unmittelbar auf dem m. flexor digitorum profundus, ulnarwärts; dann läuft sie entlang dem volaren Rand des m. flexor carpi ulnaris, zwischen ihm und dem m. flexor digitorum sublimis zur Handwurzel. Sie ist dabei unter den Rändern der benachbarten Muskeln verborgen, ist ulnarwärts teilweise vom n. ulnaris begleitet und ruht auf dem m. flexor digitorum profundus auf. An der Hand läuft sie unter dem lig. carpi volare, dann auf dem lig. carpi transversum an der Radialseite des os pisiforme und endigt im arcus volaris superficialis. Zweige:

1. ***Aa. recurrentes ulnares*** (s. auch Fig. 454) einzeln oder gemeinsam aus dem Anfangsteil, gehen rückläufig proximalwärts; eine zieht gewöhnlich auf der vorderen Fläche des m. brachialis der a. collateralis ulnaris inferior entgegen, die andere, stärkere läuft unter den Ursprüngen der mm. flexor carpi radialis und flexor digitorum sublimis rückwärts zum sulcus n. ulnaris des epicondylus medialis humeri und senkt sich dort in das rete articulare cubiti ein. Versorgt umgebende Muskeln und Haut.

2. ***Rami musculares,*** am Vorderarm, zahlreich zu den umgebenden Muskeln und zur Haut.

456. Arterien des rechten Vorderarmes,

von vorn, 2. Schicht.

(Mm. brachioradialis, pronator teres, flexor carpi radialis und flexores digitorum sublimis et profundus sind weggenommen.)

3. ***Ramus carpeus volaris*** (s. auch Fig. 460), meist doppelt, dünn, geht in der Nähe des Handgelenkes unmittelbar auf dem Knochen radialwärts zum *rete carpi volare*.

4. ***Ramus carpeus dorsalis*** (s. Figg. 457, 458 u. 460) läuft unmittelbar auf dem Knochen um die ulna herum zum Handrücken und zum *rete carpi dorsale*.

5. ***Ramus volaris profundus*** (s. Figg. 459 u. 460) entspringt dicht am os pisiforme, senkt sich zwischen den Ursprüngen der mm. flexor digiti V brevis und abductor digiti V durch den Ursprung des m. opponens digiti V in die Tiefe und hilft den *arcus volaris profundus* bilden; er gibt kleine Äste an die Muskeln des Kleinfingerballens. Von diesem Zweig oder vom Stamm der a. ulnaris selbst geht eine Arterie unter dem m. palmaris brevis auf den Muskeln des Kleinfingerballens, diesen und der Haut Äste gebend, zum Ulnarrand des 5. Fingers.

6. ***A. interossea communis*** (s. auch Fig. 455) geht nahe unter der tuberositas radii ab und teilt sich sofort in zwei Äste:

a) *A. interossea volaris* verläuft unmittelbar auf der volaren Fläche der membrana interossea, bedeckt vom m. flexor digitorum profundus, distalwärts; sie versorgt die Muskeln der Volarseite und schickt eine Reihe von Ästen durch die Membran zu den Muskeln der Rückfläche; außerdem gibt sie aa. nutriciae zum radius und zur ulna. Am oberen Rande des m. pronator quadratus gelangt sie zur Dorsalfläche der membrana interossea und läuft auf ihr distalwärts zum rete carpi dorsale (s. Figg. 457 u. 458); ein kleiner Ast bleibt auf der Volarseite und geht zum rete carpi volare (s. auch Fig. 460). Zweig:

aa) *A. mediana* (s. Fig. 455), aus dem Anfangsteil, häufig unmittelbar aus der a. ulnaris, dünn, begleitet den n. medianus distalwärts, ev. bis zur Hohlhand.

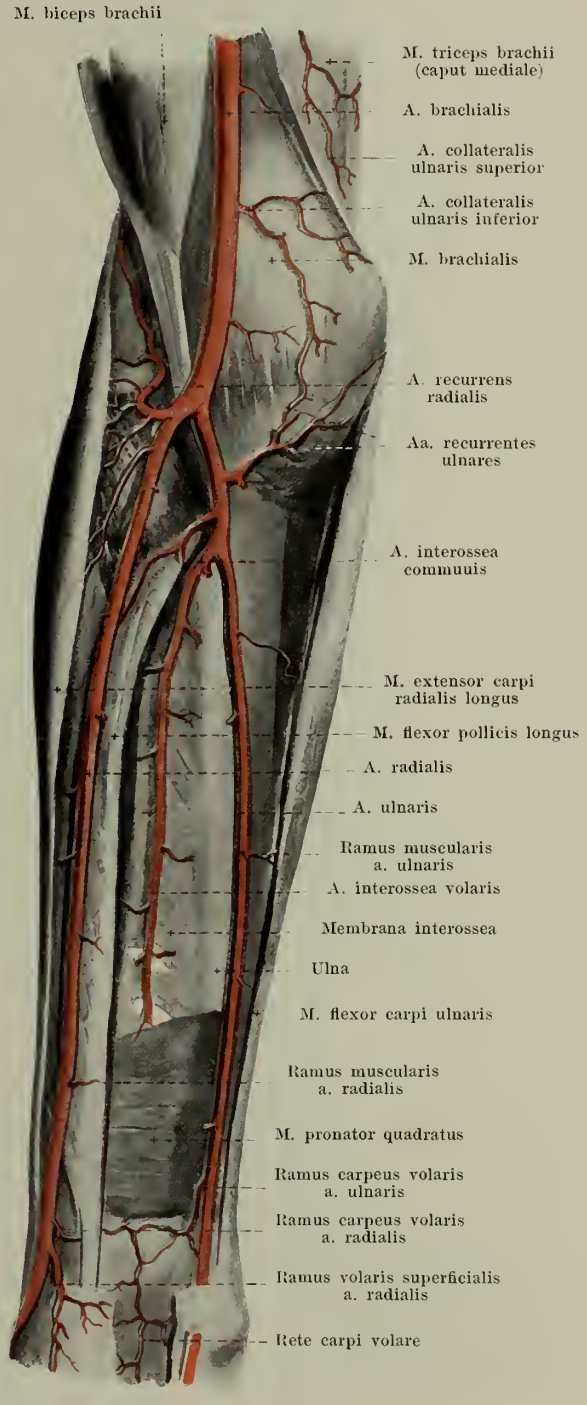

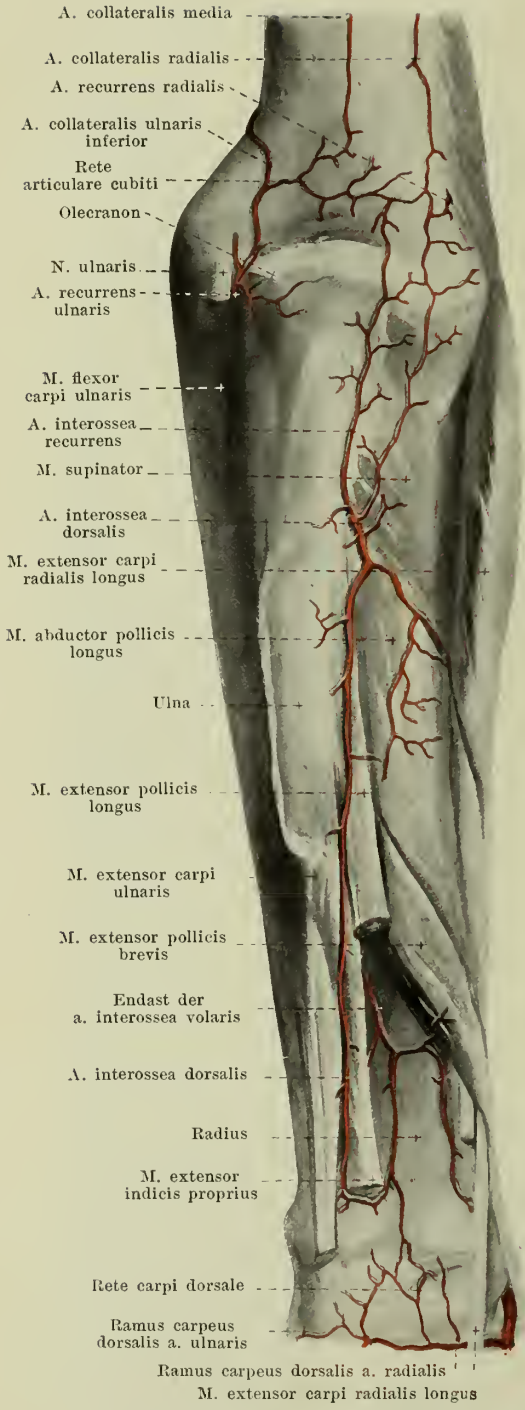

457. Arterien des rechten Vorderarmes, von hinten.

(M. extensor digitorum communis ist vollständig, mm. extensores carpi, indicis proprius, digiti V proprius sind teilweise weggenommen.)

6. ***A. interossea communis*** (Fortsetzung):

b) *A. interossea dorsalis* durchbohrt die membrana interossea nahe unter der chorda obliqua, kommt am unteren Rande des Ursprunges vom m. supinator zum Vorschein und verläuft dann ziemlich gerade auf den Ulnarursprüngen der mm. abductor pollicis longus, extensor pollicis longus und extensor indicis proprius distalwärts. Sie verteilt sich an benachbarte Muskeln und Haut und endet im rete carpi dorsale. Ast:

ba) *A. interossea recurrens* läuft auf oder neben dem m. supinator (bedeckt vom m. anconaeus) aufwärts, gibt beiden Muskeln und der bedeckenden Haut Äste ab und geht zum rete articulare cubiti.

Rete articulare cubiti (s. auch Fig. 454) ist ein weites Gefäßnetz besonders an der Dorsalseite des Ellenbogengelenkes, teils oberflächlicher auf dem olecranon und der Sehne des m. triceps, teils tiefer zwischen dieser Sehne, dem humerus und dem Ellenbogengelenk. Von oben münden ein die aa. collaterales ulnares superior et inferior, collateralis media und collateralis radialis, von unten mit stärkeren Zweigen die hintere a. recurrens ulnaris und die a. interossea recurrens, mit feineren die a. recurrens radialis. Nahe über der Gelenkkapsel zeichnet sich meist eine starke, quere Anastomose aus, die besonders von der a. collateralis ulnaris inferior gespeist wird. Aus dem Netz gehen Äste an die umgebenden Knochen, Gelenke, Muskeln und Haut.

Rete carpi dorsale (s. auch Fig. 458) liegt auf dem Rücken des Handgelenkes und ist in zwei Schichten angeordnet: einer oberflächlicheren aus feineren Gefäßen auf dem lig. carpi dorsale und einer tieferen unmittelbar auf den Bändern und Knochen des Handgelenkes. Es wird gebildet durch die rami carpei dorsales der a. radialis und der a. ulnaris, sowie durch die Endverzweigungen der aa. interosseae volaris et dorsalis. Aus dem tiefen Teil des Netzes entspringen 3 *aa. metacarpeae dorsales,* welche je auf dem m. interosseus dorsalis II, III u. IV distalwärts laufen und sich in der Höhe der Köpfchen der ossa metacarpalia in je 2 *aa. digitales dorsales* für die einander zugekehrten Ränder des 2. bis 5. Fingers teilen. Letztere Gefäße sind kurz und enden bereits in der Gegend der ersten Fingergelenke. Für den Ulnarrand des kleinen Fingers entspringt ein Gefäß meist direkt aus dem Netz. Die aa. metacarpeae dorsales nehmen die rami perforantes der aa. metacarpeae volares auf.

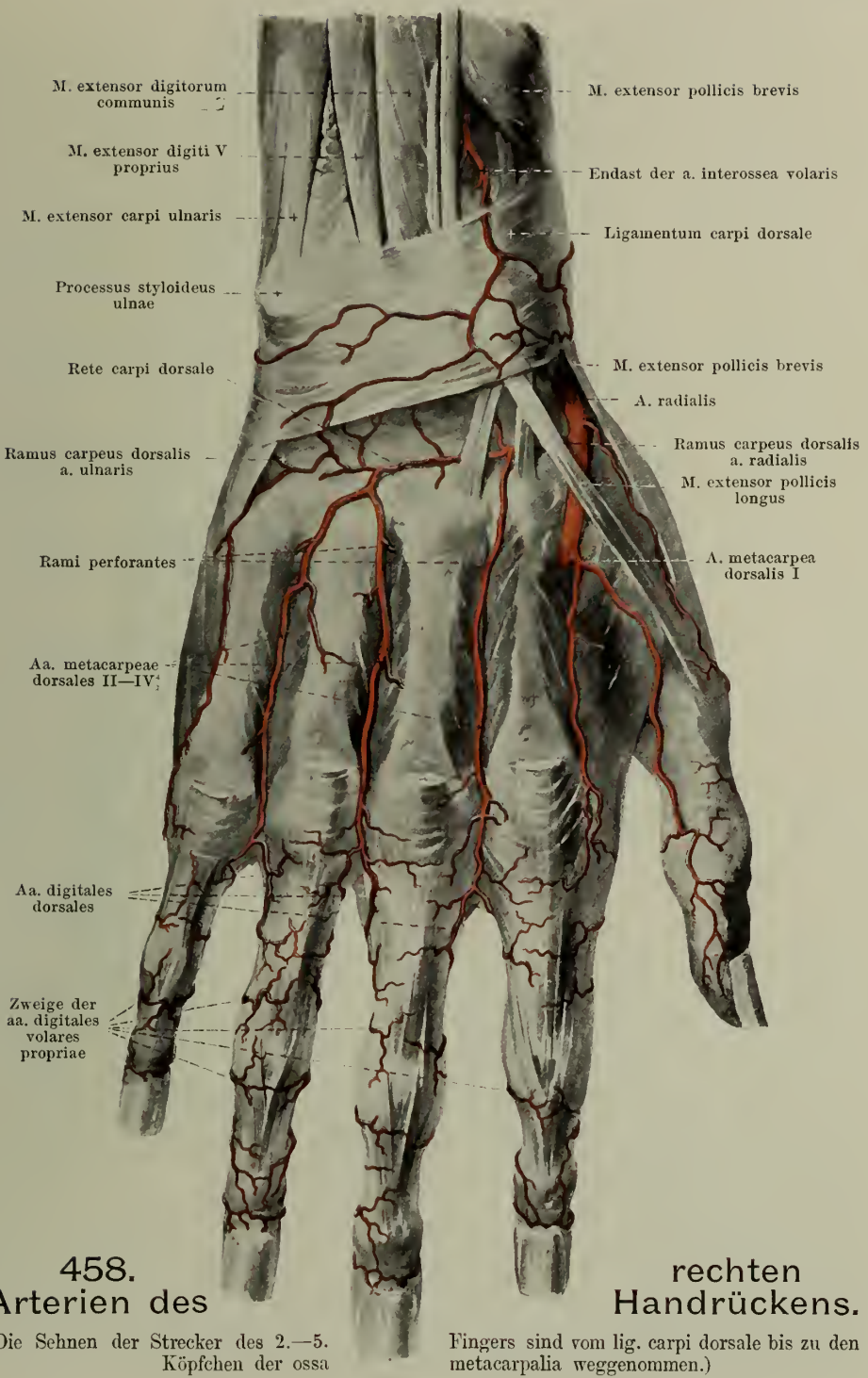

458. Arterien des rechten Handrückens.

(Die Sehnen der Strecker des 2.—5. Fingers sind vom lig. carpi dorsale bis zu den Köpfchen der ossa metacarpalia weggenommen.)

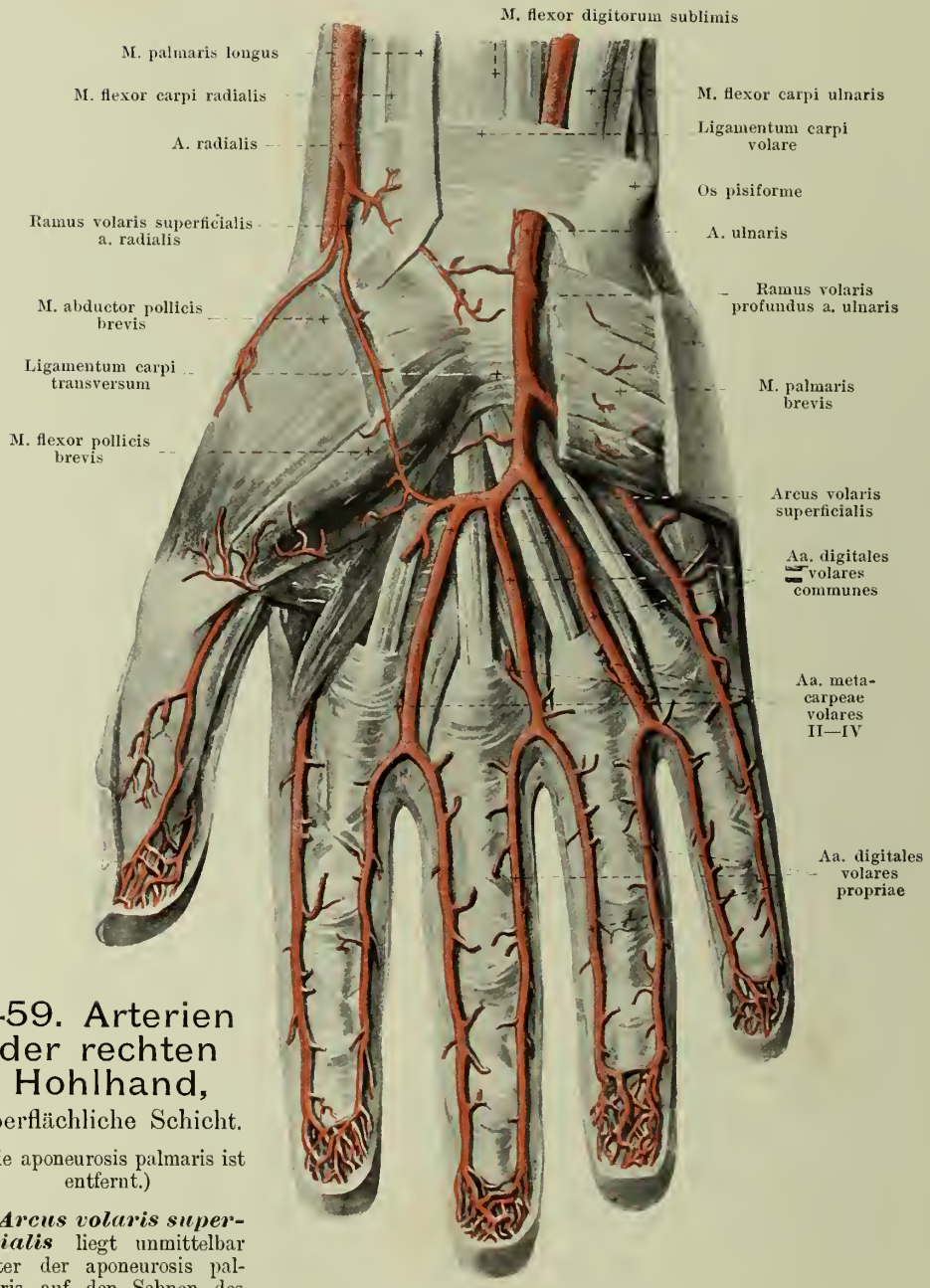

459. Arterien der rechten Hohlhand,

oberflächliche Schicht.

(Die aponeurosis palmaris ist entfernt.)

Arcus volaris superficialis liegt unmittelbar unter der aponeurosis palmaris auf den Sehnen des m. flexor digitorum sublimis und ist mit seiner Konvexität distalwärts gerichtet. Er wird hauptsächlich vom Ende der a. ulnaris gebildet, welches sich meist mit dem dünnen ramus volaris superficialis der a. radialis verbindet. Er gibt kleine Äste ab an die umgebenden Muskeln und Haut, sowie 3 *aa. digitales volares communes,* welche auf dem 2.—4. m. lumbricalis distalwärts ziehen, die aa. metacarpeae volares II—IV aufnehmen (s. auch Fig. 460) und sich am Metacarpophalangealgelenk in je 2 *aa. digitales volares propriae* für die einander zugekehrten Seiten des 2.—5. Fingers spalten.

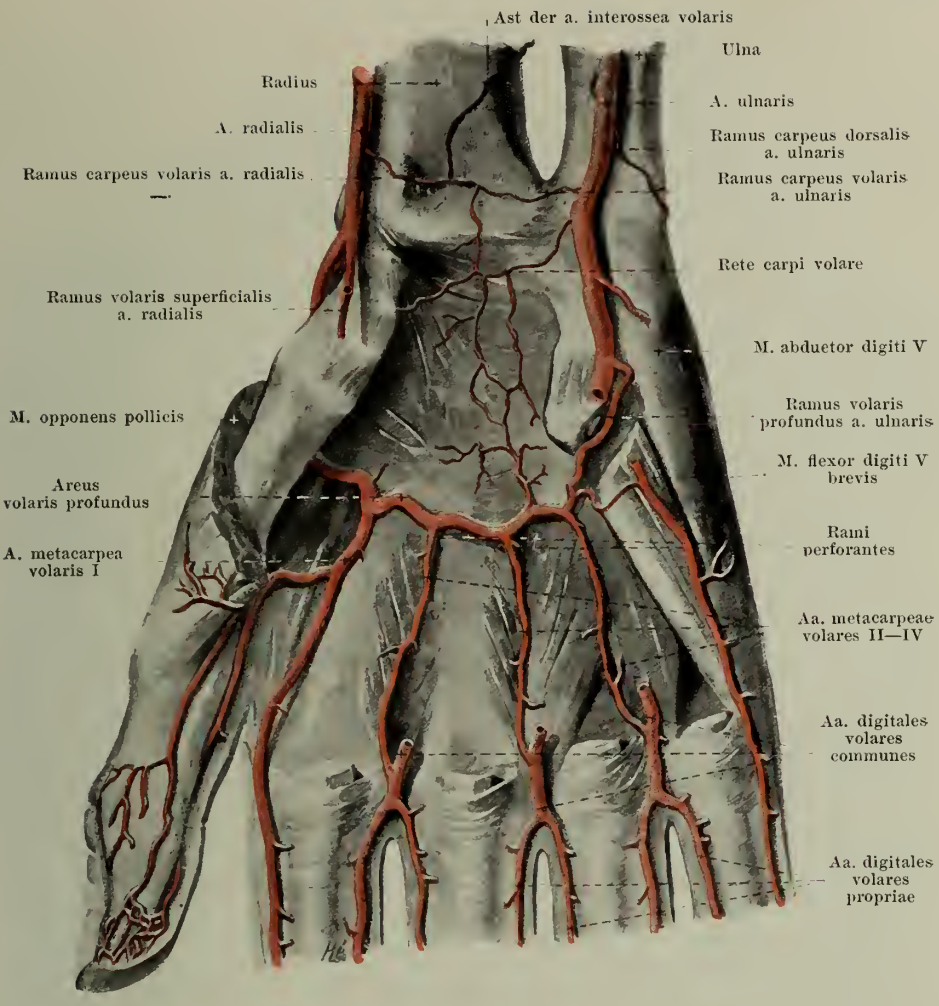

460. Arterien der rechten Hohlhand, tiefe Schicht.

(Es sind nur die mm. interossei, die Muskeln des Kleinfingerballens und die Ansätze der mm. opponens pollicis und flexor pollicis brevis erhalten.)

Die *aa. digitales volares propriae* (s. auch Fig. 459) versorgen die Volarflächen und, von der Gegend der ersten Fingergelenke an, auch die Dorsalflächen der Finger.

Arcus volarus profundus liegt unmittelbar auf den proximalen Enden der ossa metacarpalia und der mm. interossei, bedeckt von den Sehnen sämtlicher Fingerbeuger und vom m. adductor pollicis. Er ist flacher gekrümmt, als der oberflächliche Bogen; seine Konvexität sieht distalwärts. An seiner Bildung beteiligt sich hauptsächlich das Ende der a. radialis, welches mit dem ramus volaris profundus der a. ulnaris zusammenfließt. Er gibt proximalwärts Zweige zum rete carpi volare, distalwärts 4 *aa. metacarpeae volares*, welche auf den mm. interossei verlaufen. Die erste geht zu beiden Rändern des Daumens und zum radialen Zeigefingerrand. Die 2. bis 4. geben dicht nach ihrem Ursprung je einen *ramus perforans* ab, welcher durch die mm. interossei zur entsprechenden a. metacarpea dorsalis gelangt; schließlich senken sie sich neben den Köpfchen der ossa metacarpalia in die aa. digitales volares communes ein.

Rete carpi volare (s. auch Fig. 456) liegt unmittelbar auf der Volarfläche der Handgelenke und besteht aus wenigen feinen Zweigen von der a. interossea volaris, von den rami carpei volares der a. radialis und der a. ulnaris und vom arcus volaris profundus.

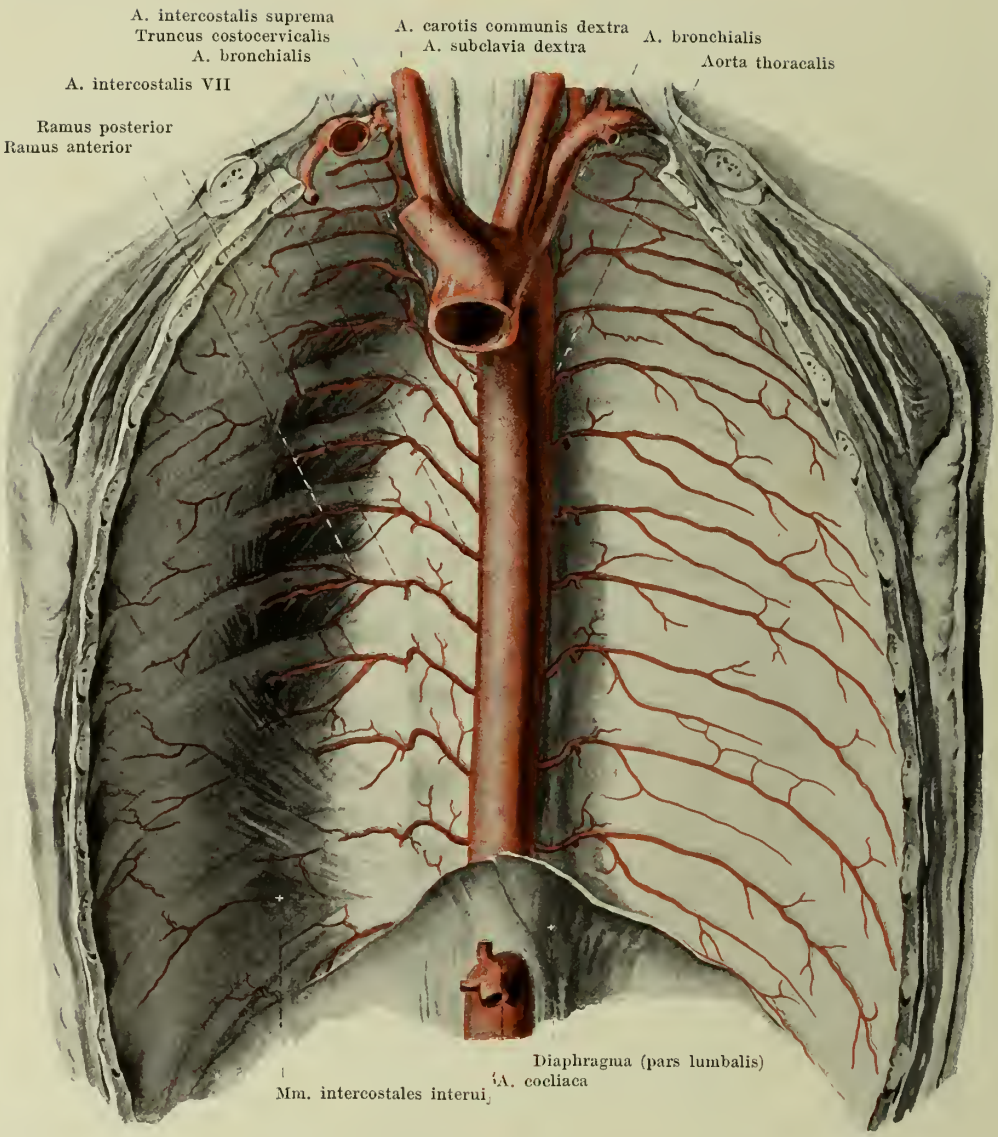

461. Aorta thoracalis, von vorn.

(Links sind die mm. intercostales interni und subcostales weggenommen; das Zwerchfell ist bis auf seine Ursprünge entfernt. Aus der a. subclavia dextra ist ein Stück herausgeschnitten.)

Die **aorta thoracalis** (s. auch Figg. 556, 629—631) verläuft von der linken Seite des 4. Brustwirbelkörpers an nach unten und wenig nach rechts, tritt vor dem unteren Abschnitt des 12. Brustwirbels, wenig links von der Medianebene, durch den hiatus aorticus des Zwerchfelles und geht dort in die aorta abdominalis über. Links grenzt sie an die v. hemiazygos und ist von der pleura mediastinalis überzogen (stößt somit unmittelbar an das cavum pleurae); rechts berührt sie den ductus thoracicus und die v. azygos, oben auch die Speiseröhre, die sich weiter unten an ihre vordere Seite legt; vorn grenzt sie außerdem noch an den bronchus sinister und an den Herzbeutel in der Gegend des linken Vorhofes. Sie gibt Äste an die Brusteingeweide, *rami viscerales,* und an die Wandungen der Brusthöhle, *rami parietales.*

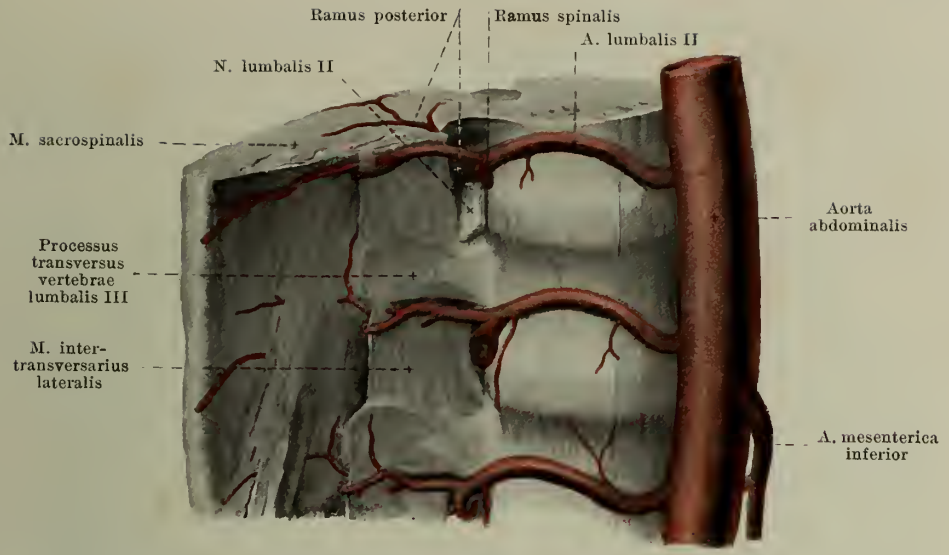

462. Verästelung der arteriae lumbales dextrae.

(Stück der Lendenwirbelsäule mit Muskeln, von rechts und etwas von oben.)

A. ***Rami viscerales:*** 1. **Aa. bronchiales** (s. Fig. 461), 2—3, aus der vorderen Wand des Anfangsteiles, sehr häufig (namentlich rechts) aus der a. intercostalis III. Sie gehen nach vorn zum rechten und linken bronchus und mit diesen in die Lungen.

2. **Aa. oesophageae** (nicht gezeichnet). 3—7, aus der vorderen Wand in verschiedener Höhe, nach vorn und rechts zur Speiseröhre; unterste anastomosiert mit der a. gastrica sinistra.

3. **Rami pericardiaci** (nicht gezeichnet), dünn, zur hinteren Wand des Herzbeutels.

4. **Rami mediastinales** (nicht gezeichnet), teilweise mit vorhergehenden gemeinsam entspringend, dünn, zum Inhalt des spatium mediastinale posterius; die untersten verbreiten sich auch auf der pars lumbalis des Zwerchfelles als *aa. phrenicae superiores* (nicht gezeichnet).

B. ***Rami parietales:*** **Aa. intercostales** (s. auch Fig. 461), jederseits 10 (11) für den (2.) 3.—11. Zwischenrippenraum und den unteren Rand der 12. Rippe, aus der hinteren Wand. Die oberen gehen rückläufig nach oben, die unteren mehr horizontal; die rechten sind länger. Sämtliche liegen auf dem lig. longitudinale anterius hinter dem truncus sympathicus und hinter der v. azygos bez. hemiazygos, die rechten außerdem hinter der Speiseröhre und hinter dem ductus thoracicus. Jede gelangt zum unteren Rand eines capitulum costae und teilt sich dort.

a) *Ramus posterior* gibt zunächst einen *ramus spinalis* ab, der durch das foramen intervertebrale in den canalis vertebralis zum Rückenmark und zu seiner Umgebung gelangt. Alsdann geht er medial vom lig. costotransversarium anterius nach hinten, gibt *rami musculares* ab und zerfällt in zwei Zweige. Der eine verläuft zwischen mm. semispinalis und longissimus, kommt zwischen je zwei procc. spinosi zum Vorschein und wendet sich lateralwärts zur Haut *(ramus cutaneus medialis);* der andere liegt zwischen mm. longissimus und iliocostalis und gelangt vielfach (namentlich an den unteren Segmenten) ebenfalls zur Haut *(ramus cutaneus lateralis.)*

b) *Ramus anterior* verläuft im spatium intercostale unter der v. intercostalis (s. S. 455) vorwärts nach innen von den mm. intercostales externi, anfangs nur von der fascia endothoracica und der pleura bedeckt, dann zwischen den mm. intercostales externi und interni, in der vorderen Hälfte innerhalb der letzteren (s. S. 267); er gibt einen Ast an den oberen Rand der nächstunteren Rippe und viele *rami musculares* ab. Vorn anastomosiert er mit dem entsprechenden ramus intercostalis der a. mammaria interna. In der Gegend der Ursprungszacken des m. obliquus abdominis externus gehen *rami cutanei laterales [pectorales et abdominales]* (nicht gezeichnet) teilweise rückwärts *(ramus posterior)* zur seitlichen, teilweise vorwärts *(ramus anterior)* zur vorderen Rumpfwand; von letzteren kommen kleine Zweige zur Brustdrüse, *rami mammarii laterales.* Meist nur im 4.—6. Intercostalraum gelangen kleine Äste medial von der Brustwarze zur Haut *(rami cutanei anteriores [pectorales et abdominales])* (nicht gezeichnet) und teilweise zur Brustdrüse *(rami mammarii mediales).*

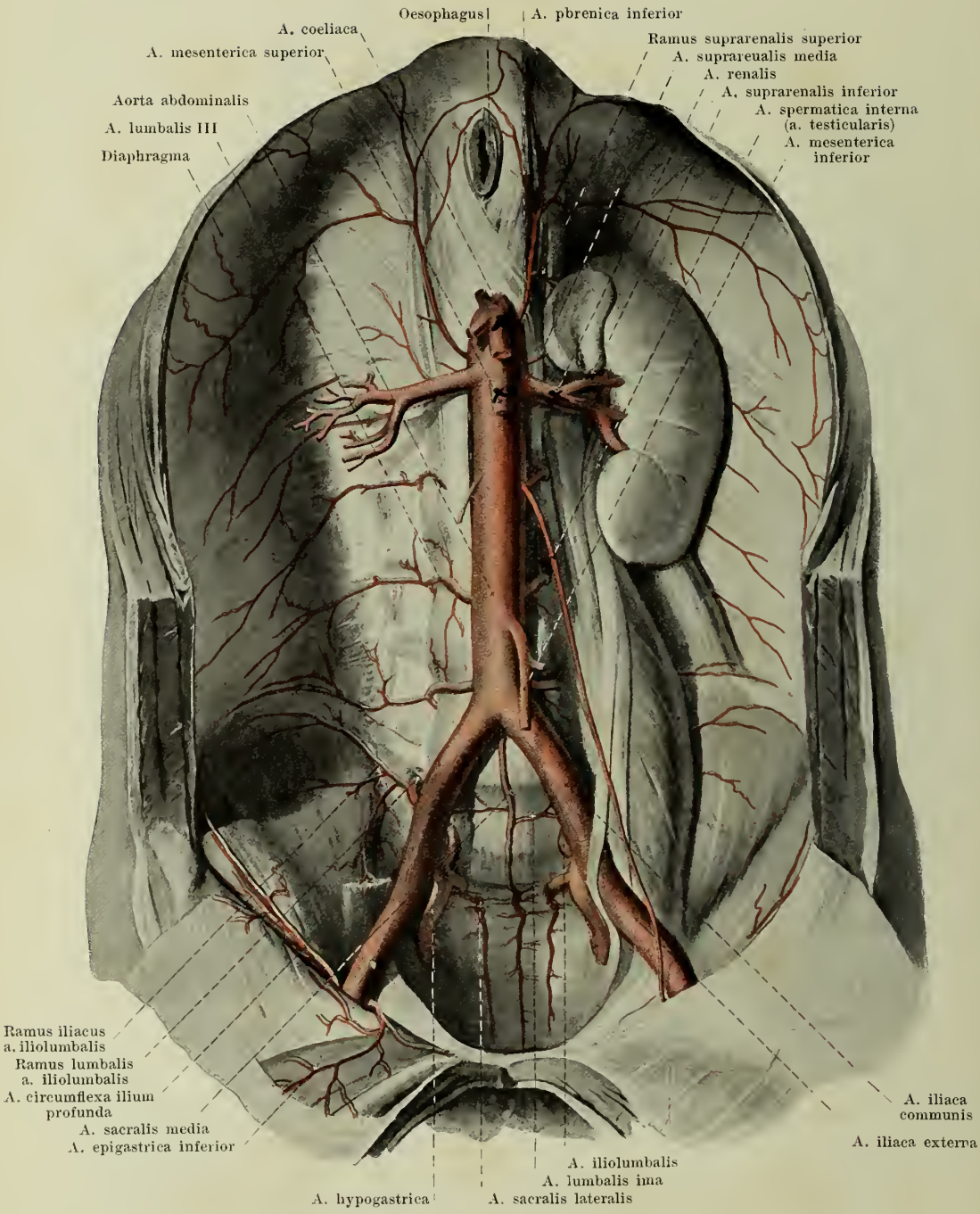

463. Aorta abdominalis, von vorn.

(Rechts sind die Niere und die mm. psoas und quadratus lumborum weggenommen.)

Aorta abdominalis (s. auch Figg. 499 u. 633) zieht an der vorderen Fläche der Lendenwirbelkörper abwärts, ein wenig links von der Medianebene. Sie ist vorn unmittelbar bedeckt vom corpus pancreatis, von der pars inferior duodeni und vom peritonaeum, verläuft an der linken Seite der v. cava inferior und teilt sich vor dem unteren Rand des 4. Lendenwirbels (nahe unterhalb des Nabels) in die beiden *aa. iliacae communes.* Ihre Äste werden eingeteilt in *rami parietales* (zu den Bauchwänden) und *rami viscerales* (zu den Baucheingeweiden).

A. ***Rami parietales:***

1. **A. phrenica inferior,** paarig, entspringt vor dem 12. Brustwirbel gesondert oder gemeinsam mit derjenigen der anderen Seite, geht an der unteren Fläche der pars lumbalis diaphragmatis aufwärts, vorwärts und lateralwärts (rechts hinter dem foramen venae cavae) und hilft das Zwerchfell versorgen. Zweige:

a) *Rami suprarenales superiores,* aus dem Anfangsteil, zu der Nebenniere.

2. **Aa. lumbales I—IV** (s. auch Fig. 462) paarig, gehen meist rechtwinkelig von der hinteren Wand ab, je vor dem Körper des 1.—4. Lendenwirbels, laufen an der lateralen Fläche derselben nach hinten, bedeckt von den crura diaphragmatis und den Ursprüngen des m. psoas major, und gelangen durch den m. quadratus lumborum zu den Muskeln und zur Haut der seitlichen Bauchwand. Jede gibt einen Zweig ab:

a) *Ramus posterior* entspricht genau dem r. posterior einer a. intercostalis (s. S. 419), gibt einen *ramus spinalis* ab und geht zu den Muskeln und zur Haut der Lendengegend.

3. **A. sacralis media** (s. auch Figg. 470 u. 471), unpaar, entspringt nahe oberhalb des Teilungswinkels aus der hinteren Wand und zieht leicht geschlängelt in der Medianebene vor dem 5. Lendenwirbel, dem Kreuz- und Steißbein abwärts. Sie gibt Äste an die benachbarten Knochen, Muskeln, Nerven und an den Mastdarm und endigt in einem unter der Steißbeinspitze gelegenen Gefäßknäuel, *glomus coccygeum* (nicht gezeichnet). Zweig:

a) *A. lumbalis ima,* meistens sehr dünn, läuft jederseits auf dem Körper des 5. Lendenwirbels lateral- und rückwärts zum m. psoas major.

B. ***Rami viscerales:***

1. **A. suprarenalis media,** paarig, entspringt nahe unter der a. coeliaca und verläuft unmittelbar vor dem crus mediale diaphragmatis zur Nebenniere.

2. **A. renalis** (s. auch Fig. 499), paarig, geht ziemlich rechtwinkelig in der Höhe des 1. Lendenwirbels (oder etwas tiefer) ab, verläuft unmittelbar vor dem crus mediale diaphragmatis (rechts hinter der v. cava inferior) hinter der v. renalis transversal und sendet ihre Äste vor und hinter dem Nierenbecken zur Substanz der Niere (s. auch Fig. 638). Varietäten im Ursprung und in der Zahl sind häufig. Durch Ästchen zur tunica adiposa der Niere anastomosiert sie mit den aa. phrenica inferior, lumbales, suprarenales, spermatica interna u. mesentericae. Außerdem gibt sie ab die *a. suprarenalis inferior* zur Nebenniere.

3. **A. spermatica interna** (s. auch Figg. 464, 465 u. 499), paarig, entspringt spitzwinkelig in der Höhe des 2. Lendenwirbels, verläuft (rechts vor der v. cava inferior) auf den mm. psoas major und minor, vor dem ureter, hinter dem peritonaeum, abwärts, lateralwärts und nach vorn, gibt dabei feine Ästchen an die tunica adiposa der Niere, an den ureter und an Lymphknoten und nähert sich dem lateralen Rand des Beckeneinganges. Von da an verhält sie sich bei beiden Geschlechtern verschieden.

Beim Manne, *a. testicularis* (s. noch Figg. 467, 470, 499 u. 650), geht sie auf dem m. psoas major, vor der a. und v. iliaca externa zum annulus inguinalis abdominalis und, umgeben von den Ästen des plexus pampiniformis, im Samenstrang zum Nebenhoden und Hoden; sie anastomosiert dort mit der a. deferentialis.

Beim Weibe, *a. ovarica* (s. Figg. 471, 472 u. 503), kreuzt sie nahe vor dem ureter den Ursprung der a. und v. iliaca externa, tritt in das lig. suspensorium ovarii ein, umgeben von den Ästen des plexus pampiniformis, läuft den vorderen Rand (margo mesovaricus) des Eierstockes entlang, gibt Äste an ihn ab und anastomosiert breit mit dem ramus ovarii der a. uterina.

4. **A. coeliaca** (s. auch Figg. 464 u. 498), unpaar, aus der vorderen Wand zwischen 12. Brust- und 1. Lendenwirbel, kurz, teilt sich am oberen Rand des corpus pancreatis in 3 Äste.

a) *A. gastrica sinistra* (s. Figg. 464 u. 465) biegt in der plica gastropancreatica nach vorn und oben zur rechten Seite der cardia und läuft zwischen den Blättern des omentum minus die curvatura minor des Magens entlang nach rechts und unten. Sie gibt kleine Äste zur Speiseröhre *(rami oesophagei),* größere an die vordere und hintere Magenwand und an das omentum minus. Sämtliche zum Magen gelangende Arterien anastomosieren reichlich miteinander.

b) *A. hepatica* (s. Figg. 464 u. 465) läuft auf dem rechten crus mediale diaphragmatis am oberen Rande des pancreas hinter und unter dem vestibulum bursae omentalis nach rechts zur linken, hinteren Fläche des pylorus und teilt sich dort in ihre Äste. Zweige:

ba) *A. gastrica dextra* entspringt am pylorus und läuft zwischen den Blättern des omentum minus die curvatura minor entlang nach links: sie vereinigt sich mit der a. gastrica sinistra und gibt Äste an die vordere und hintere Magenwand.

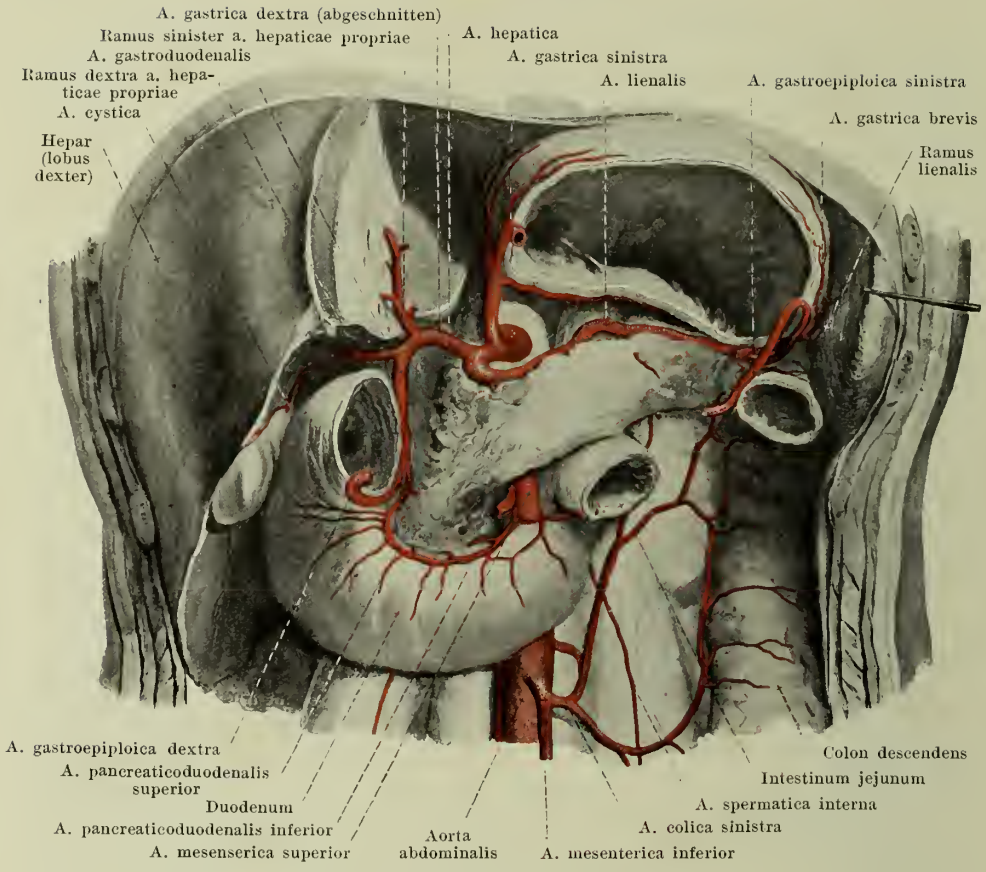

464. Arterien der Baucheingeweide,

tiefste Schicht, von vorn.

(Der linke Leberlappen, der größte Teil des Magens, der Dünndarm und das colon transversum sind weggenommen, das peritonaeum ist in großer Ausdehnung abpräpariert.)

4. **A. coeliaca** (Fortsetzung):

bb) *A. hepatica propria* steigt zwischen den Blättern des lig. hepatoduodenale, links vom ductus choledochus, sowie links und nach vorn von der v. portae (s. Figg. 497 u. 584), zur porta hepatis und teilt sich dort in einen *ramus dexter* zur rechten und *ramus sinister* zur linken Hälfte der Leber (s. auch Fig. 581). Ersterer gibt die *a. cystica* zur Gallenblase ab.

bc) *A. gastroduodenalis* verläuft an der linken, dorsalen Fläche der pars superior duodeni abwärts und zerfällt in zwei Äste:

α) *A. pancreaticoduodenalis superior* zieht an der konkaven Seite der pars descendens und pars inferior duodeni, zwischen ihr und dem caput pancreatis nach unten und links, fließt mit der a. pancreaticoduodenalis inferior zusammen und versorgt mit *rami pancreatici* das caput pancreatis, mit *rami duodenales* das duodenum.

β) *A. gastroepiploica dextra* (s. Fig. 465) gelangt an der unteren Fläche der pars superior duodeni zwischen die beiden vorderen Blätter des omentum majus, läuft die curvatura major des Magens entlang nach links und vereinigt sich mit der gastroepiploica sinistra. Sie gibt Äste an die vordere und hintere Magenwand, sowie *rami epiploici* an das große Netz.

c) *A. lienalis* (s. auch Figg. 498, 586 u. 587) biegt sich nach links und zieht oberhalb der v. lienalis am oberen Rand des pancreas, sowie hinter der bursa omentalis vor der linken Nebenniere und Niere geschlängelt nach links zum hilus der Milz. Zweige (s. S. 424):

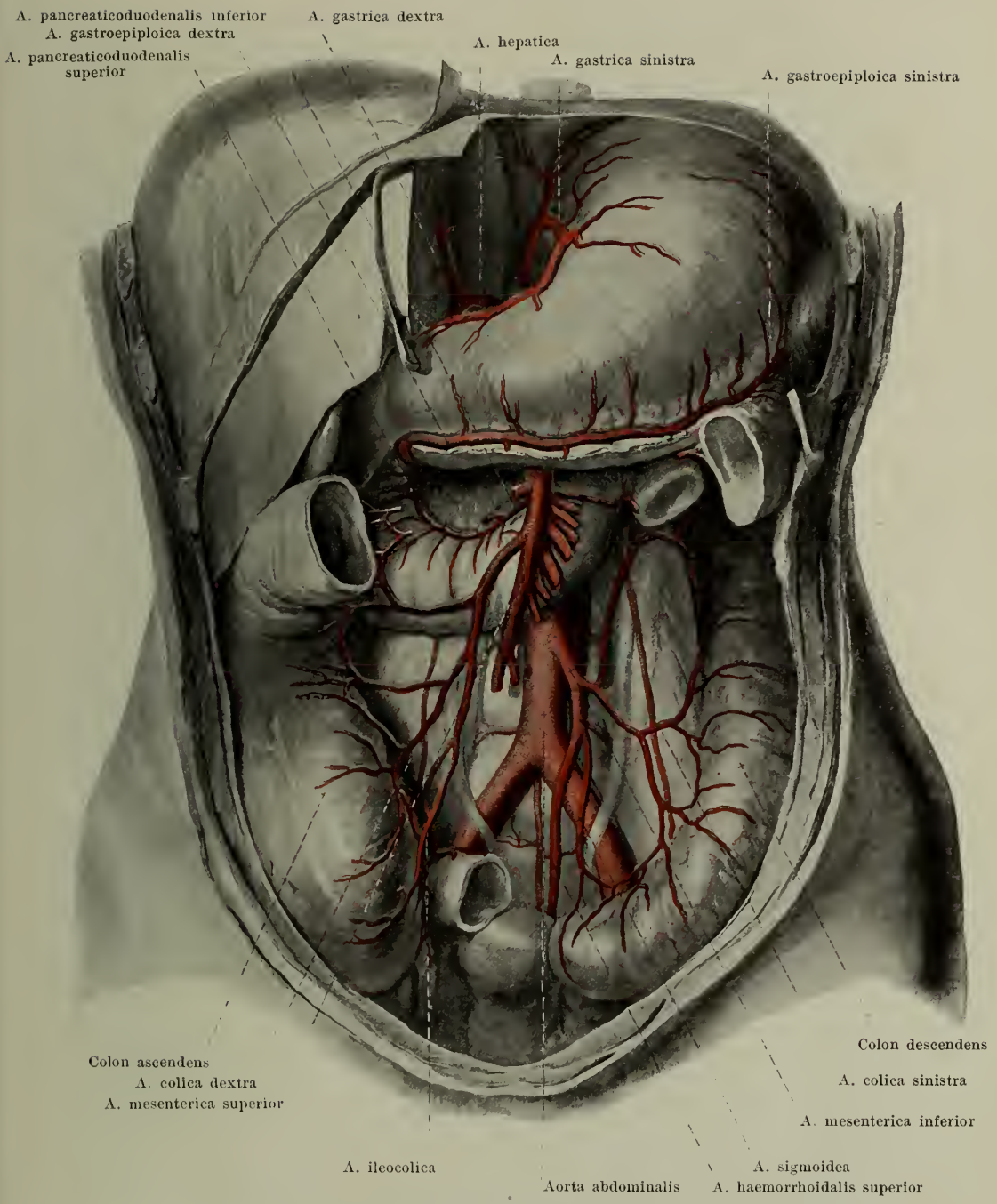

465. Arterien der Baucheingeweide,

oberflächlichere Schicht, von vorn.

(Der linke Leberlappen, der Dünndarm und das colon transversum sind weggenommen; das mesenterium und mesocolon sind abpräpariert.)

4. **A. coeliaca** (Fortsetzung):
   ca) *Rami pancreatici* zahlreich zum corpus und zur cauda pancreatis.
   cb) *A. gastroepiploica sinistra* (s. auch Fig. 465) im lig. gastrolienale nach vorn, geht zwischen den beiden vorderen Blättern des omentum majus die curvatura major des Magens entlang nach rechts in die a. gastroepiploica dextra; verästelt sich wie diese.
   cc) *Aa. gastricae breves* (s. Fig. 464), mehrere, im lig. gastrolienale zum fundus ventriculi.
   cd) *Rami lienales* vom hilus zur Substanz der Milz (s. Fig. 586).

5. **A. mesenterica superior** (s. auch Figg. 463—465, 498 u. 584), unpaar, entspringt unmittelbar unter der a. coeliaca, durch die v. lienalis von ihr geschieden, vor dem 1. Lendenwirbel; sie geht an der linken Seite der v. mesenterica superior abwärts anfangs hinter dem caput pancreatis, tritt dann durch die incisura pancreatis in die Rinne an der vorderen Fläche des processus uncinatus pancreatis und vor der pars inferior duodeni zwischen die Blätter des mesenterium und verläuft in einem nach links und vorn leicht konvexen Bogen bis zum Ende des Dünndarmes.

a) *A. pancreaticoduodenalis inferior* (s. Figg. 464 u. 465) geht vor dem proc. uncinatus pancreatis von der rechten Seite ab, läuft an der konkaven Seite der pars inferior duodeni zwischen ihr und dem pancreas nach rechts, versorgt beide Organe und mündet in die a. pancreaticoduodenalis superior.

b) *Aa. intestinales,* 12—20, von der linken Seite und aus der Konvexität des Bogens, zwischen den Blättern des mesenterium zu den Schlingen des Jejunum *(aa. jejunales)* und Ileum *(aa. ileae).* Jede Arterie gabelt sich; diese Äste bilden untereinander und mit benachbarten Gefäßen bogenförmige Anastomosen; die an diesen entspringenden Zweige können ebensolche Anastomosen bilden, und so fort, so daß 2—5 Anastomosenreihen aufeinander folgen können (s. Fig. 496). Aus der letzten Reihe gehen zahlreiche, nahezu gleichstarke Äste in ziemlich gleichen Abständen an den Dünndarm. Außerdem versorgen kleine Äste den Inhalt des Gekröses. Die letzte a. ilea verbindet sich mit der a. ileocolica.

c) *A. ileocolica,* von der rechten Seite, läuft hinter dem peritonaeum nach rechts unten zum Ende des Dünndarms und Anfang des Dickdarms, anastomosiert mit der letzten a. ilea und mit der a. colica dextra. Ein kleiner Ast, *a. appendicularis* (nicht bezeichnet), geht hinter dem Ileum zum Wurmfortsatz.

d) *A. colica dextra,* von der rechten Seite, sehr häufig ein Ast der vorhergehenden, geht hinter dem peritonaeum nach rechts zum colon ascendens; sie anastomosiert mit der a. ileocolica und mit der a. colica media.

e) *A. colica media,* von der rechten Seite, vor dem pancreas, zieht zwischen den Blättern des mesocolon transversum nach rechts und vorn zum colon transversum; sie anastomosiert mit der a. colica dextra und mit der a. colica sinistra.

6. **A. mesenterica inferior** (s. Figg. 462—465), unpaar, geht zwischen 3. und 4. Lendenwirbel ab und verläuft unter dem peritonaeum gebogen nach unten und links. Äste:

a) *A. colica sinistra* aus der linken Seite, unter dem peritonaeum nach links zum colon descendens; sie anastomosiert mit der a. colica media und mit den aa. sigmoideae.

b) *Aa. sigmoideae,* öfters einfach, verlaufen wie vorige nach unten und links zum colon sigmoideum; anastomosieren mit der a. colica sinistra und a. haemorrhoidalis superior.

c) *A. haemorrhoidalis superior* (s. Figg. 465, 470 u. 471), das Endstück der a. mesenterica inferior, biegt sich vor der a. und v. iliaca communis sinistra und vor dem promontorium abwärts, zieht vor dem Kreuzbein und hinter dem Mastdarm nach unten und teilt sich dann in zwei, rechts und links am intestinum rectum verlaufende Äste; sie anastomosiert oben mit den aa. sigmoideae, unten mit den aa. haemorrhoidales mediae (aus den aa. hypogastricae).

A. iliaca communis (s. Figg. 463, 467, 468, 470, 471 u. 499) geht jederseits vor den Körpern des 4. und 5. Lendenwirbels am medialen Rande des m. psoas major leicht gebogen nach unten, lateral und vorn; sie ist vom peritonaeum bedeckt und läuft links hinter der a. haemorrhoidalis superior, sowie, links häufiger als rechts, hinter dem ureter. Beiderseits liegt sie nach vorn und etwas nach links von der v. iliaca communis und teilt sich vor der articulatio sacroiliaca, lateral vom promontorium, in die *a. hypogastrica* und die *a. iliaca externa.*

A. hypogastrica (s. Figg. 463, 467, 468, 470, 471 u. 500) wendet sich nach unten und etwas nach hinten, zieht vor der v. hypogastrica in das kleine Becken und teilt sich nach kurzem Verlaufe gewöhnlich in einen hinteren und einen vorderen Ast. Der hintere Ast biegt stark nach hinten zum oberen Teil des foramen ischiadicum majum (oberhalb des m. piriformis), gibt die *aa. iliolumbalis* und *sacralis lateralis* ab und endet als *a. glutaea superior.* Der vordere Ast läuft vor dem m. piriformis und dem plexus sacralis zum unteren Abschnitt des foramen ischiadicum majus, gibt die *aa. umbilicalis* (bez. *aa. vesicales superiores), obturatoria, vesicalis inferior, deferentialis* (beim Manne), *uterina* (beim Weibe) und *haemorrhoidalis media* ab und spaltet sich in die *a. glutaea inferior* und *a. pudenda interna.* Die Zweige des hinteren Astes, sowie die a. obturatoria und die a. glutaea inferior gehen vorwiegend zu den Wänden des Beckens als *rami parietales,* diejenigen des vorderen Astes (ohne die a. obturatoria und die a. glutaea inferior) vorwiegend zu den Eingeweiden als *rami viscerales.*

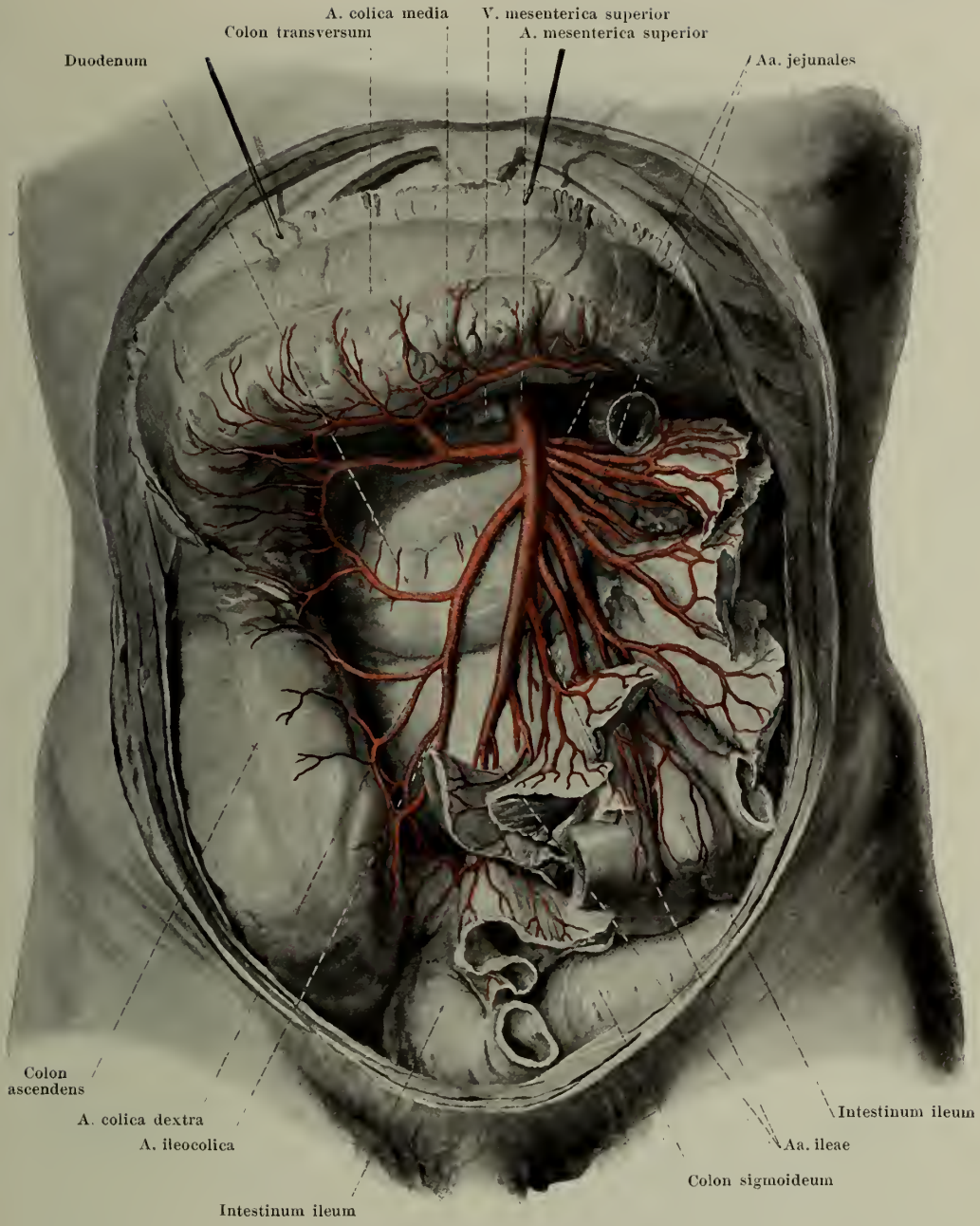

466. Äste der a. mesenterica superior, von vorn.

(Der Dünndarm ist bis auf zwei Schlingen am mesenterium abgetragen, das colon transversum ist nach oben gezogen, das omentum majus abgeschnitten, das mesenterium ist nach links umgelegt. Mesenterium und mesocolon sind teilweise abpräpariert.)

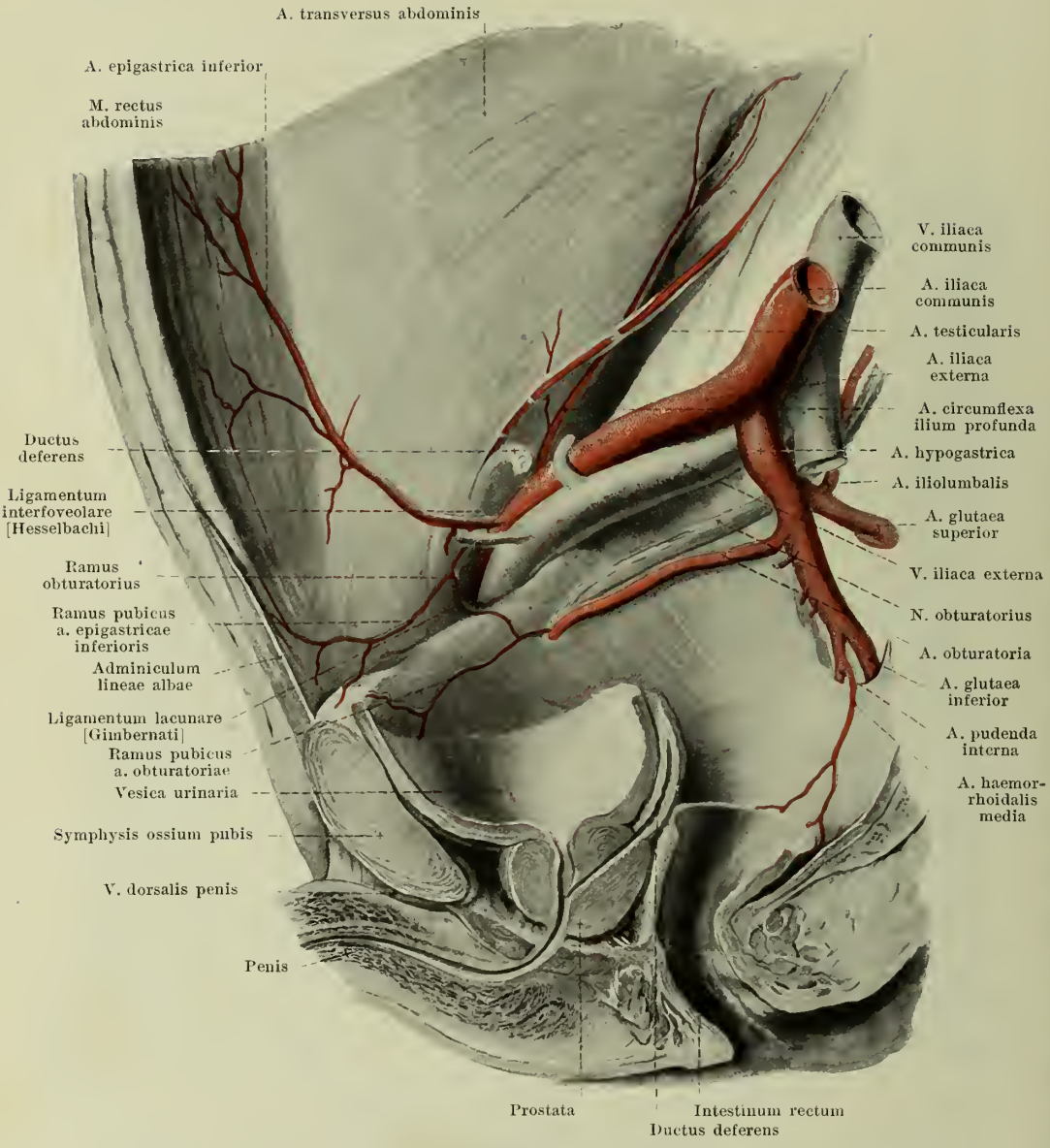

467. Rechte a. obturatoria und a. epigastrica inferior des Mannes, von links.

A. ***Rami parietales:***

1. **A. iliolumbalis** (s. auch Figg. 463 u. 468) wendet sich hinter dem n. obturatorius lateralwärts und nach oben zwischen basis ossis sacri und m. psoas major, teilt sich in zwei Äste:

a) *Ramus lumbalis* entspricht dem ramus posterior einer a. lumbalis (s. Fig. 462), verläuft zwischen proc. transversus des 5. Lendenwirbels und Basis des Kreuzbeins dorsalwärts und gibt einen *ramus spinalis* zum Wirbelkanal; versorgt benachbarte Muskeln und Haut.

b) *Ramus iliacus* läuft hinter dem m. psoas major die crista iliaca entlang, gibt Zweige an Knochen und Muskeln; er verbindet sich mit der a. circumflexa ilium profunda.

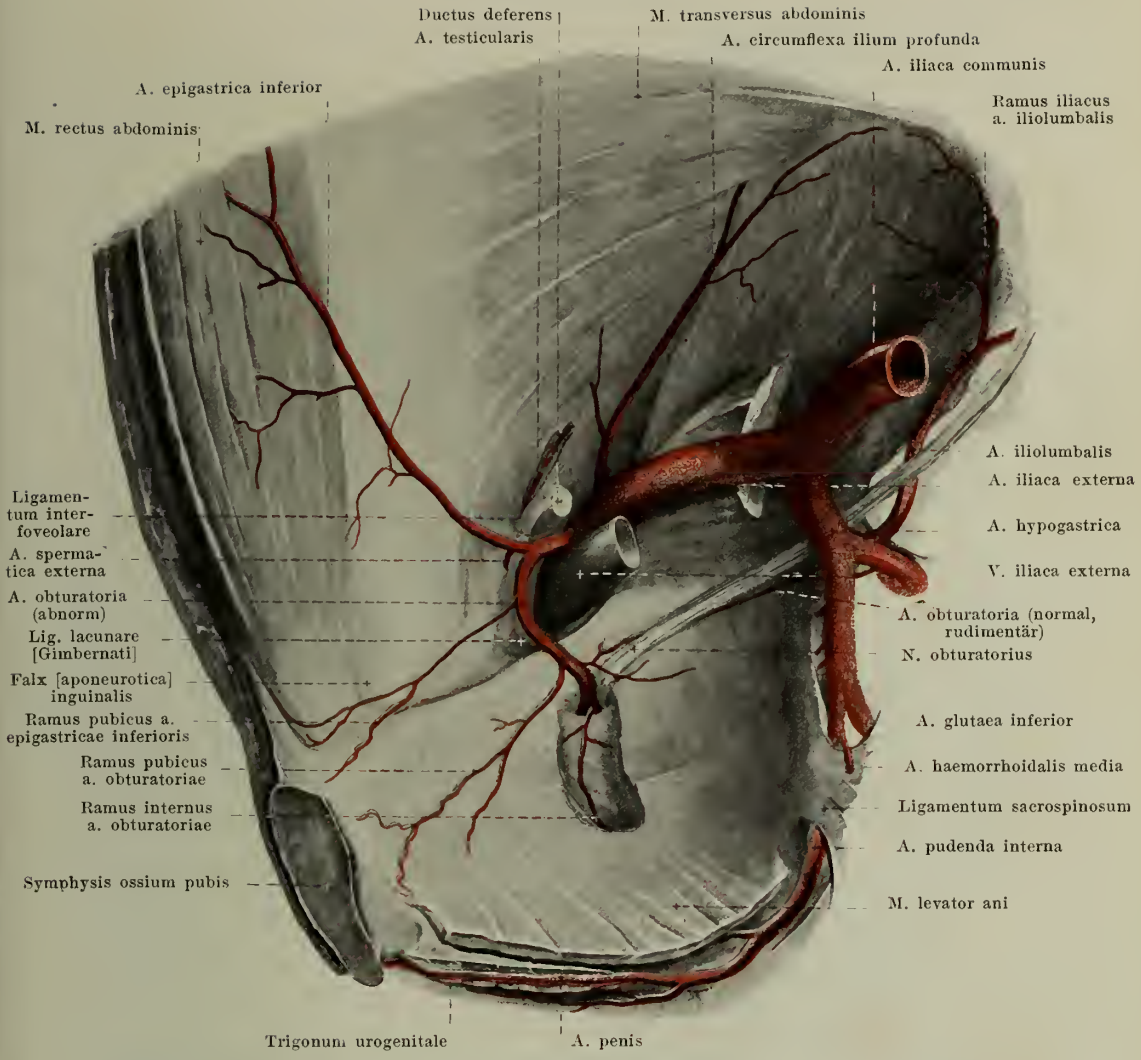

468. Abnorme a. obturatoria dextra des Mannes.

(Aus den mm. obturator internus und levator ani ist ein Fenster herausgeschnitten.)

2. **A. sacralis lateralis** (s. Fig. 463) läuft einfach oder doppelt auf der facies pelvina des Kreuzbeins medial von den foramina sacralia abwärts, versorgt die Umgebung, gibt *rami spinales* durch die foramina sacralia in den canalis sacralis und Zweige zu den Muskeln und zur Haut der Rückfläche.

3. **A. obturatoria** (s. auch Figg. 467, 469—471 u. 476), häufig aus dem hinteren Ast, zieht, vom Bauchfell bedeckt, unter der linea terminalis des Beckens und unter dem n. obturatorius vor- und abwärts zum canalis obturatorius und teilt sich innerhalb desselben in ihre Endäste. Im Becken gibt sie kleine Äste an die Umgebung ab, sowie:

a) *Ramus pubicus.* Dieser läuft an der hinteren Fläche des ramus superior ossis pubis medianwärts und anastomosiert auf der oberen Fläche des lig. lacunare [Gimbernati] oder lateral von ihm mit dem ramus obturatorius der a. epigastrica inferior. Vermittelst dieser Anastomose entspringt die a. obturatoria in ca. $^1/_3$ der Fälle aus der a. epigastrica; sie liegt dabei häufiger lateral vom annulus femoralis, seltener auf dem septum femorale oder auf dem lig. lacunare.

b) *Ramus internus* medial auf membrana obturatoria abwärts zum Muskel und Sitzbein.

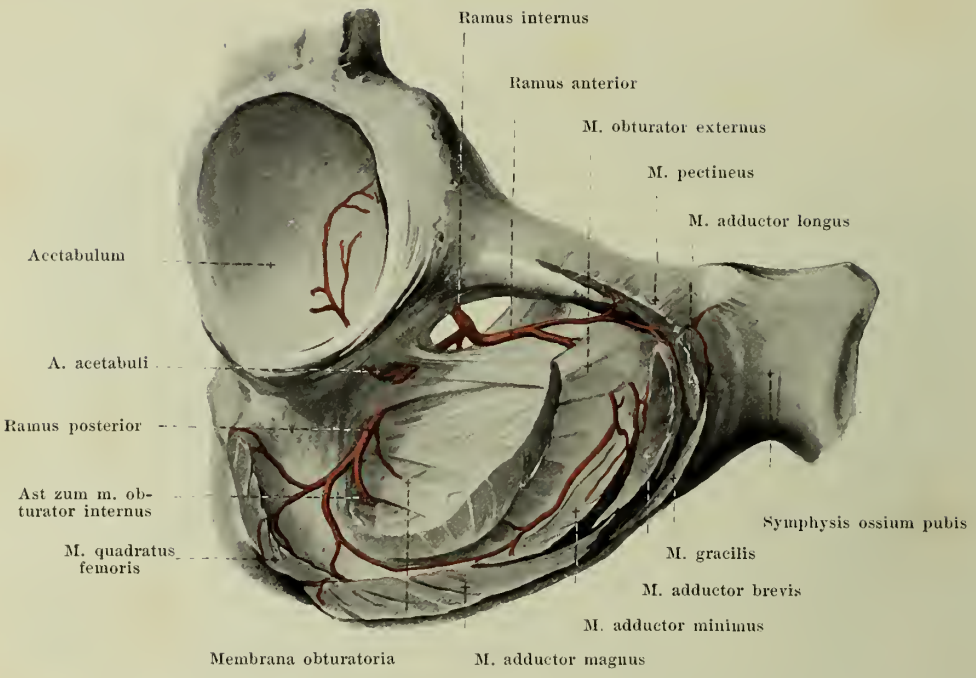

469. Endverzweigung der a. obturatoria dextra,

von vorn und rechts.

(Die Oberschenkelmuskeln sind kurz an ihrem Ursprung abgeschnitten.)

3. **A. obturatoria** (Fortsetzung): Endäste:

c) *Ramus posterior* geht in der membrana obturatoria am hinteren Rand des foramen obturatum abwärts zur vorderen Fläche des ramus superior ossis ischii, gibt dabei die *a. acetabuli* durch die incisura acetabuli zum Hüftgelenk, ferner Äste durch die Membran zum m. obturator internus und sendet seine Endzweige teils vorwärts auf den Ursprung des m. obturator externus, teils rückwärts besonders zum Sitzbein.

d) *Ramus anterior* läuft auf der Außenfläche der Membran vorwärts und dann teils durch den m. obturator externus, teils vor ihm abwärts dem vorigen entgegen.

4. **A. glutaea superior** (s. Figg. 467, 470 u. 477) geht zwischen L_5 und S_1 nach hinten durch den oberen Teil des foramen ischiadicum majus, oberhalb des m. piriformis, gibt kleine Äste an die umgebenden Muskeln und Knochen und teilt sich in einen oberflächlichen Ast, der zwischen mm. glutaeus maximus und medius lateral- und abwärts zieht, und in einen tiefen, der zwischen mm. glutaeus minimus und medius lateralwärts verläuft. Letzterer teilt sich in einen *ramus superior* entlang den oberen Rand des m. glutaeus minimus und in einen *ramus inferior* in die Substanz des m. glutaeus medius. Sie gibt auch Äste an die bedeckende Haut.

5. **A. glutaea inferior** (s. Figg. 467, 470 u. 477) verläuft zwischen S_2 und S_3 oder S_3 und S_4 durch den unteren Teil des foramen ischiadicum majus zwischen dem unteren Rand des m. piriformis und dem lig. sacrospinosum nach hinten und unten zur vorderen Fläche des m. glutaeus maximus. Sie versorgt besonders diesen Muskel, seine Nachbarn und die bedeckende Haut und gibt eine feine *a. comitans n. ischiadici* nach abwärts an den n. ischiadicus.

B. ***Rami viscerales:***

1. **A. umbilicalis** (s. Figg. 470, 471, 510 u. 511), voll entwickelt nur vor der Geburt vorhanden, läuft bogenförmig an der Innenwand des kleinen Beckens nach vorn und aufwärts zur vorderen Bauchwand, erreicht diese hinter dem lateralen Rand der Sehne des m. rectus abdominis und geht dann unter dem Bauchfell in der plica umbilicalis lateralis zum Nabel (s. auch Figg. 328 u. 599). Sie gibt die *aa. vesicales superiores* zum oberen Teil der Blase ab. Nach der Geburt bleiben nur der Anfangsteil und die Blasenäste offen, der größte Teil des Gefäßes obliteriert zum *ligamentum umbilicale laterale* (s. Fig. 599).

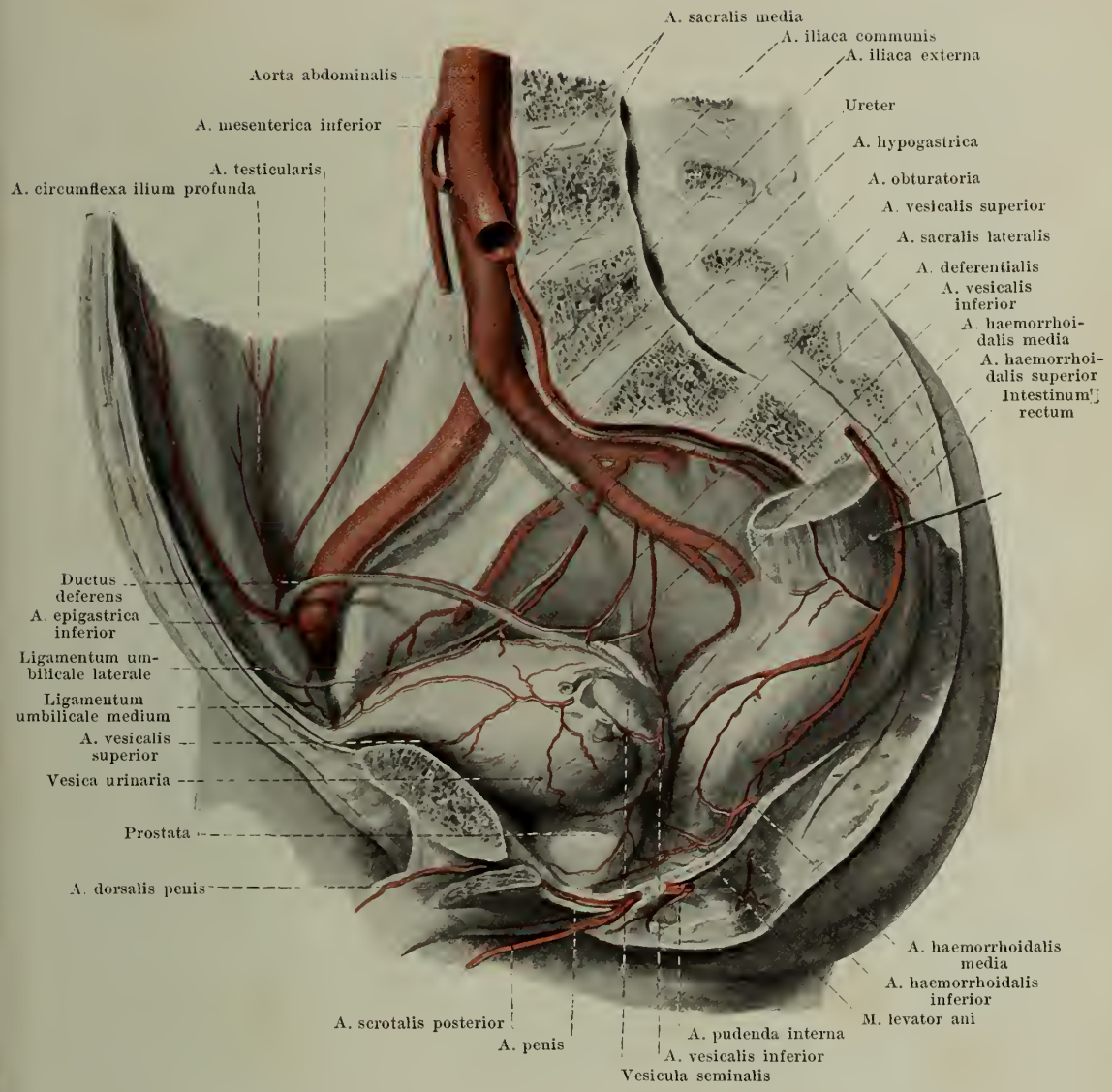

470. Arterien des männlichen Beckens, von links.

(Der Mastdarm ist etwas nach links gezogen, das Bauchfell ist entfernt.)

2. ***A. deferentialis*** (nur beim Manne), häufig von der vorhergehenden oder von der folgenden entspringend, gelangt nach vorn und unten zum ductus deferens, teilt sich dort und läuft teils abwärts bis zur vesicula seminalis, teils aufwärts bis zum Leistenkanal und bis zum Nebenhoden; sie anastomosiert dort mit der a. testicularis.

3. ***A. vesicalis inferior*** (s. auch Figg. 471 u. 472) geht abwärts zum fundus vesicae; außerdem gelangt sie beim Manne zur vesicula seminalis und prostata, beim Weibe zur vagina.

4. ***A. haemorrhoidalis media*** (s. auch Figg. 467) (nicht konstant) kommt häufig aus der a. pudenda interna und läuft auf dem diaphragma pelvis abwärts und medianwärts zum Mastdarm und zu den umgebenden Muskeln; sie gibt Zweige zu den vesiculae seminales und zur prostata beim Manne, zur vagina beim Weibe. Sie anastomosiert mit der a. haemorrhoidalis superior (aus der a. mesenterica inferior).

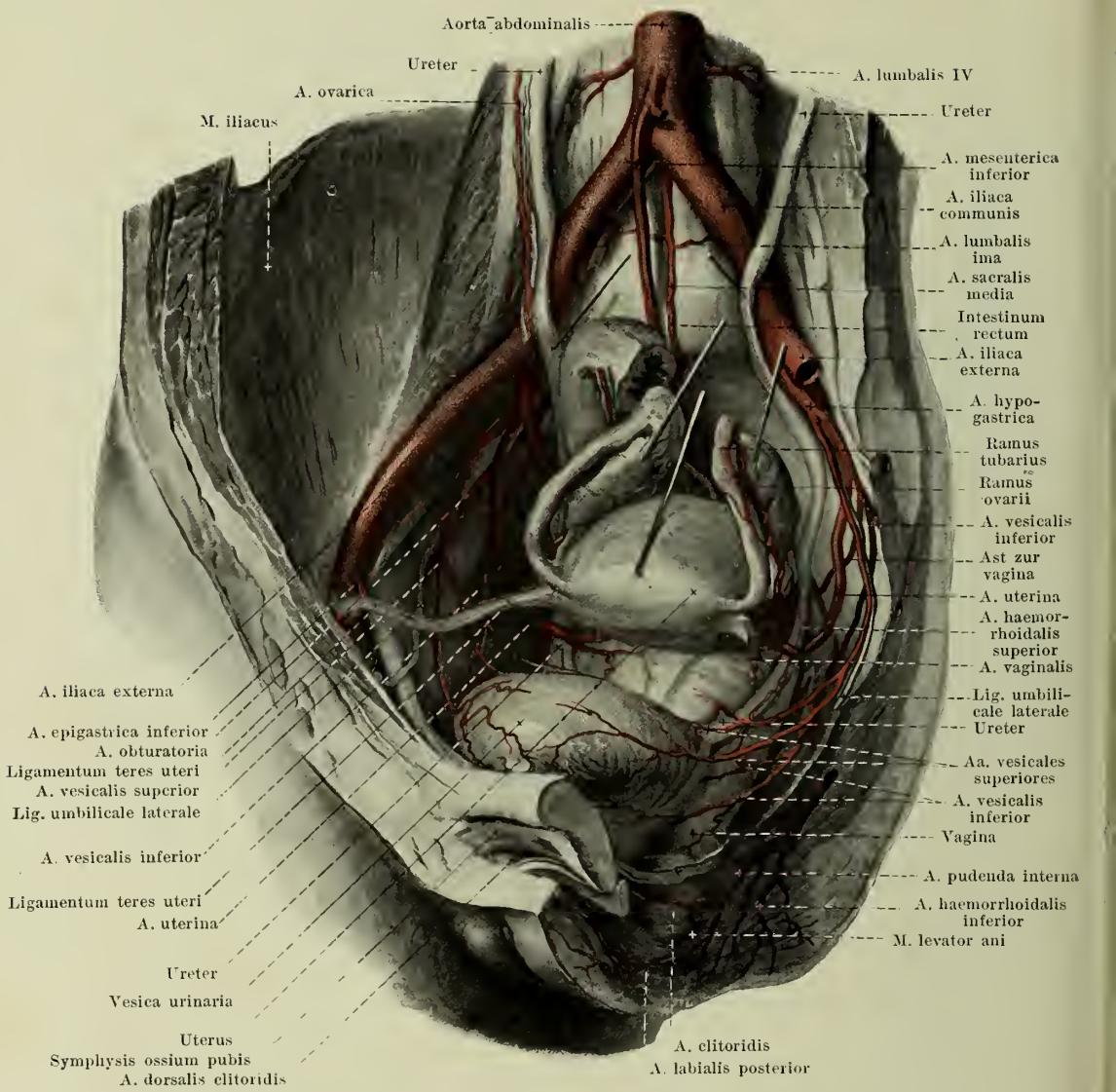

471. Arterien des weiblichen Beckens, von vorn und links.

(Uterus, Eierstöcke, Mastdarm u. Harnleiter sind etwas aus der Lage gezogen, das Bauchfell ist entfernt.)

5. ***A. uterina*** (nur beim Weibe) (s. auch Fig. 472) geht unter dem Bauchfell anfangs an der Innenwand des kleinen Beckens nach unten und vorn, wendet sich dann medianwärts, gelangt durch das parametrium schräg nach vorn vor dem ureter zur cervix uteri und gibt dort die *a. vaginalis* ab, welche an der lateralen Wand der Scheide abwärts zieht. Dann läuft sie am margo lateralis uteri stark geschlängelt zwischen den Blättern des ligamentum latum uteri bis zum fundus uteri und sendet auf die vordere und hintere Fläche des uterus zahlreiche, korkzieherartig geschlängelte Zweige, welche untereinander und mit denen der anderen Seite anastomosieren; sie endet in einem Aste, welcher im ligamentum latum teils zum ligamentum teres uteri und zur tuba uterina *(ramus tubarius,* Anastomose mit a. ovarica), teils zum ovarium *(ramus ovarii)* zieht; letzterer Zweig läuft den margo mesovaricus des ovarium entlang und anastomosiert breit mit der a. ovarica.

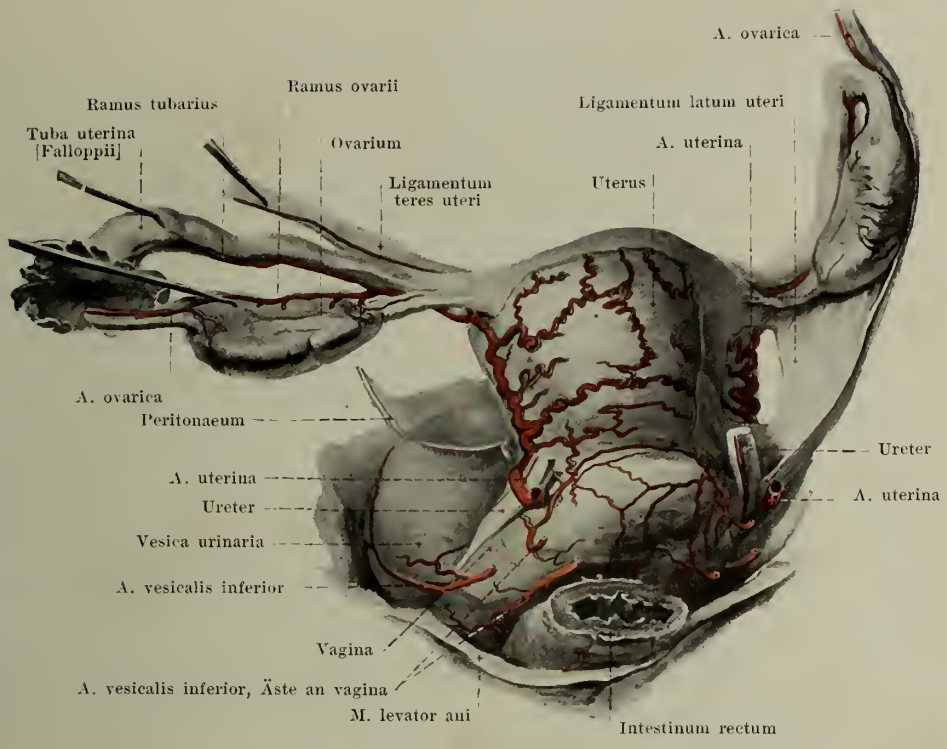

472. Arterien der Gebärmutter und ihrer Umgebung, von hinten und etwas von links.

(Links sind der Eierstock, der Eileiter und das ligamentum teres uteri aus der Lage gebracht.)

6. ***A. pudenda interna*** (s. Figg. 468, 473 u. 474) geht am unteren Rande des m. piriformis hinter dem lig. sacrospinosum abwärts, legt sich an die mediale Fläche des ramus superior ossis ischii und zieht an dieser und an der medialen Fläche des ramus inferior ossis ischii bogenförmig nach vorn; sie verläuft dabei einen Finger breit vom unteren Knochenrand entfernt auf der medialen Fläche des m. obturator internus, medial bedeckt von der fascia obturatoria; dicht hinter dem m. transversus perinei superficialis teilt sie sich in die *a. perinei* und *a. penis* bez. *a. clitoridis*. Sie gibt häufig die a. haemorrhoidalis media ab, sowie stets kleine Äste an die umgebenden Muskeln und Nerven; außerdem:

1) *A. haemorrhoidalis inferior* (s. Figg. 473 u. 474), meist doppelt oder dreifach. Sie durchbohrt die fascia obturatoria und läuft durch das Fett der fossa ischiorectalis ziemlich oberflächlich quer medianwärts zum Fett, zu den Muskeln und zur Haut des Afters.

2) *A. perinei* (s. Figg. 473 u. 474) durchbohrt die fascia obturatoria, zieht über oder unter dem m. transversus perinei superficialis vor- und medianwärts und geht oberflächlich, nur von der fascia superficialis perinei bedeckt, beim Manne zur hinteren Fläche und zum septum des Hodensackes mit den *aa. scrotales posteriores*, beim Weibe in das labium majus und labium minus mit den *aa. labiales posteriores*. Außerdem gibt sie kleine Zweige zu den oberflächlichen Muskeln des Dammes.

3a) *A. penis* (nur beim Manne) (s. Figg. 468, 473, 658, 673 u. 677) läuft in der Richtung des Stammes nahe am ramus inferior ossis pubis innerhalb des trigonum urogenitale nach vorn, verläßt dasselbe hinter dem lig. transversum pelvis, zieht vor diesem bis unter das lig. arcuatum pubis und setzt sich dort unmittelbar in die a. dorsalis penis fort. Äste:

aa) *A. bulbi urethrae* (s. Fig. 473) am hinteren Rande des trigonum urogenitale medianwärts und vorwärts zum bulbus urethrae und zu den benachbarten Muskeln.

ab) *A. urethralis* (s. Fig. 473) vor- und medianwärts zum corpus cavernosum urethrae.

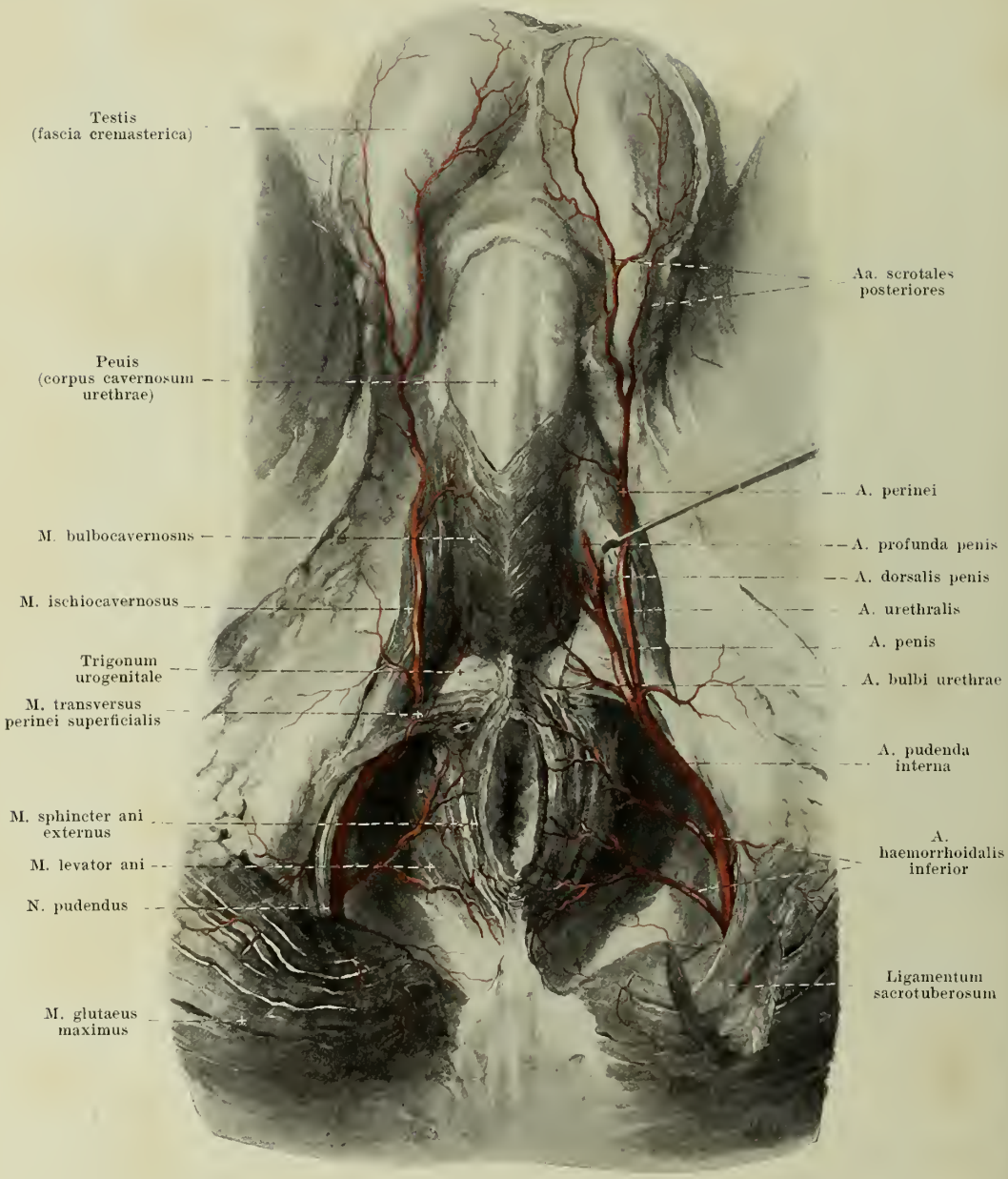

473. Arterien des männlichen Dammes.

(Links ist der m. transversus perinei profundus bloßgelegt, das crus penis zur Seite gezogen.)

ac) *A. profunda penis* entspringt nahe unter dem ligamentum arcuatum pubis, dringt in das corpus cavernosum penis an seiner medialen Fläche ein und läuft in ihm teilweise nach hinten, teilweise nahe am septum penis (s. auch Fig. 659) nach vorn bis zur Spitze; ihre Zweige anastomosieren untereinander und mit denen der anderen Seite.

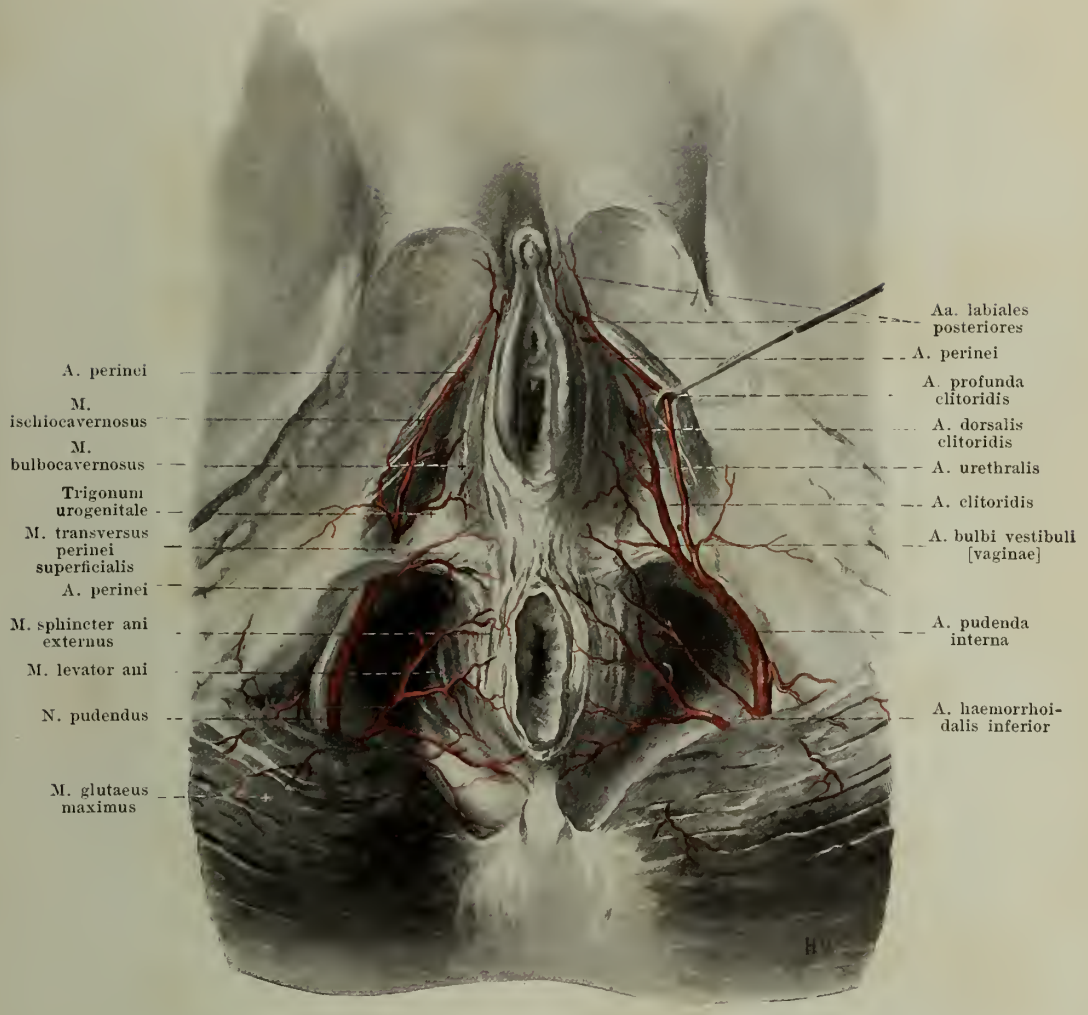

474. Arterien des weiblichen Dammes.

(Links ist der m. transversus perinei profundus bloßgelegt, das crus clitoridis zur Seite gezogen.)

ad) *A. dorsalis penis* (s. Figg. 470, 473, 475 u. 659) geht neben dem lig. suspensorium penis zum dorsum penis und zieht in dessen medianer Furche, jederseits lateral von der unpaaren v. dorsalis penis, bis zur Eichel; sie gibt Äste an die Haut, an die corpora cavernosa penis et urethrae und besonders an die glans penis.

3b) *A. clitoridis* (nur beim Weibe) gleicht im Verlauf durchaus der a. penis; sie gibt die *a. bulbi vestibuli [vaginae]* an die Dammuskeln, die Vagina und den bulbus vestibuli, die *a. urethralis* an letzteren und an das vestibulum vaginae ab, dringt mit der *a. profunda clitoridis* in das crus clitoridis ein und läuft als *a. dorsalis clitoridis* auf dem Rücken der clitoris zur glans clitoridis, praeputium clitoridis und labia minora.

A. iliaca externa (s. Figg. 463, 467, 468, 470, 471, 476, 499, 500 u. 503) läuft an der medialen, vorderen Seite des m. psoas major abwärts, lateral- und vorwärts; sie zieht zur lateralen Seite der v. iliaca externa und liegt mit letzterer vor der fascia iliaca und hinter dem Bauchfell; rechts häufiger als links kreuzt der ureter die vordere und mediale Fläche ihres Anfangsstückes. Sie geht unter dem lig. inguinale durch die lacuna vasorum (s. Fig. 370) und wird von da an *a. femoralis* genannt. Außer kleinen Ästen an die Umgebung gibt sie ab:

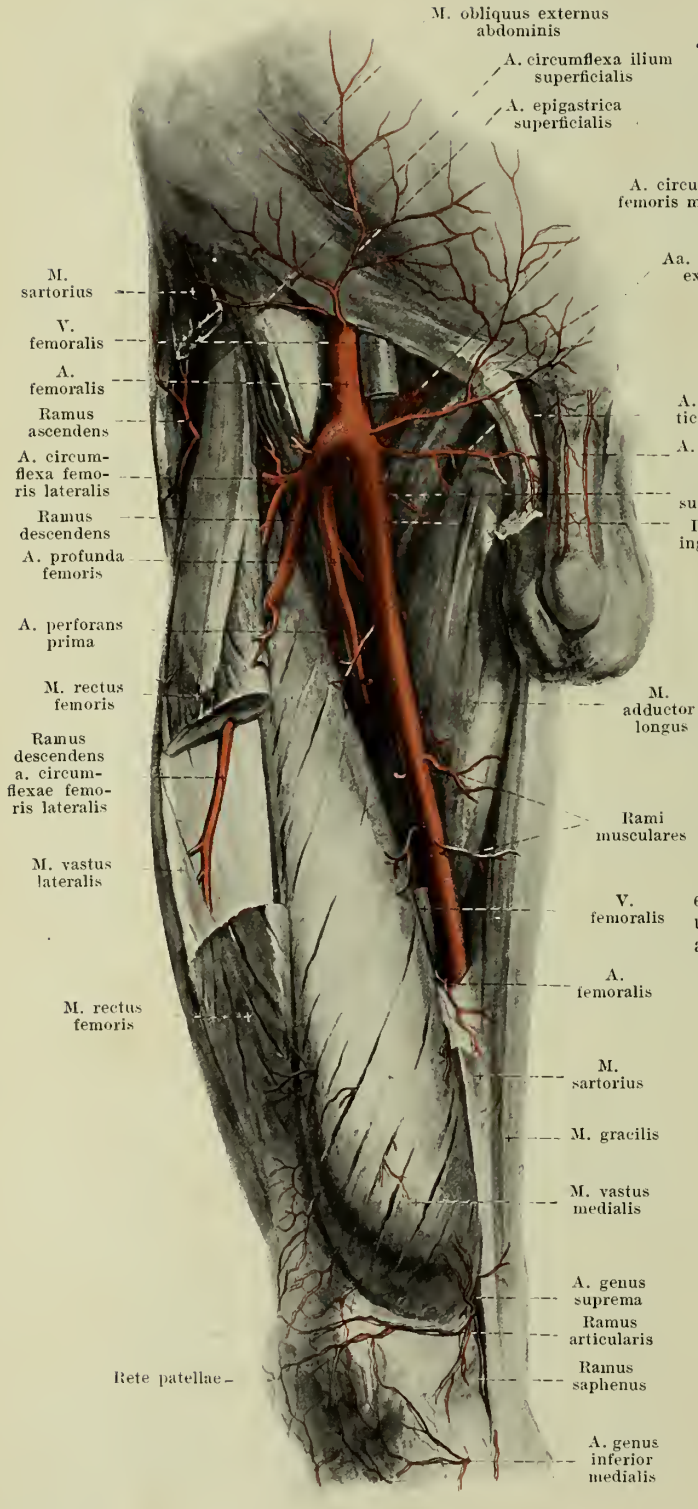

475. Arterien des rechten Oberschenkels, von vorn, oberflächliche Schicht.

(Der m. sartorius ist größtenteils weggenommen; aus dem m. rectus femoris ist ein Stück herausgeschnitten.)

1. ***A. epigastrica inferior*** (s. Figg. 450, 467, 468 u. 470), entspringt nahe oberhalb des lig. inguinale und läuft bogenförmig erst schräg medianwärts, dann steil aufwärts. Sie liegt dabei anfangs hinter dem lig. inguinale und lig. interfoveolare, medial vom annulus inguinalis abdominalis, und gelangt hinter der Sehne des m. transversus abdominis an die Rückfläche des m. rectus abdominis. Auf dieser Strecke verursacht sie am Bauchfell die plica epigastrica (s. auch Figg. 328 u. 599) und scheidet so die fovea inguinalis medialis und fovea inguinalis lateralis voneinander. Schließlich senkt sie sich in die Substanz des m. rectus abdominis ein, versorgt diesen Muskel und einen Teil der bedeckenden Haut und anastomosiert vielfach mit der a. epigastrica superior. Äste:

a) *Ramus pubicus* (s. Fig. 467) geht hinter dem Beckenansatz des m. transversus abdominis nahe über dem ramus superior ossis pubis medianwärts und gibt den *ramus obturatorius* ab, der hinter dem lig. lacunare [Gimbernati] oder lateral von ihm abwärts zum ramus pubicus der a. obturatoria zieht (s. S. 427).

b) *A. spermatica externa* (beim Manne) (s. Fig. 468), *a. ligamenti teretis uteri* (beim Weibe) durchbohrt die hintere Wand des Leistenkanales, tritt an den Samenstrang, bez. an das lig. teres uteri, und verbreitet sich in den Hüllen des Hodens, bez. im lig. teres und in den labia majora.

476. Arterien des rechten Oberschenkels,

von vorn, tiefe Schicht.

(Mm. sartorius, tensor fasciae latae, rectus femoris, pectineus, adductor longus und gracilis sind weggenommen. Aus der a. femoralis ist ein großes Stück herausgeschnitten.)

2. ***A. circumflexa ilium profunda*** (s. auch Figg. 463, 467 u. 468) entsteht hinter oder unter dem lig. inguinale, steigt (anfangs in einer Duplikatur der fascia iliaca, dann auf der letzteren) in der Rinne zwischen mm. transversus abdominis und iliacus lateral und nach oben, gibt kleine Äste an die benachbarten Muskeln, sowie einen größeren aufwärts zwischen die mm. transversus und obliquus internus abdominis (s. Fig. 450) und zieht längs der crista iliaca nach hinten; sie anastomosiert mit dem r. iliacus a. iliolumbalis.

A. femoralis (s. auch Fig. 475) läuft ziemlich gestreckt in der Rinne zwischen mm. pectineus und adductores einerseits, m. iliopsoas und m. vastus medialis andererseits ab- und medianwärts und schließlich durch den canalis adductorius; am hiatus tendineus [adductorius] geht sie in die *a. poplitea* über. Sie liegt auf dem tiefen Blatt der fascia lata und ist von der unteren Ecke des trigonum femorale an vom m. sartorius bedeckt. Oben verläuft sie lateral von der v. femoralis, unten legt sie sich vor dieselbe (s. auch Fig. 505). Äste:

1. ***A. epigastrica superficialis*** (s. Fig. 475) entspringt dicht unter dem lig. inguinale, durchbohrt den margo falciformis und läuft aufwärts bis zur Nabelgegend; sie gibt Äste zur Haut und an den m. obliquus externus abdominis.

2. ***A. circumflexa ilium superficialis*** (s. Fig. 475), häufig ein Ast der vorigen, geht meist oberflächlich auf der fascia lata lateralwärts zur spina iliaca anterior superior an Haut und Muskeln.

3. ***Aa. pudendae externae*** (s. Fig. 475), meist 2, laufen vor und hinter der v. femoralis medianwärts zur vorderen Fläche des Hodensackes und des penis *(aa. scrotales anteriores)*, bez. der labia majora *(aa. labiales anteriores)*.

4. ***Rami inguinales*** (s. Fig. 475) an Lymphknoten u. Muskeln der fossa iliopectinea.

5. ***Rami musculares*** (s. Fig. 475) an benachbarte Muskeln und Haut.

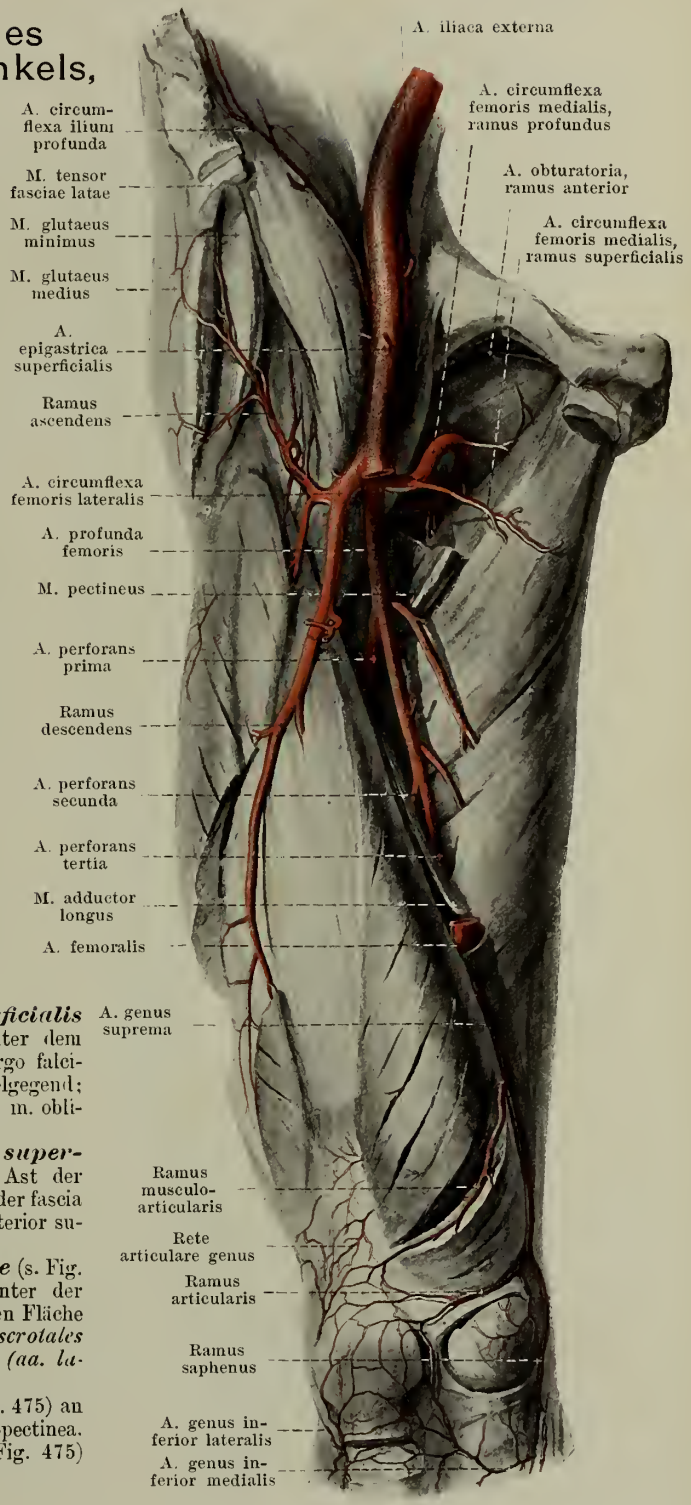

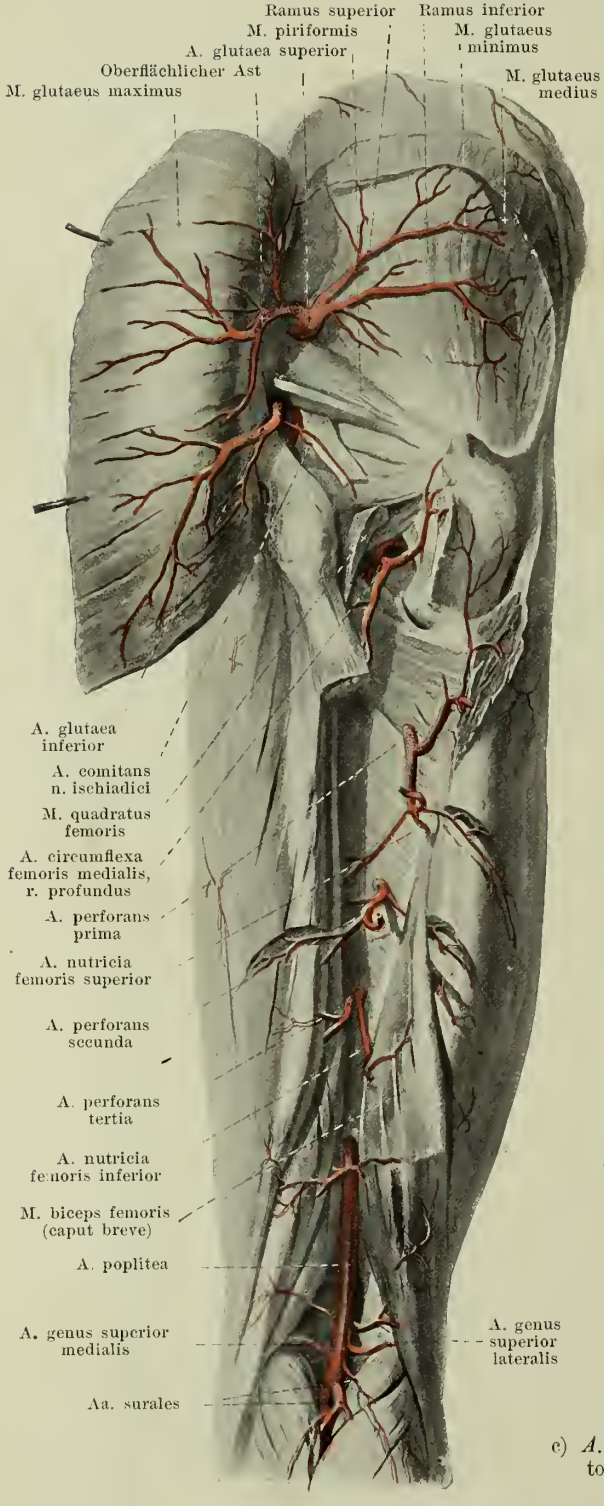

477. Arterien des rechten Oberschenkels, von hinten.

(M. glutaeus maximus ist nach innen umgeklappt, mm. glutaeus medius, quadratus femoris und caput longum m. bicipitis sind teilweise entfernt.)

6. ***A. genu suprema*** (s. Fig. 476) geht im canalis adductorius ab, durchbohrt seine vordere mediale Wand, läuft zwischen ihr und dem m. sartorius hinter dem epicondylus medialis abwärts und begleitet schließlich den n. saphenus verschieden weit *(ramus saphenus)*. Sie gibt *rami musculares* ab, sowie einen *ramus musculoarticularis* im m. vastus medialis und *rami articulares* unterhalb desselben zum *rete articulare genus*.

7. ***A. profunda femoris*** (s. auch Figg. 475 u. 476) entspringt in der fossa iliopectinea und zieht hinter der a. femoralis und etwas lateral von ihr nach unten. Sie verläuft vor den mm. iliopsoas, pectineus und adductor brevis hinter dem m. adductor longus und endet als a. perforans tertia. Zweige:

a) *A. circumflexa femoris medialis* geht unmittelbar am Ursprung ab und geht hinter a. und v. femoralis medianwärts. Äste:

aa) *Ramus superficialis* vor dem m. pectineus median- und abwärts zwischen den mm. adductores longus und brevis.

ab) *Ramus profundus,* stärker, biegt sich nach oben, dringt zwischen den mm. iliopsoas und pectineus nach hinten und gelangt unter dem m. obturator externus an die vordere Fläche des m. quadratus femoris. Er schickt Äste an das Hüftgelenk und teilt sich in einen zur fossa trochanterica aufsteigenden und einen hinter den Adductoren absteigenden Ast; versorgt benachbarte Muskeln und Haut.

b) *A. circumflexa femoris lateralis* entspringt der vorigen gegenüber, läuft vor dem m. iliacus lateralwärts. Äste:

ba) *Ramus ascendens* unter dem m. rectus femoris aufwärts und lateralwärts zu den mm. glutaei und tensor fasciae latae und zur fossa trochanterica.

bb) *Ramus descendens,* stärker, unter dem m. rectus femoris abwärts und lateralwärts zwischen den mm. vasti intermedius und lateralis ziemlich bis zum Knie; er gibt auch Äste an die Haut.

c) *A. perforans prima* durchbohrt die Adductoren am unteren Rand des m. pectineus:

478. Arterien des rechten Unterschenkels, von hinten.

(Die Oberschenkelmuskeln sind bis auf den m. adductor magnus vollständig, die mm. gastrocnemius, plantaris, soleus und flexor hallucis longus sind teilweise entfernt.)

d) *A. perforans secunda* (s. Figg. 476 u. 477) durchbohrt die Adductoren am unteren Rand des m. adductor brevis;

e) *A. perforans tertia* (s. Figg. 476 u. 477) durchbohrt die Adductoren etwas oberhalb des canalis adductorius. Alle drei aa. perforantes versorgen die Adductoren und die Muskeln und Haut der Rückfläche.

Die *a. nutricia femoris* ist gewöhnlich einfach und von der a. perforans II, seltener doppelt *(superior* und *inferior)* und dann von den aa. perforantes I und III abgegeben.

A. poplitea (s. auch Fig. 477) läuft vom hiatus tendineus [adductorius] an auf dem planum popliteum femoris, auf der capsula articularis des Kniegelenks, auf der hinteren Fläche des m. popliteus und vor dem Sehnenbogen zwischen den Ursprüngen des m. soleus abwärts und teilt sich nahe unter dem Sehnenbogen in die *a. tibialis posterior* und *a. tibialis anterior*. Sie ist dabei oben vom m. semimembranosus bedeckt, in der Kniekehle hinten und etwas lateral von der v. poplitea und (hinter dieser) vom n. tibialis überlagert und unten unter den mm. gastrocnemius und plantaris verborgen. Äste:

1. ***A. genus superior lateralis*** (s. auch Fig. 479) geht oberhalb des condylus lateralis femoris unmittelbar auf dem Knochen zum *rete articulare genus*.

2. ***A. genus superior medialis,*** wie die vorige, oberhalb des condylus medialis femoris.

3. ***A. genus media*** durchbohrt die Kapsel oberhalb des lig. popliteum obliquum und geht zu den ligg. cruciata und zu den Synovialfalten.

4. ***A. genus inferior lateralis*** (s. auch Fig. 479) zieht unmittelbar auf dem meniscus lateralis zum *rete articulare genus*.

5. ***A. genus inferior medialis*** (s. auch Fig. 476) geht unterhalb des condylus medialis tibiae, bedeckt vom lig. collaterale tibiale, zum *rete articulare genus*.

6. ***Aa. surales,*** mehrere, zuweilen aus einem Stamm, zum m. triceps surae und zur Haut.

A. tibialis posterior zieht vor dem m. triceps surae auf der dorsalen Fläche des m. tibialis posterior und in der Rinne zwischen den mm. flexores digitorum longus und hallucis longus abwärts, an der medialen Seite des n. tibialis, mit diesem dorsal vom tiefen Blatt der fascia cruris bedeckt. Unten läuft sie vor dem medialen Rand der Achillessehne gebogen zur Gegend hinter und unter dem medialen Knöchel, und liegt dort ungefähr in der Mitte zwischen dem hinteren Rande des Knöchels und dem medialen Rande der Achillessehne; zwischen den beiden Blättern des lig. laciniatum teilt sie sich in die *aa. plantares medialis* und *lateralis*. Äste an Muskeln und Haut; außerdem:

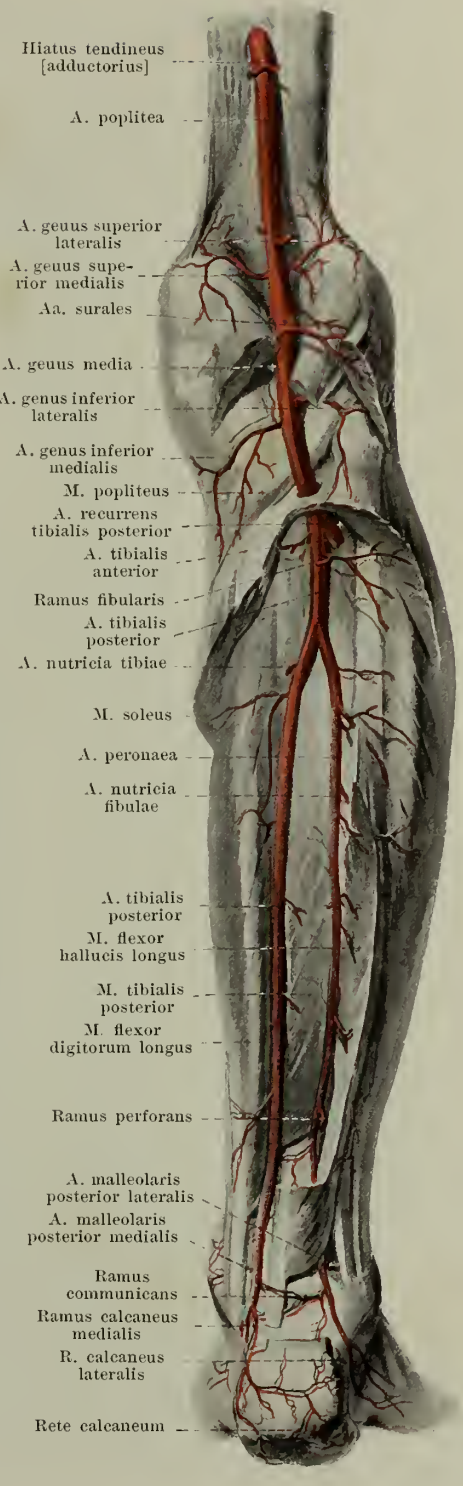

479. Arterien des rechten Unterschenkels, von vorn.

(Die mm. tibialis anterior und extensor hallucis longus sind teilweise entfernt.)

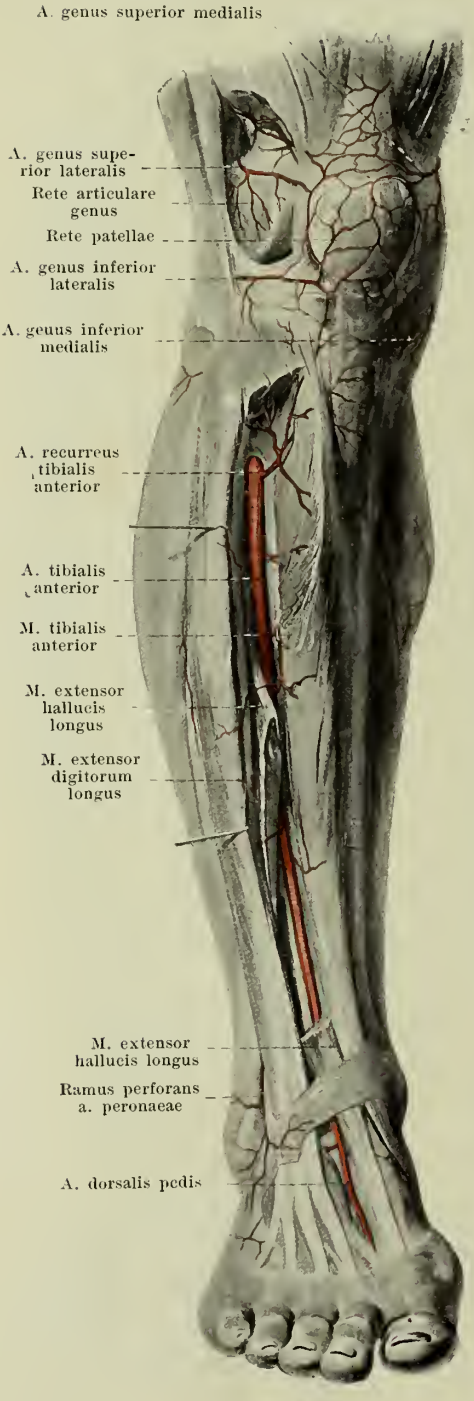

1. ***Ramus fibularis*** (s. Fig. 478) zieht lateralwärts gegen das collum fibulae zu den mm. soleus und peronaeus longus.

2. ***A. peronaea*** (s. Fig. 478) entspringt nahe unter dem collum fibulae und läuft auf der hinteren Fläche des m. tibialis posterior, zwischen ihr und dem m. flexor hallucis longus nahe der fibula abwärts; unten liegt sie auf der Rückfläche der tibia oder der membrana interossea cruris und löst sich hinter der Kapsel der Sprunggelenke in die *rami calcanei laterales* zum rete calcaneum und seiner Umgebung auf. Außer zahlreichen Ästen zu den Muskeln:

a) *A. nutricia fibulae* (s. Fig. 478) in den canalis nutricius fibulae.

b) *Ramus perforans* (s. auch Figg. 478 u. 480) durchbohrt die membrana interossea nahe oberhalb der syndesmosis tibiofibularis, verbindet sich mit der a. malleolaris anterior lateralis und hilft das *rete malleolare laterale* und das *rete calcaneum* bilden.

c) *A. malleolaris posterior lateralis* (s. Fig. 478), unmittelbar auf der fibula zum *rete malleolare laterale.*

d) *Ramus communicans* (s. Fig. 478) auf der hinteren Fläche der tibia nahe über dem oberen Sprunggelenk zur a. tibialis posterior.

3. ***A. nutricia tibiae*** (s. Fig. 478) in den canalis nutricius tibiae.

4. ***A. malleolaris posterior medialis*** (s. Fig. 478), unmittelbar auf der tibia zum *rete malleolare mediale.*

5. ***Rami calcanei mediales*** (s. Figg. 478 u. 481) bilden mit den rami calcanei laterales (s. oben) das namentlich oberflächlich auf dem tuber calcanei, sowie auf den umgebenden Muskeln und Sehnen gelegene *rete calcaneum.*

A. tibialis anterior geht oberhalb der membrana interossea cruris nach vorn und unmittelbar auf ihrer vorderen Fläche abwärts. Oben liegt sie zwischen m. tibialis anterior und m. extensor digitorum longus, unten zwischen m. tibialis anterior und m. extensor hallucis longus. Weiter abwärts gelangt sie auf die vordere Fläche der tibia und der Kapsel des oberen Sprunggelenkes, sowie hinter den m. extensor hallucis longus und hinter die tiefe Schicht des lig. cruciatum und setzt sich dort in die a. dorsalis pedis fort. Zahlreiche Äste an Muskeln und Haut, ferner:

1. ***A. recurrens tibialis posterior*** (s. Fig. 478) aus dem Anfangsteil, zieht hinter der fibula zur articulatio tibiofibularis. Sie fehlt öfters.

2. ***A. recurrens tibialis anterior*** läuft auf der vorderen Fläche des condylus lateralis tibiae aufwärts zum *rete articulare genu*, das sich teils auf den Knochen und Bändern des Kniegelenkes, teils oberflächlicher auf der Sehne des m. quadriceps femoris, auf dem lig. patellae und auf der patella *(rete patellae)* ausbreitet.

480. Arterien des rechten Fußrückens.

3. ***A. malleolaris anterior lateralis*** läuft nach dem malleolus lateralis zu, fließt mit dem ramus perforans der a. peronaea zusammen und hilft das *rete malleolare laterale* auf dem äußeren Knöchel und seiner Umgebung bilden.

4. ***A. malleolaris anterior medialis*** geht zum malleolus medialis und hilft dort das *rete malleolare mediale* bilden.

A. dorsalis pedis (s. auch Fig. 479) zieht auf den Bändern und Knochen des Fußrückens zwischen den mm. extensores hallucis longus und brevis distalwärts und zerfällt zwischen den proximalen Enden der ossa metatarsalia I und II in den *ramus plantaris profundus* und die *a. metatarsea dorsalis I.* Äste:

1. ***Aa. tarseae mediales,*** 2—3, auf den Knochen und Bändern zum medialen Fußrand, helfen das *rete malleolare mediale* bilden.

2. ***A. tarsea lateralis*** läuft auf den Knochen und Bändern, bedeckt vom m. extensor digitorum brevis, lateralwärts und nach vorn gegen die basis ossis metatarsalis V, fließt dort in das laterale Ende der a. arcuata und gibt Äste ab, welche untereinander und mit Ästen der a. dorsalis pedis und a. arcuata das *rete dorsale pedis* bilden.

3. ***A. arcuata*** zieht unmittelbar auf den proximalen Enden der ossa metatarsalia lateralwärts und fließt mit der a. tarsea lateralis zusammen. Zweige:

a) *Aa. metatarseae dorsales II—IV* laufen auf dem 2.—4. m. interosseus dorsalis distalwärts und teilen sich in je zwei *aa. digitales dorsales* entsprechend wie an den Fingern. Sie schicken stärkere *rami perforantes posteriores* zwischen den proximalen und schwächere, unbeständige *anteriores* zwischen den distalen Enden der ossa metatarsalia zu den aa. metatarseae plantares.

4. ***Ramus plantaris profundus*** zwischen den proximalen Enden der ossa metatarsalia I und II zur Fußsohle in den arcus plantaris.

5. ***A. metatarsea dorsalis I*** zieht wie die anderen aa. metatarseae dorsales nach vorn, versorgt die große Zehe und die mediale Seite der 2. Zehe; sie gibt zwischen den Köpfchen der ossa metatarsalia einen *ramus perforans anterior* ab.

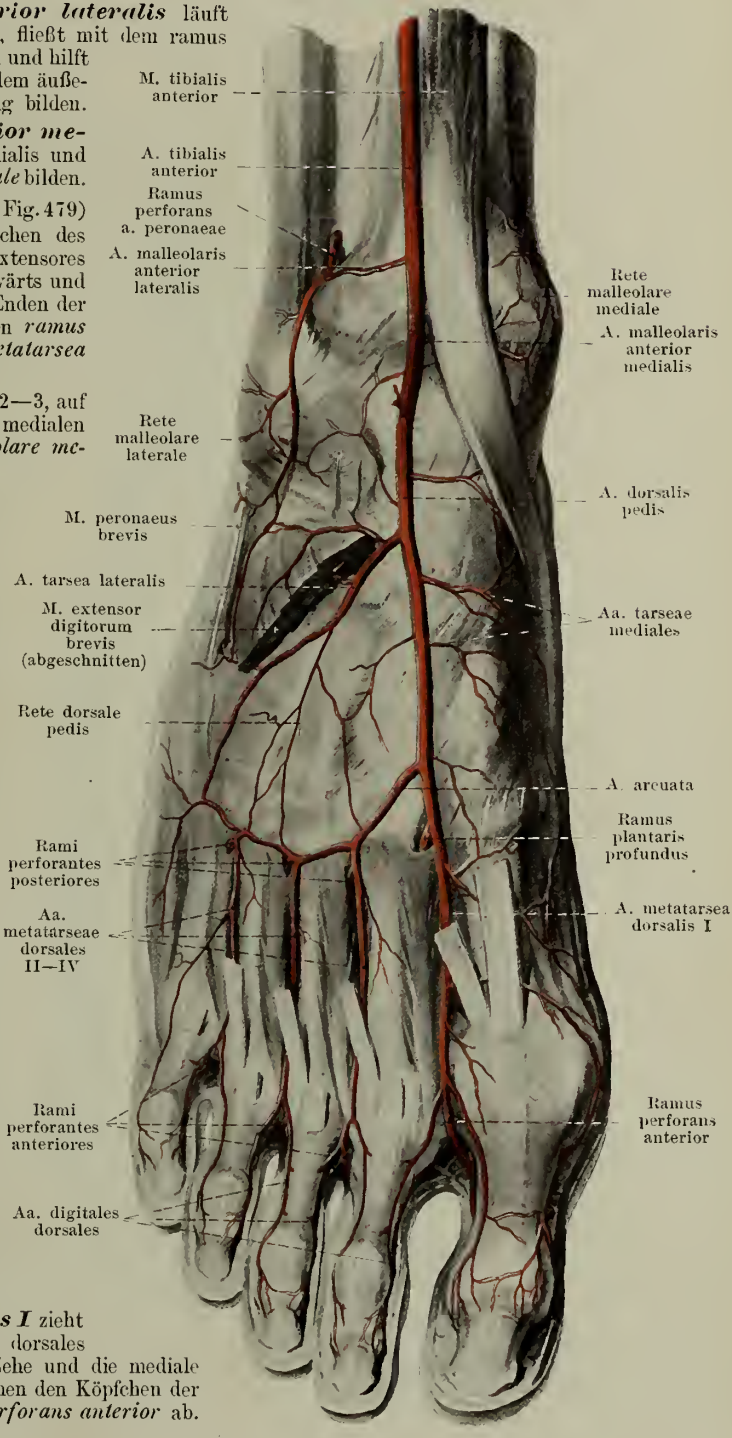

481. Arterien der rechten Fußsohle.

(Die Muskeln sind größtenteils entfernt.)

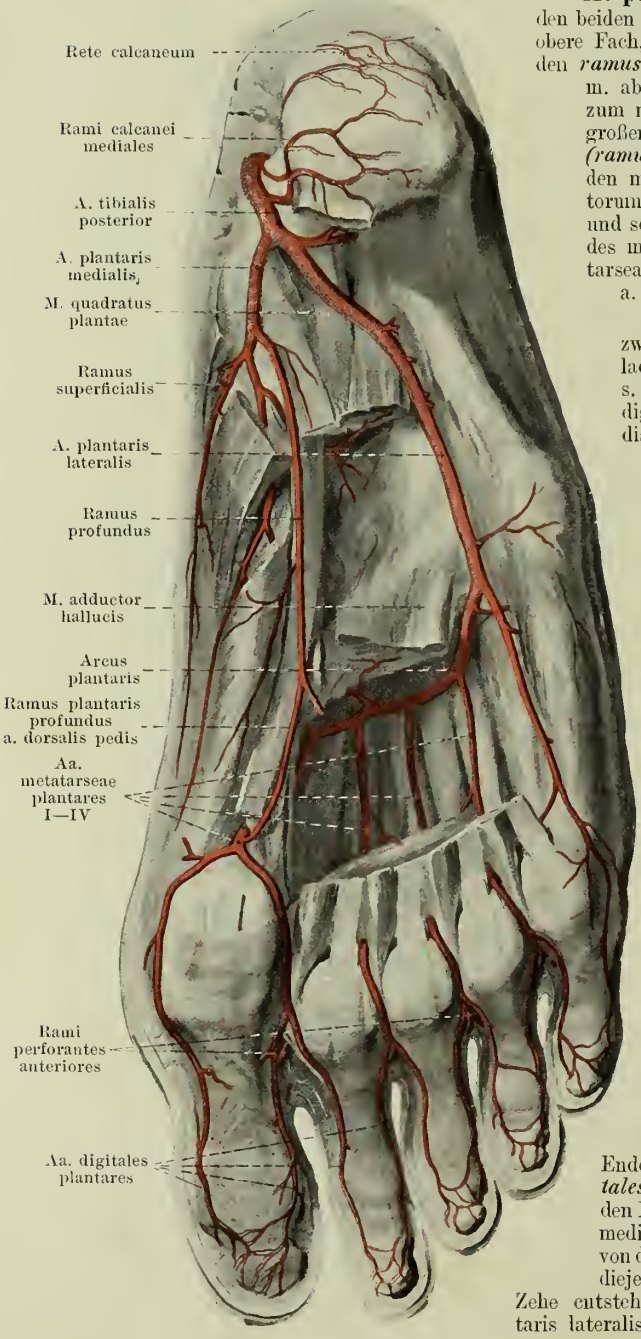

A. plantaris medialis geht zwischen den beiden Blättern des lig. laciniatum (durch das obere Fach, s. S. 361) nach vorn und gibt dort den *ramus superficialis* ab, welcher durch den m. abductor hallucis, ihm Äste gebend, zum medialen Fußrand gelangt und bis zur großen Zehe verläuft. Dann kommt sie *(ramus profundus)* in die Rinne zwischen den mm. abductor hallucis und flexor digitorum brevis, versorgt diese und die Haut und senkt sich zwischen den beiden Bäuchen des m. flexor hallucis brevis in die a. metatarsea plantaris I oder in die mediale a. digitalis plantaris der großen Zehe.

A. plantaris lateralis läuft zwischen den beiden Blättern des lig. laciniatum (durch das untere Fach, s. S. 361), dann zwischen mm. flexor digitorum brevis und quadratus plantae distal- und lateralwärts gegen die basis ossis metatarsalis V; dort liegt sie zwischen den mm. quadratus plantae und flexor digiti V brevis oberflächlicher und biegt medianwärts in den arcus plantaris um. Sie gibt Äste an die benachbarten Knochen, Bänder, Muskeln und Haut.

Arcus plantaris liegt unmittelbar plantarwärts von den proximalen Enden des 2. bis 4. Mittelfußknochens und von den mm. interossei, zwischen ihnen und dem caput obliquum des m. adductor hallucis, lateral oberflächlicher als medial. Er nimmt vom lateralen Fußrande nach dem medialen zu an Dicke ab, geht lateral unmittelbar aus der a. plantaris lateralis hervor und fließt medial, zwischen den ossa metatarsalia I und II, mit dem ramus plantaris profundus der a. dorsalis pedis zusammen. Er gibt Äste proximalwärts an die Knochen und Muskeln, distalwärts die 4 ***aa. metatarseae plantares.*** Diese ziehen je zwischen 2 Mittelfußknochen distalwärts, nehmen die rami perforantes der aa. metatarseae dorsales auf und spalten sich an den proximalen Enden der ersten Phalangen in die ***aa. digitales plantares,*** welche sich genau wie an den Fingern verhalten. Die Arterie für den medialen Rand der großen Zehe wird meist von der a. metatarsea plantaris I abgegeben; diejenige für den lateralen Rand der kleinen Zehe entsteht gewöhnlich am Ende der a. plantaris lateralis als gesondertes Stämmchen.

482. Frontalschnitt des rechten sinus cavernosus,

von hinten. Vergr.: 5:2.

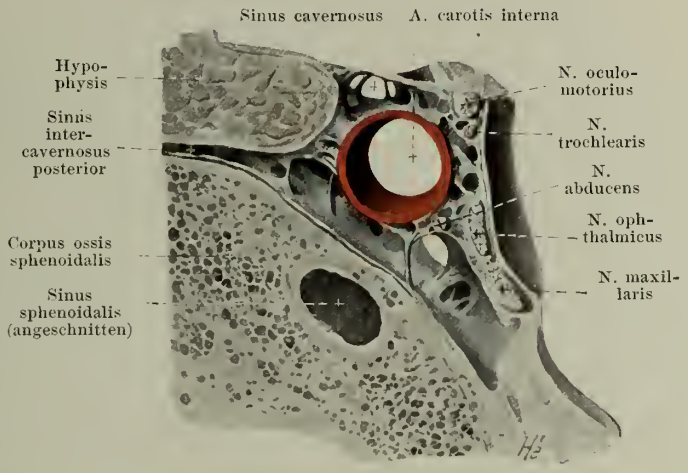

Sinus durae matris sind venöse Kanäle, welche meist zwischen den auseinander weichenden Schichten der harten Hirnhaut verlaufen und zugleich in entsprechenden Knochenrinnen liegen. Sie sind klaffend und klappenlos; die sinus sagittalis superior und cavernosus sind dabei von Bindegewebsbalken netzförmig durchzogen. Sie nehmen die *vv. cerebri, meningeae,* (teilweise) *diploicae, auditivae internae* und die *vv. ophthalmicae* auf.

1. ***Sinus transversus*** (s. Figg. 483 u. 484), paarig, sammelt das meiste Blut aus der Schädelhöhle. Er beginnt jederseits an der protuberantia occipitalis interna, ist gewöhnlich rechts stärker als links und läuft im sulcus transversus der Hinterhauptsschuppe und des Seitenwandbeines, im befestigten Rande des tentorium cerebelli, bogenförmig lateralwärts. Von da an geht er im sulcus sigmoideus des Schläfenbeines und im sulcus transversus der pars lateralis des Hinterhauptsbeines gewunden ab- und medianwärts zur hinteren Abteilung des foramen jugulare und setzt sich dort in das obere Ende der v. jugularis interna fort. Im Bereich des tentorium cerebelli ist er von dreiseitig-prismatischer, sonst von halbzylindrischer Gestalt.

2. ***Sinus sagittalis superior*** (s. Figg. 483, 484, 757 u. 758), unpaar, zieht im angewachsenen Rande der falx cerebri neben der crista frontalis und im sulcus sagittalis des Stirnbeines, der Seitenwandbeine und des Hinterhauptsbeines bogenförmig von vorn nach hinten. Er mündet sehr häufig mit einem rechten, größeren Aste in den rechten und mit einem linken, kleineren Aste in den linken sinus transversus: fast ebenso häufig biegt er ungeteilt in deu rechten, selten ungeteilt in den linken sinus transversus um. Sein Querschnitt ist dreieckig. Der sinus anastomosiert mit dem sinus sagittalis inferior.

3. ***Sinus sagittalis inferior*** (s. Figg. 483 u. 484), unpaar, läuft im freien Rande der falx cerebri von vorn nach hinten und geht hinten in den sinus rectus über.

4. ***Sinus rectus*** (s. Figg. 483, 484 u. 757), unpaar, geht als Fortsetzung des vorigen und der v. cerebri magna [Galeni] in der Anheftungsstelle der falx cerebri an das tentorium cerebelli als dreiseitiger Kanal von vorn oben nach hinten unten; er mündet zuweilen ungeteilt in den linken sinus transversus, meistens jedoch geteilt mit einem linken, größeren Ast in den linken und mit einem rechten, kleineren Ast in den rechten sinus transversus ein. Manchmal ist vor der protuberantia occipitalis interna ein Hohlraum *(confluens sinuum)* vorhanden, in den sich die sinus sagittalis superior und sinus rectus ungeteilt einsenken, und von dem die beiden sinus transversi ausgehen.

5. ***Sinus occipitalis*** (s. Figg. 483 u. 484) zieht unpaar oder paarig im befestigten Rande der falx cerebelli von der protuberantia occipitalis interna aus abwärts. Oben beginnt er häufiger geteilt, als einfach am Anfang der sinus transversi. Unten gabelt er sich, wendet sich beiderseits oberhalb des foramen occipitale magnum lateral- und vorwärts und mündet in den sinus transversus, nahe am foramen jugulare. Er anastomosiert mit den plexus venosi vertebrales interni und wechselt sehr in seiner Ausbildung.

6. ***Sinus cavernosus*** (s. auch Figg. 442, 483 u. 484), paarig, ist ein unregelmäßiger Raum, welcher jederseits neben der sella turcica und neben dem corpus oss. sphenoidalis gelegen ist. Er wird oben und lateral begrenzt von dem Teile der dura mater, welcher sich vom proc. clinoideus anterior und vom proc. clinoideus posterior zum angulus superior pyramidis und zur mittleren Schädelgrube (s. auch S. 685) ausspannt, und umschließt außerdem die a. carotis interna, den n. abducens und den plexus caroticus internus. Zuflüsse:

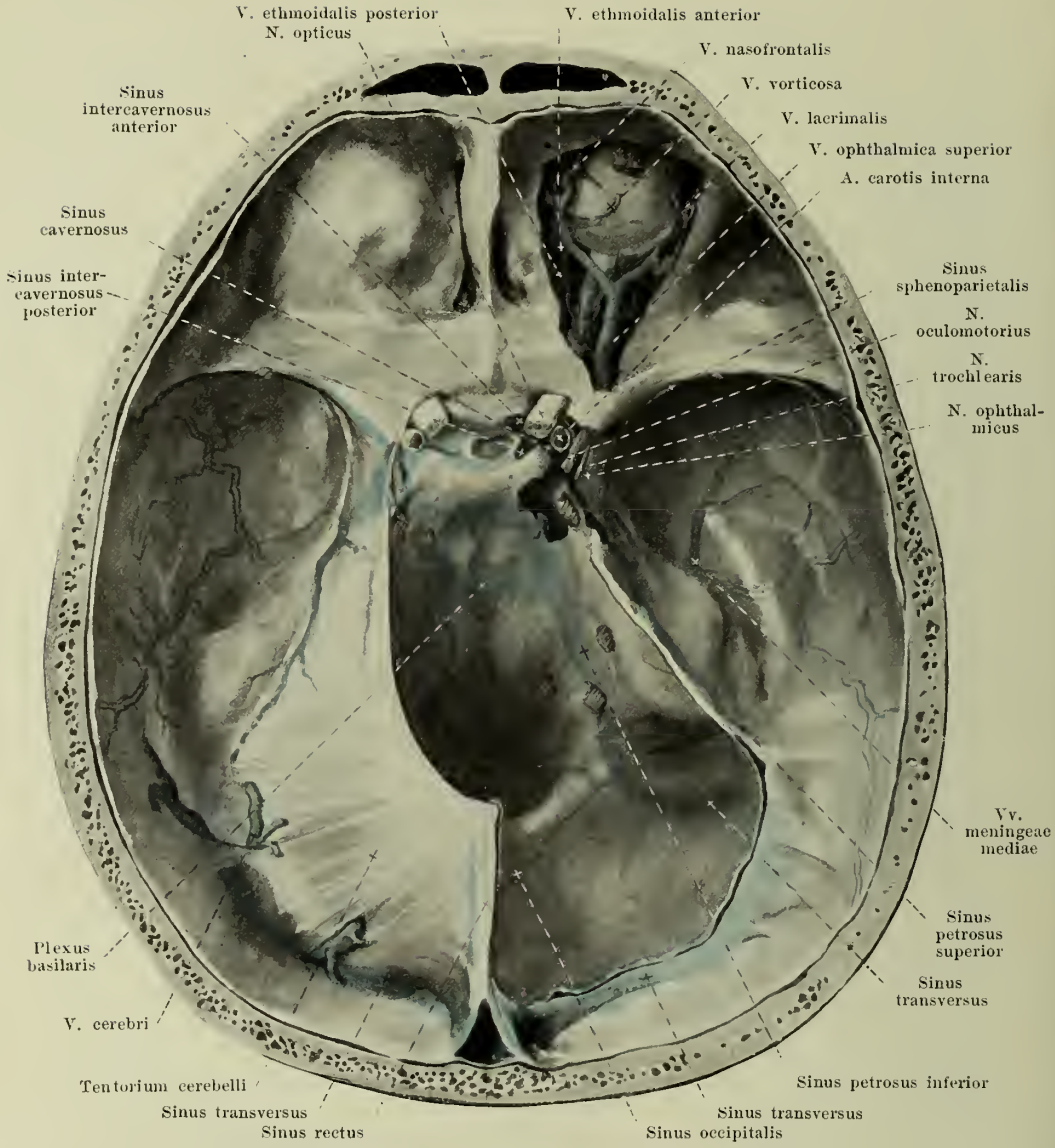

483. Sinus durae matris, von oben.

(Rechts ist die Augenhöhle und der sinus cavernosus eröffnet, das tentorium cerebelli abgetragen.)

a) *V. ophthalmica superior* (s. auch Figg. 488, 857, 858 u. 861), klappenlos, entspricht nur annähernd der a. ophthalmica, welche noch zwei feine Begleitvenen besitzt. Sie anastomosiert oberhalb des lig. palpebrale mediale durch ihr vorderes Ende *(v. nasofrontalis)* (s. Figg. 487 u. 488) breit mit der v. angularis (der v. facialis anterior), läuft an der Grenze zwischen medialer und oberer Augenhöhlenwand nach hinten, dann zwischen n. opticus und m. rectus superior lateralwärts, schließlich rückwärts und geht durch die fissura orbitalis superior lateral und nach oben vom annulus tendineus communis [Zinni] in den sinus cavernosus. Vorn sendet sie eine Anastomose zur v. ophthalmica inferior. Sie nimmt auf die *vv. ethmoidales anterior et posterior, v. lacrimalis, vv. musculares,* welche den gleichnamigen Arterien entsprechen, ferner Venen des bulbus oculi und der Augenlider (s. Sinnesorgane; die *v. centralis retinae* mündet in den sinus cavernosus).

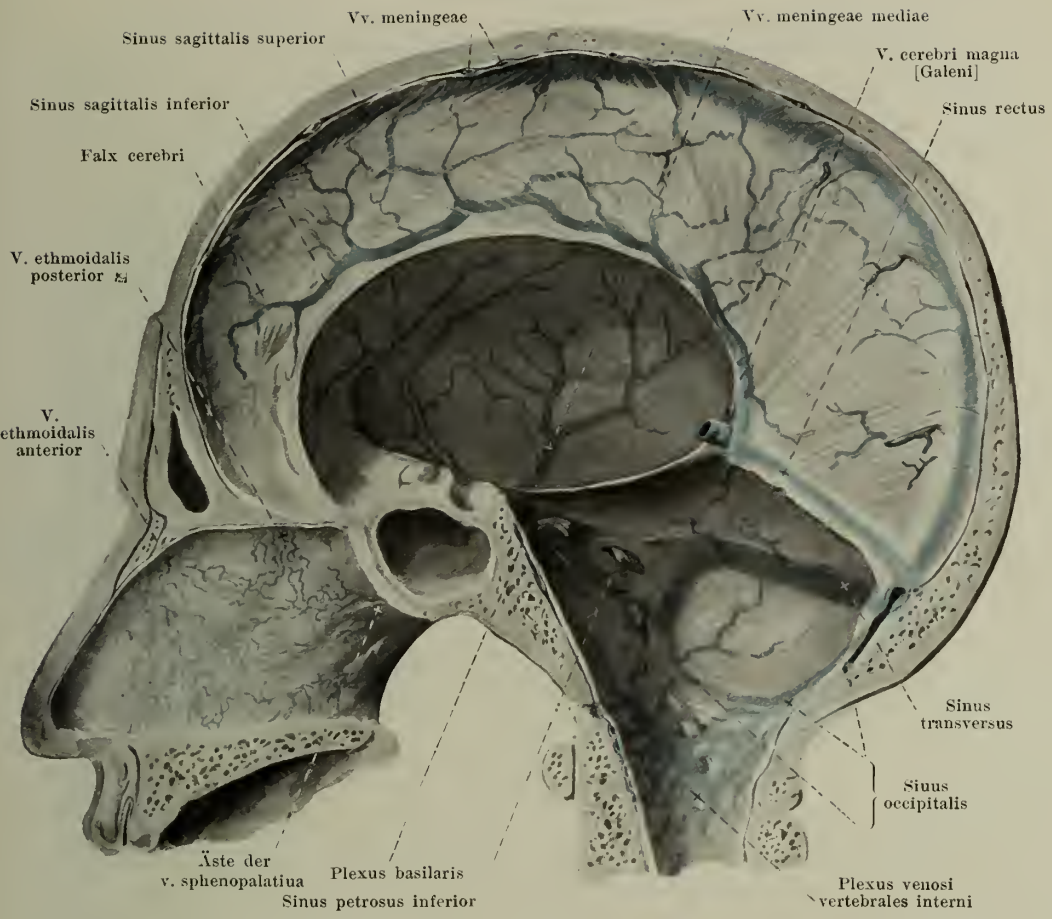

484. Sinus durae matris der rechten Schädelhälfte, von links.

b) *V. ophthalmica inferior* (s. Figg. 488, 857 u. 858), klappenlos, entsteht aus Venen des Tränensackes, der Augenlider usw. im vorderen Abschnitt der Augenhöhle zwischen medialer und unterer Wand, verläuft im unteren Teil der Augenhöhle und teilt sich in zwei Äste. Der eine Ast geht rückwärts und mündet durch die fissura orbitalis superior (unterhalb des annulus tendineus communis [Zinni]) in den sinus cavernosus, der andere Ast zieht lateralwärts durch die fissura orbitalis inferior und mündet in den ramus profundus der v. facialis anterior. Sie nimmt *vv. musculares* und Venen des bulbus oculi auf und anastomosiert medial mit der v. ophthalmica superior.

c) *Sinus sphenoparietalis* (s. Fig. 483), paarig, beginnt jederseits nahe hinter der sutura coronalis am Seitenwandbein in einer Knochenrinne oder in einem Knochenkanal, wendet sich medianwärts unter die ala parva ossis sphenoidalis und senkt sich in das vordere Ende des sinus cavernosus. Er nimmt gewöhnlich eine *v. meningea media, vv. cerebri inferiores* (aus der fissura cerebri lateralis [Sylvii]) sowie die *v. ophthalmomeningea* auf, außerdem oft die *v. diploica temporalis anterior.*

7. u. 8. ***Sinus intercavernosus anterior*** und ***sinus intercavernosus posterior*** (s. Fig. 483), unpaar, verlaufen vor, hinter und teilweise auch unter der hypophysis und verbinden beide sinus cavernosi miteinander. Sie bilden mit diesen den ***sinus circularis.***

9. ***Sinus petrosus superior*** (s. Fig. 483), paarig, geht jederseits aus dem hinteren Abschnitt des sinus cavernosus im sulcus petrosus superior des Schläfenbeins und im befestigten Rande des tentorium cerebelli lateralwärts und rückwärts zum sulcus sigmoideus und in den sinus transversus.

485. Venae diploicae, von rechts.

(Die lamina externa des Schädeldaches ist abgefeilt.)

10. ***Sinus petrosus inferior*** (s. Figg. 483 u. 484), paarig, zieht jederseits vom hinteren, unteren Abschnitt des sinus cavernosus im sulcus petrosus inferior des Hinterhaupts- und Schläfenbeines lateralwärts und abwärts zum foramen jugulare und läuft durch dessen vordere Abteilung abwärts; er mündet entweder im foramen jugulare oder unter ihm in den bulbus v. jugularis superior.

11. ***Plexus basilaris*** (s. Figg. 483 u. 484), unpaar, liegt als Geflecht auf dem clivus und hängt oben beiderseits mit dem sinus cavernosus und sinus petrosus inferior, unten, am foramen occipitale magnum, mit den plexus venosi vertebrales interni zusammen.

Vv. cerebri sammeln das Blut teils von der Oberfläche, teils aus dem Innern des Gehirns (s. auch S. 654) und münden in die sinus durae matris; sie besitzen keine Klappen.

Vv. meningeae (s. Figg. 483 u. 484), klaffend und klappenlos, zahlreich in der dura mater encephali, hängen oben mit dem sinus sagittalis superior zusammen und anastomosieren vielfach miteinander. Sie begleiten die Stämmchen der entsprechenden Arterien meist doppelt und münden in einen benachbarten sinus. Die *vv. meningeae mediae* verlaufen meist doppelt neben der a. meningea media, hängen mit dem sinus sphenoparietalis und manchmal mit dem rete foraminis ovalis zusammen, ziehen durch das foramen spinosum abwärts und senken sich in den plexus pterygoideus ein.

Vv. auditivae internae (nicht abgebildet) kommen aus dem inneren Ohr (s. S. 930) durch den meatus acusticus internus und münden in den sinus transversus oder sinus petrosus inferior.

Venae diploicae (s. Fig. 485) sind dünnwandige Röhren, welche in den platten *canales diploici [Breschetí]* im Innern der Knochen des Schädeldaches liegen. Sie sind netzförmig angeordnet und sehr wechselnd. Die Hauptstämme laufen von oben nach unten, stehen an ihren Enden durch Öffnungen *(emissaria)* mit den äußeren Schädelvenen oder mit den sinus durae matris oder (meistens) mit beiden zugleich in Verbindung und besitzen nur an diesen Mündungen Klappen, welche im allgemeinen nur einen Abfluß nach außen gestatten.

1) *V. diploica frontalis* münden in die v. supraorbitalis und den sinus sagittalis superior.
2) *V. diploica temporalis anterior* öffnet sich in eine v. temporalis profunda und in den sinus sphenoparietalis.
3) *V. diploica temporalis posterior* vom emissarium parietale zum emissarium mastoideum.
4) *V. diploica occipitalis* öffnet sich in das emissarium occipitale.

Emissarium parietale, im foramen parietale, verbindet den sinus sagittalis superior mit den oberflächlichen Schädelvenen; Klappen gestatten nur einen Abfluß nach außen.

Emissarium mastoideum, im foramen mastoideum, verbindet den sinus transversus mit der v. auricularis posterior oder der v. occipitalis oder mit dem Anfang der v. jugularis externa.

Emissarium occipitale, in der Höhe der protuberantiae occipitales, öffnet sich meist entweder innen in einen sinus transversus oder in den confluens sinuum oder außen in die v. occipitalis, manchmal in beide.

Emissarium condyloideum (nicht gezeichnet), im canalis condyloideus, verbindet den sinus transversus und die plexus venosi vertebrales externi.

Plexus venosus caroticus internus (s. Fig. 442) umgibt netzförmig die a. carotis interna im canalis caroticus, hängt oben mit dem sinus cavernosus zusammen, nimmt Venen aus dem cavum tympani auf und mündet unten in die v. jugularis interna.

Rete foraminis ovalis (nicht gezeichnet) im foramen ovale vom sinus cavernosus zum plexus pterygoideus; es verbindet sich oben manchmal mit den vv. meningeae mediae.

Rete canalis hypoglossi (nicht gezeichnet) im canalis hypoglossi vom sinus occipitalis und von den plexus venosi vertebrales interni aus zum Endstück des sinus petrosus inferior.

Vena cava superior *(obere Hohlvene)* (s. Figg. 411, 427, 486, 495 u. 628), unpaar, entsteht hinter dem rechten ersten Rippenknorpel aus der Vereinigung der *vv. anonymae dextra et sinistra* und zieht klappenlos, mäßig nach rechts konvex gekrümmt, vor der rechten Lungenwurzel und an der rechten Seite der aorta ascendens abwärts zum rechten Vorhof. Sie grenzt vorn an die thymus und rechts an die rechte Lunge; oben ist sie rechterseits von der pleura mediastinalis überzogen, unten vom visceralen Blatt des Herzbeutels. Auf der oberen Strecke mündet von hinten her die *v. azygos* (s. S. 456) ein.

V. anonyma (s. auch Figg. 427, 486 u. 495) wird jederseits hinter der articulatio sternoclavicularis vor der a. subclavia gebildet durch den Zusammenfluß der *v. jugularis interna, v. subclavia* und *v. jugularis externa;* letztere mündet dabei meist in die v. subclavia ein. Die rechte grenzt rechts an die rechte Lunge, hinten an die a. anonyma und verläuft senkrecht abwärts; die linke, wesentlich längere, zieht hinter dem manubrium sterni und hinter der thymus, unmittelbar über dem arcus aortae, vor den aa. subclavia sinistra, carotis communis sinistra und anonyma quer nach rechts und etwas abwärts. Beide besitzen keine Klappen. Äste:

1. ***Vv. thyreoideae inferiores*** (s. Fig. 486) aus dem *plexus thyreoideus impar.* Dieser liegt teilweise vor dem unteren Rande des isthmus glandulae thyreoideae, teilweise umgibt er den Anfang der trachea ringförmig; er anastomosiert mit den beiderseitigen vv. thyreoideae superiores und nimmt hinten *vv. tracheales, vv. oesophageae* und die *v. laryngea inferior* (den gleichnamigen Arterien entsprechend) auf. Aus dem Geflecht gehen gewöhnlich 3 Venen hervor: eine rechte mündet in den Vereinigungswinkel der vv. anonymae oder in die v. anonyma dextra oder in die v. jugularis interna dextra, eine linke in die v. anonyma sinistra und eine mittlere, *v. thyreoidea ima,* vor der trachea abwärts laufend, in die v. anonyma sinistra.

2. ***V. mammaria interna*** (s. Figg. 313 u. 486) entspricht ziemlich genau der gleichnamigen Arterie. Sie entsteht aus dem Zusammenfluß der doppelt angelegten *vv. epigastricae superiores* (klappenreich) und *vv. musculophrenicae* und ist im Bereich des m. transversus thoracis doppelt; oberhalb desselben ist sie einfach und medial von der Arterie gelegen. Sie nimmt (mit den vv. musculophrenicae) die vorderen Enden der 9 (—10) oberen *vv. intercostales* (s. S. 455) auf, die an ihren Mündungen Klappen tragen, ferner (im 1. oder 2. Intercostalraum besonders starke, sonst schwächere) klappentragende *rami perforantes,* sowie *rami sternales* aus den Netzen, welche auf beiden Flächen des Brustbeines gelegen sind, und in welchen mehrere stärkere quere Verbindungen zwischen den beiderseitigen Stämmen, namentlich mitunter eine solche an der Vorderfläche des processus xiphoideus, auffallen.

3. ***Vv. phrenicae superiores*** (nicht gezeichnet), klappenhaltig, doppelt, entsprechen der a. pericardiacophrenica.

4. ***Vv. thymicae, pericardiacae, mediastinales anteriores, bronchiales anteriores*** (nicht gezeichnet) von den Brusteingeweiden, münden einzeln oder teilweise gemeinsam.

5. ***V. vertebralis*** (s. Fig. 488) entspricht dem Halsteil der a. vertebralis, an deren lateraler Seite sie vom foramen occipitale magnum ab durch die foramina transversaria des 1.—6. (häufig —7.) Halswirbels abwärts zieht. Sie beginnt in den plexus venosi vertebrales, anastomosiert mit der v. occipitalis und erhält Äste aus dem Wirbelkanal, von den tiefen Halsmuskeln und von den plexus vertebrales externi. Sie ist klaffend und besitzt an der Mündung Klappen. Ast:

a) *V. cervicalis profunda* (s. Fig. 486) entspricht ungefähr der a. cervicalis profunda, beginnt in der Nähe des Hinterhauptes im plexus vertebralis posterior und läuft hinter oder vor dem m. semispinalis cervicis abwärts; sie geht unter dem proc. transversus des 7. Halswirbels nach vorn in die vorige. An der Mündung Klappen.

V. jugularis interna (s. auch Fig. 489) entspricht gemeinsam mit der v. jugularis externa der a. carotis communis. Sie entsteht unmittelbar aus dem sinus transversus im lateralen Teil des foramen jugulare mit einer, die fossa jugularis ausfüllenden Anschwellung, *bulbus v. jugularis superior,* verläuft oben hinter der a. carotis interna an der lateralen Wand des Schlundkopfes abwärts, schiebt sich allmählich an die laterale Seite erst der a. carotis interna, dann der a. carotis communis und zieht neben dieser abwärts zur v. anonyma. Kurz vor der Mündung zeigt sie eine spindelförmige Erweiterung, *bulbus v. jugularis inferior,* die oben eine einfache oder doppelte Klappe besitzt. Sonst ist sie klappenlos. Äste:

1. ***Sinus durae matris*** s. SS. 441—444.

2. ***V. canaliculi cochleae*** (nicht gezeichnet) kommt aus der Schnecke (s. S. 830) durch den canaliculus cochleae und mündet in den bulbus v. jugularis superior.

3. ***V. occipitalis*** s. S. 450.

4. ***Vv. pharyngeae*** in verschiedener Höhe und Zahl aus dem *plexus pharyngeus.* Dieser bedeckt die äußere Fläche des Schlundkopfes und nimmt Zweige auf von den tiefen Rachenmuskeln, von der tuba auditiva, vom Gaumen und von der dura mater *(v. meningea,* entsprechend der a. meningea posterior), sowie die *v. canalis pterygoidei [Vidii]* (aus dem canalis pterygoideus); er hängt mit benachbarten Venen zusammen. Die unteren vv. pharyngeae können auch in größere Äste der v. jugularis interna münden. Sie sind sämtlich klappenlos.

5. ***V. lingualis*** (s. auch Fig. 489) läuft anfangs genau wie die a. lingualis, dann aber an der lateralen Seite des m. hyoglossus rückwärts; sie nimmt eine starke *v. sublingualis* auf und *vv. dorsales linguae.* Die a. lingualis ist medial vom m. hyoglossus von kleinen Venen, der n. hypoglossus von der *v. comitans n. hypoglossi* begleitet, welche sich alle in die v. lingualis senken. Sie besitzt in allen Ästen Klappen, kommuniziert mit den vv. pharyngeae und mit der v. thyreoidea superior; sie mündet zuweilen in eine v. facialis.

6. ***Vv. thyreoideae superiores*** (s. auch Fig. 489), gewöhnlich 2, begleiten nur teilweise die Arterie; die eine mündet oben in der Nähe der a. thyreoidea superior, die andere weiter unten. Erstere nimmt eine *v. sternocleidomastoidea* und die *v. laryngea superior* (entsprechend der a. laryngea superior) auf, welche auch in die v. facialis communis münden kann und ergießt sich selbst häufig in die v. facialis communis. Sie besitzen Klappen.

7. ***V. facialis communis*** (s. auch Figg. 488 u. 489) entsteht unter dem Unterkieferwinkel aus den *vv. faciales anterior* und *posterior,* welche auch gesondert in die v. jugularis interna münden können. Sie läuft, nur vom platysma bedeckt, abwärts und rückwärts, überkreuzt die a. carotis externa und mündet in der Höhe des Zungenbeines ein. Keine Klappen. Äste:

a) *V. facialis anterior* (s. auch Figg. 487—489) entspricht in der Verlaufsrichtung der a. maxillaris externa, welche selbst noch zwei kleine Begleitvenen besitzt; sie läuft, wenig geschlängelt, meist hinter der Arterie und teilweise oberflächlicher, nur von mm. zygomaticus, risorius und platysma bedeckt, von der Nasenwurzel zum Unterkieferwinkel. Sie entsteht oberflächlich am medialen Augenwinkel als *v. angularis* aus den *vv. frontalis* (meist unpaar, und dann sehr häufig in die linke v. angularis mündend), *supraorbitalis* (läuft teilweise unter dem m. orbicularis oculi über dem margo supraorbitalis quer medianwärts, anastomosiert mit den vv. temporales superficiales und media) und *nasofrontalis* (s. S. 442); vor der Nasenwurzel verbindet sie sich breit mit derjenigen der anderen Seite. Oben nimmt sie noch auf: *vv. palpebrales superiores, nasales externae, palpebrales inferiores* und *labialis superior,* außerdem den *ramus profundus;* dieser bildet sich in der fossa infratemporalis aus den *vv. alveolares superiores* (den gleichnamigen Arterien entsprechend) und aus Abzweigungen des plexus pterygoideus und nimmt einen Ast der v. ophthalmica inferior auf; er läuft auf der facies infratemporalis maxillae nach vorn und mündet unter dem arcus zygomaticus ein. Weiter unten senken sich ein die *v. labialis inferior, vv. massetericae* und *vv. parotideae anteriores.* Unterhalb des Unterkiefers nimmt sie noch auf die starke *v. submentalis,* welche mit der v. sublingualis und v. jugularis anterior zusammenhängt, sowie eine *v. palatina,* welche der a. palatina ascendens entspricht. Sämtliche Zweige der v. facialis anterior besitzen schlußfähige Klappen an ihren Mündungen; ebenso enthält der Stamm solche Klappen in der Höhe des ductus parotideus.

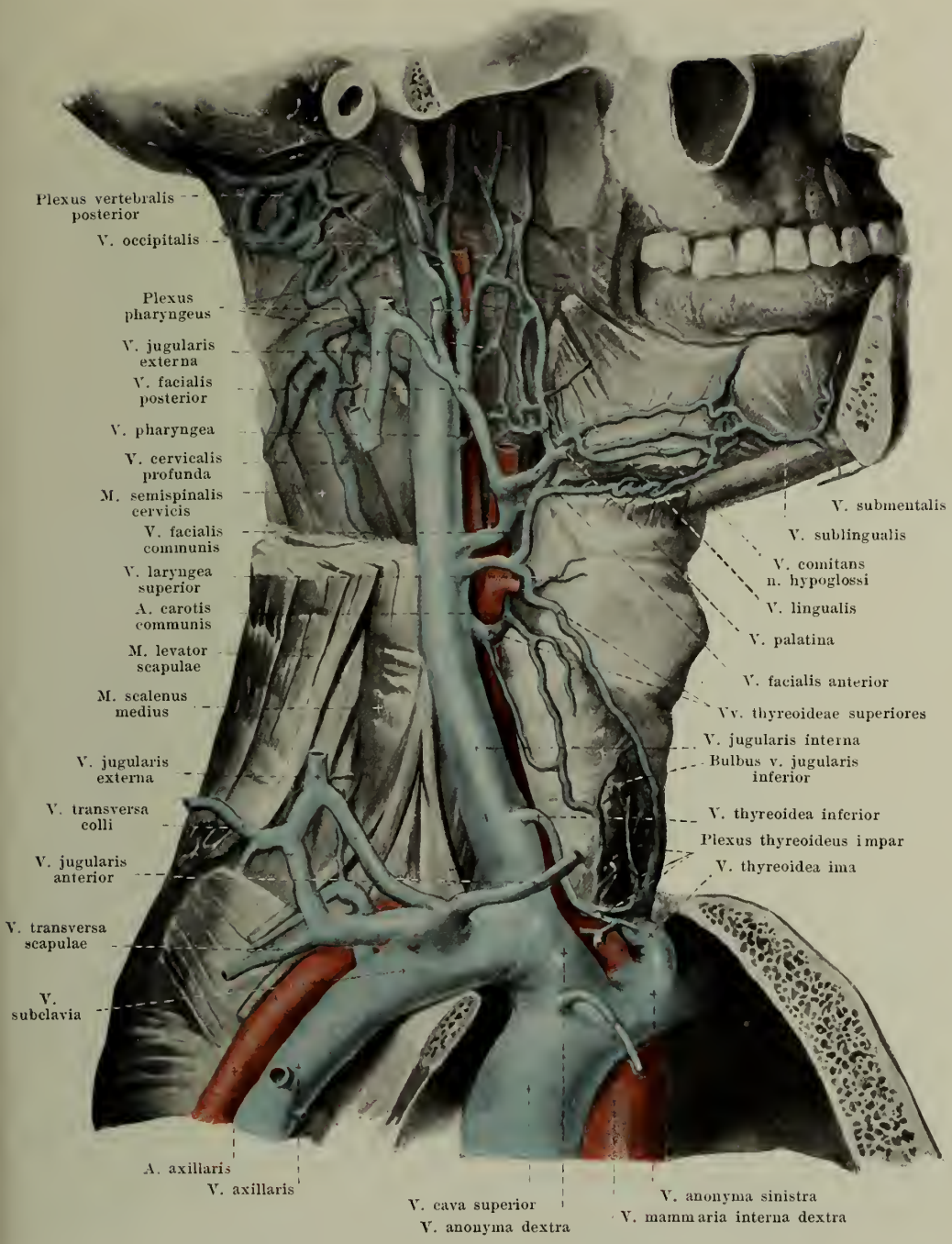

486. Tiefe Venen des Halses, von rechts.

(Die Gesichtsmuskeln sind vollständig, die Halsmuskeln größtenteils, die Gesichtsknochen teilweise entfernt.)

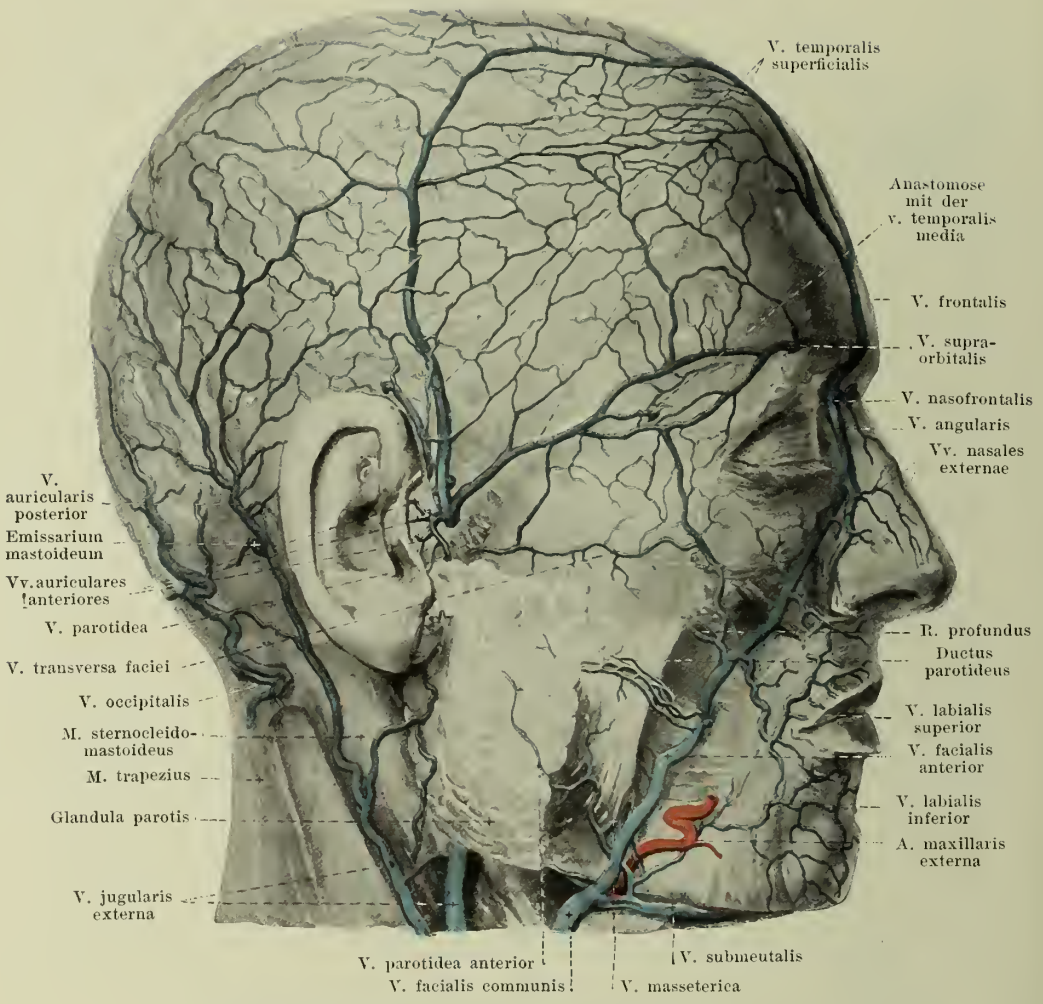

487. Oberflächliche Venen des Gesichtes, von rechts.

(Mit teilweiser Benutzung eines Präparates von W. Braune.)

(Unterhalb des Jochbogens sind das subcutane Fett und teilweise auch die Muskeln entfernt.)

b) *V. facialis posterior* (s. auch Figg. 486 u. 488) entsteht oberflächlich vor dem Ohr durch die Vereinigung der vv. temporales superficialis et media, verläuft in der Substanz der glandula parotis hinter dem ramus mandibulae und lateral von der a. carotis externa abwärts und biegt sich unter dem angulus mandibulae schräg nach vorn, über oder unter dem m. digastricus, zur v. facialis communis. In wechselnder Höhe gibt sie einen starken Ast zur v. jugularis externa ab. Sie nimmt auf:

ba) *V. temporalis superficialis,* aus dem oberflächlichen Geflecht des Schädeldaches, läuft hinter dem Stamm der Arterie abwärts. Sie besitzt eine Klappe vor dem Ohr.

bb) *V. temporalis media* läuft, abweichend von der Arterie, im m. temporalis quer nach hinten, anastomosiert am lateralen Augenwinkel mit den oberflächlichen Venen, im Muskel mit den vv. temporales profundae und durchbohrt die fascia temporalis über der Wurzel des Jochbogens. Sie besitzt Klappen.

bc) *Vv. auriculares anteriores,* von der lateralen Fläche der Ohrmuschel.

bd) *Vv. parotideae posteriores*, aus der glandula parotis.

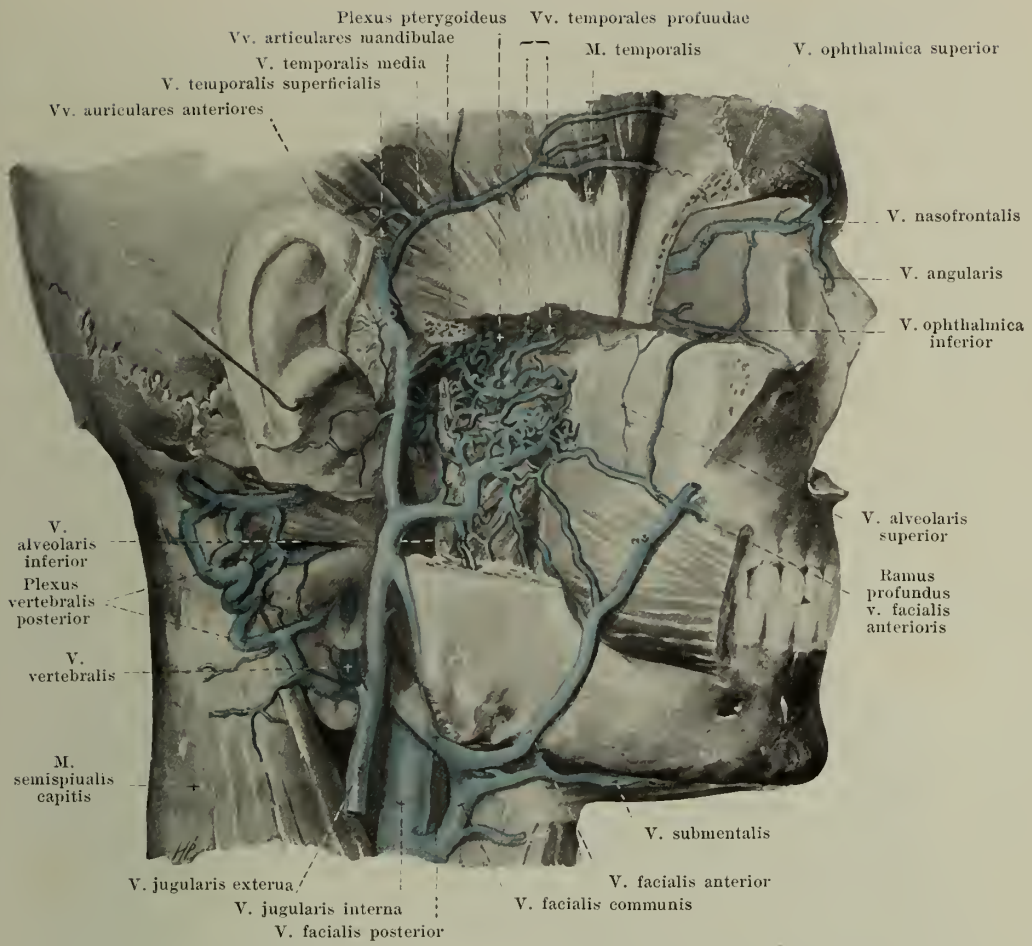

488. Tiefe Venen des Gesichtes, von rechts.

(Die Knochen und Muskeln sind ähnlich wie in Fig. 438 entfernt.)

be) *Vv. articulares mandibulae,* aus einem das Kiefergelenk umspinnenden Geflecht, welches auch die *vv. tympanicae* (nicht gezeichnet) (durch die fissura petrotympanica [Glaseri] aus der Paukenhöhle) und Venen vom äußeren Gehörgang und Trommelfell aufnimmt und mit dem plexus pterygoideus zusammenhängt.

bf) *V. stylomastoidea* (nicht gezeichnet), der gleichnamigen Arterie entsprechend, anastomosiert am hiatus canalis facialis mit den vv. meningeae mediae.

bg) *V. transversa faciei,* häufig doppelt, der gleichnamigen Arterie entsprechend.

bh) *Plexus pterygoideus* erstreckt sich von der fossa pterygopalatina bis zum collum mandibulae und liegt mit dickeren Gefäßen zu beiden Seiten des m. pterygoideus externus, mit feineren auch an der medialen Fläche des m. pterygoideus internus und an der membranösen Wand der tuba auditiva; er hüllt dabei die a. maxillaris interna ein. Er nimmt auf: die *v. sphenopalatina* (aus der Nasenhöhle durch das foramen sphenopalatinum), die *vv. meningeae mediae* (s. S. 444), die *vv. temporales profundae* (aus dem m. temporalis, in dem sie mit Ästen der v. temporalis media ein Geflecht bilden), *vv. massetericae, v. alveolaris inferior* (letztere beiden den gleichnamigen Arterien entsprechend) und das *rete foraminis ovalis* (s. S. 445). Er anastomosiert mit den vv. articulares mandibulae und mit dem plexus pharyngeus und entleert sich zum Teil durch den ramus profundus v. facialis anterioris, besonders aber durch zwei klappentragende Gefäße, welche die a. maxillaris interna begleiten, in die v. facialis posterior.

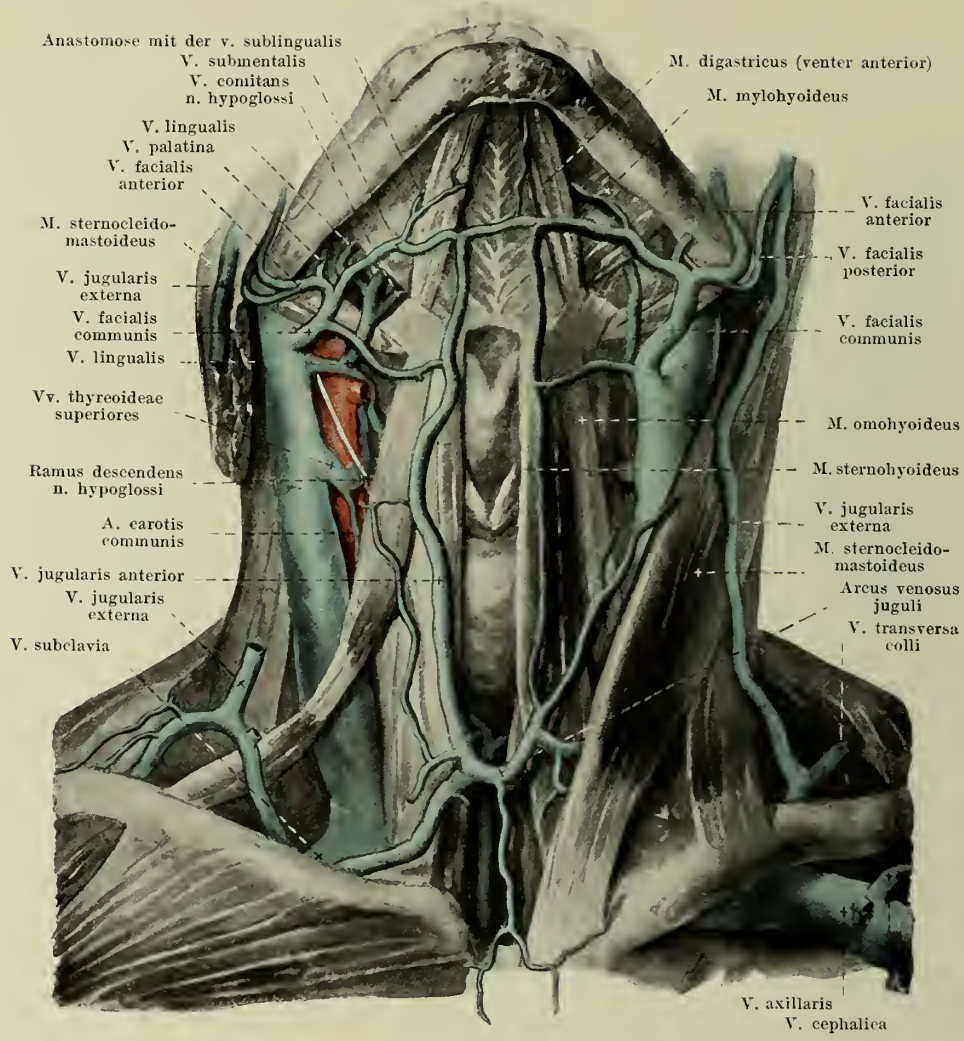

489. Venen des Halses, von vorn.

(Rechts ist der m. sternocleidomastoideus, links der m. pectoralis major entfernt.)

V. jugularis externa (s. auch Figg. 486—488) entsteht unter dem Ohr mit zwei Wurzeln: die vordere, häufig größere, kommt von der v. facialis posterior (s. S. 448), die hintere entsteht hinter dem Ohr. Sie kreuzt schräg den m. sternocleidomastoideus, bedeckt vom platysma, geht über dem Schlüsselbein in die Tiefe und mündet meist in die v. subclavia, gewöhnlich mit der v. jugularis anterior. Klappen an der Mündung und in der Mitte. Zweige:

1. ***V. occipitalis,*** entspricht der a. occipitalis; sie mündet teilweise in die v. jugularis externa, teilweise begleitet sie doppelt die a. occipitalis bis zur v. jugularis interna; sie anastomosiert mit dem plexus vertebralis posterior.

2. ***V. auricularis posterior*** aus dem oberflächlichen Geflecht hinter dem Ohr.

3. ***V. jugularis anterior*** läuft vom Kinn aus auf den mm. mylohyoideus und sternohyoideus abwärts und zieht unter den Ursprüngen des m. sternocleidomastoideus lateralwärts zur v. jugularis externa oder v. subclavia. Anastomosiert mit benachbarten Venen, außerdem durch den starken *arcus venosus juguli* unter der glandula thyreoidea mit derjenigen der anderen Seite. Seltener ist an ihrer Stelle nur ein unpaarer medianer Stamm *(v. mediana colli)* vorhanden.

490. Oberflächliche Venen des rechten Handrückens. (Teilweise nach W. Braune.)

Die **Venen der oberen Extremität** laufen teilweise in der Tiefe zwischen den Muskeln, teilweise geflechtartig oberflächlich auf der fascia superficialis. Beide besitzen zahlreiche Klappen, die tieferen noch mehr, als die oberflächlichen, und sind vielfach durch klappenlose Anastomosen miteinander verbunden.

Die **tiefen Venen** (nicht gezeichnet) folgen fast ausschließlich den entsprechenden Arterien und sind, ausgenommen an den Fingern und in der Achselhöhle, doppelt angelegt. An der ***Hohlhand*** beginnen sie als einfache *vv. digitales volares propriae* (s. Fig. 491), die sich zu den *vv. digitales volares communes* vereinigen und in den doppelten *arcus volaris venosus superficialis* gehen. In der Tiefe verlaufen *vv. metacarpeae volares*, welche in den doppelten *arcus volaris venosus profundus* münden; sie schicken außerdem mehrere *rami perforantes* in den spatia interossea metacarpi zu den tiefen Venen des Handrückens, mehrere schwächere und regelmäßig zwei stärkere im 1. Metacarpalraum und durch die Kleinfingermuskeln zum rete venosum dorsale manus. Aus den Hohlhandbögen entstehen die *vv. ulnares* und *vv. radiales* und aus diesen die *vv. brachiales* mit ihren genau den Arterien entsprechenden Zuflüssen. Auf dem ***Handrücken*** begleiten die tiefen Venen als dünne Gefäße die tiefe Schicht des rete carpi dorsale (s. S. 414) und entleeren sich teilweise in die vv. radiales, teilweise in das rete venosum dorsale manus.

Die **oberflächlichen Venen *des Handrückens*** sind die Hauptabzugskanäle der Hand. Sie beginnen auf den Fingergliedern in einem Geflecht, welches *vv. digitales dorsales propriae* als Längsstämmchen erkennen läßt und je auf dem ersten Fingerglied durch den proximal konkaven *arcus venosus digitalis* abgeschlossen wird. Je aus der Vereinigung zweier solcher Bögen entstehen stärkere *vv. metacarpeae dorsales* (ursprünglich vier); diese münden in sehr variabler Weise in einen distal konvexen *arcus venosus dorsalis manus*, dessen Lage ungefähr der Mitte der ossa metacarpalia entspricht, oder bilden das *rete venosum dorsale manus*, dessen Maschen in der Richtung der Längsachse des Gliedes gestreckt sind.

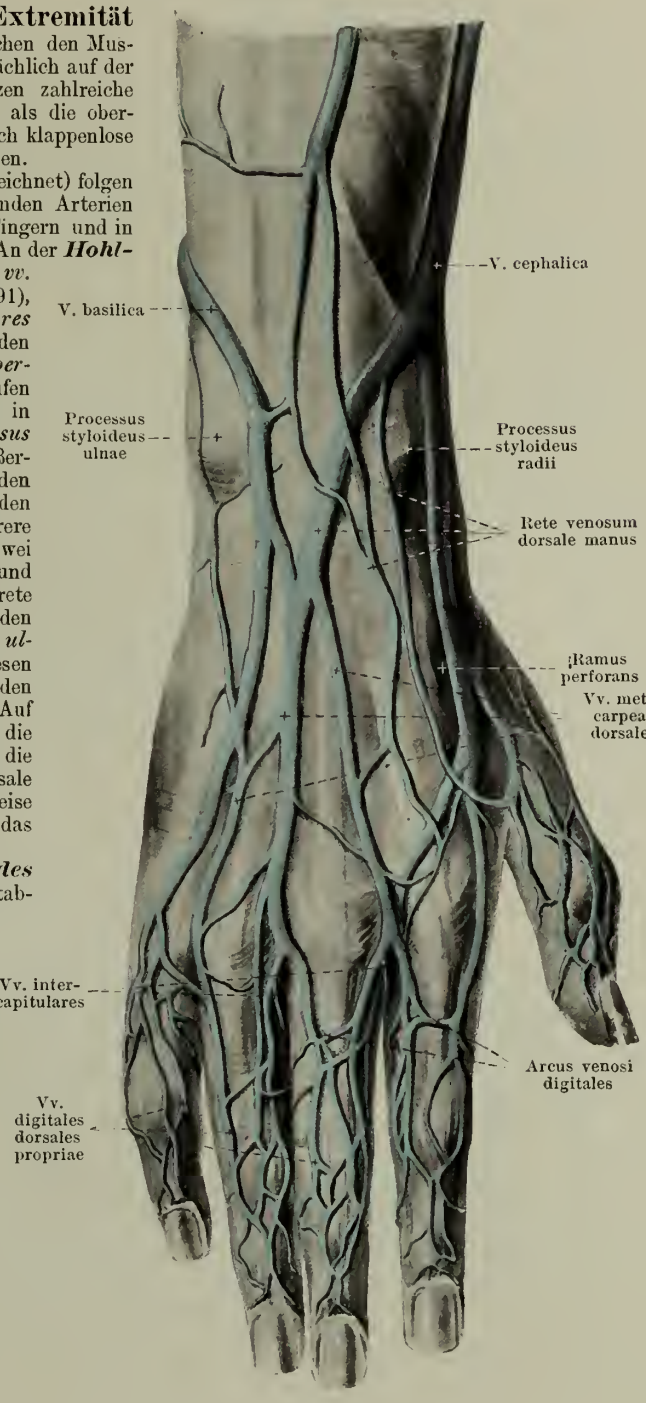

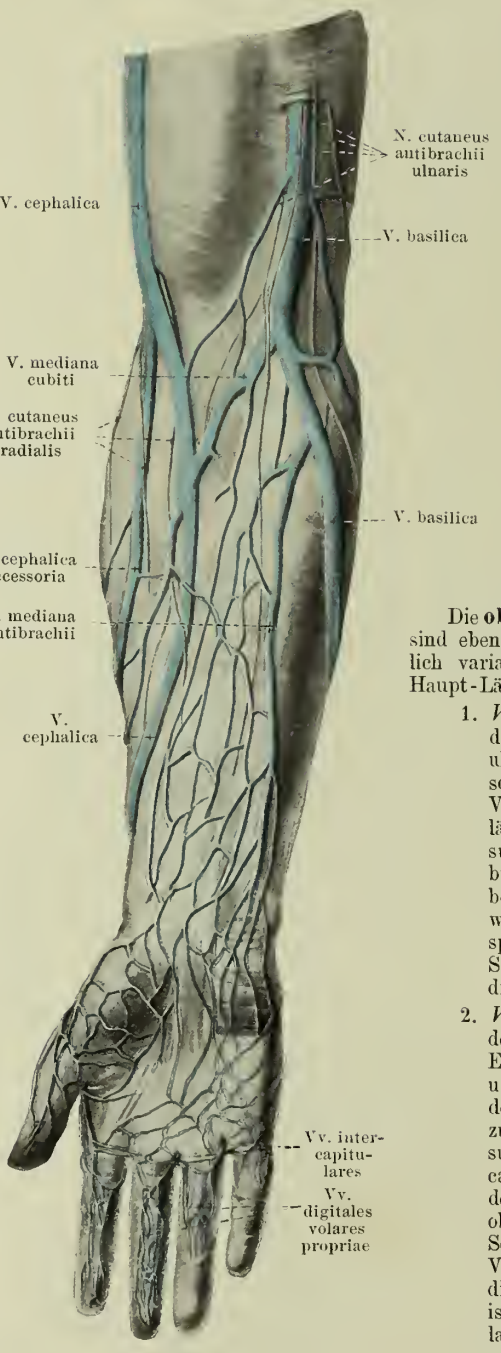

491. Oberflächliche Venen des rechten Vorderarmes, von vorn.

(Hohlhand nach W. Braune.)

Die **oberflächlichen Venen *der Hohlhand*** sind viel feiner als diejenigen der Rückfläche. Sie beginnen auf den Fingergliedern in einem Geflecht, in welchem sich die *vv. digitales volares propriae* verschieden deutlich ausprägen, und aus dem das meiste Blut durch mehrere Gefäße am Seitenrande der Finger zur Rückfläche geleitet wird. Ebenso führen die *vv. intercapitulares* (s. auch Fig. 490) in den Zwischenfingerspalten Blut von den volaren Gefäßen zu den dorsalen. Das oberflächliche Netz der Hohlhand liegt auf der aponeurosis palmaris und auf der Fascie des Daumen- und Kleinfingerballens; an letzteren beiden Stellen ist es etwas dichter. Proximal geht es in die Anfänge der v. mediana antibrachii über.

Die **oberflächlichen Venen *des Vorderarmes*** sind ebenfalls geflechtartig angelegt und außerordentlich variabel. Unter ihnen treten gewöhnlich zwei Haupt-Längsgefäße deutlich hervor:

1. *V. basilica* (s. auch Fig. 490) beginnt auf dem Handrücken, häufig als Fortsetzung des ulnaren Endes des arcus venosus dorsalis, schlingt sich um die Kleinfingerseite des Vorderarmes an dessen volare Fläche und läuft an dieser bis zur Ellenbeuge, dann im sulcus bicipitalis medialis am Oberarm entlang bis zu dessen mittlerem Drittel. Dort durchbohrt sie die Fascie, zieht noch eine Strecke weit aufwärts und vereinigt sich früher oder später mit einer der (dünneren) vv. brachiales. Sie ist am Vorderarm dünner, am Oberarm dicker als die v. cephalica.
2. *V. cephalica* (s. auch Fig. 490) entsteht auf dem Handrücken, meistens aus dem radialen Ende des arcus venosus dorsalis, windet sich um die Daumenseite des Vorderarmes auf dessen volare Fläche und zieht an dieser bis zur Ellenbeuge; von dort an geht sie im sulcus bicipitalis lateralis und (in einer Duplicatur der fascia brachii) in der Furche zwischen den mm. pectoralis major und deltoideus nach oben, senkt sich unmittelbar unter dem Schlüsselbein in die Tiefe und mündet nach Vereinigung mit einer v. thoracoacromialis in die v. axillaris ein (s. auch Fig. 492). Meistens ist am Vorderarm ein zweites Längsgefäß lateral von ihr gelegen, *v. cephalica accessoria,* welches in die Hauptvene einmündet.

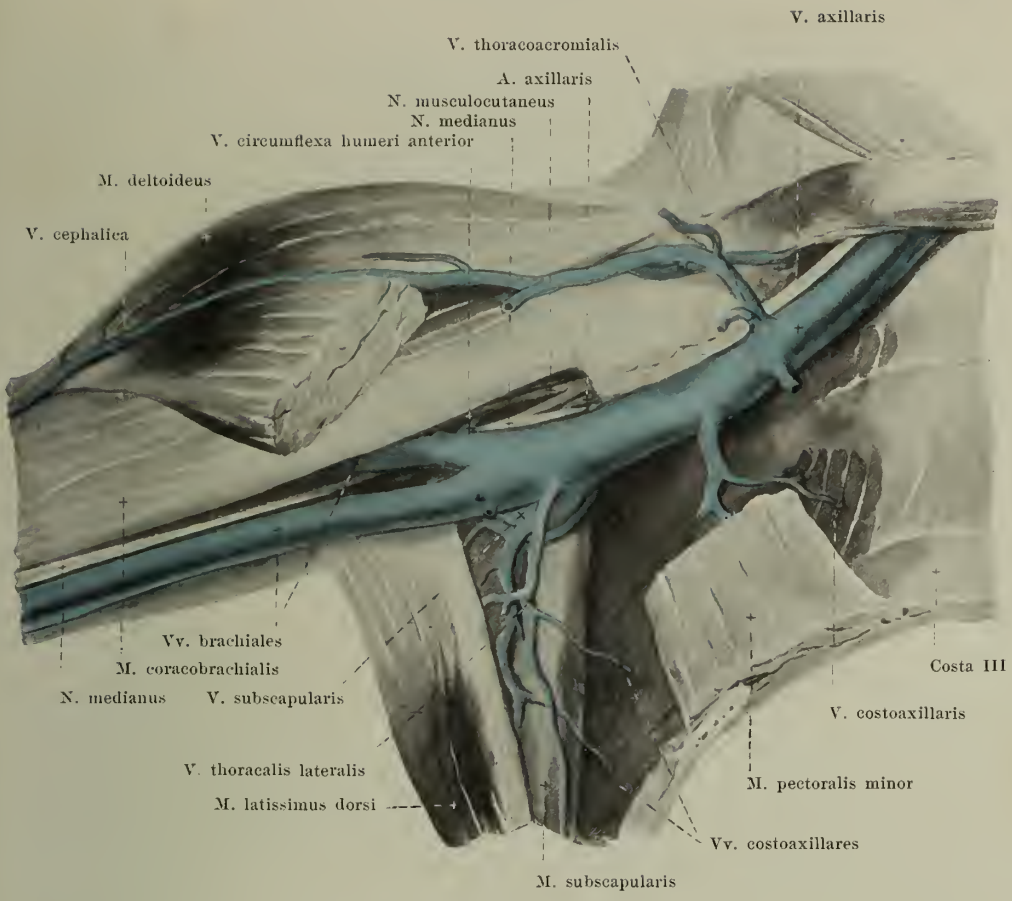

492. Venen der rechten Achselhöhle, von vorn.

(Anordnung wie in Fig. 451.)

3. *V. mediana cubiti* (s. Fig. 491) ist ein Verbindungsast, der gewöhnlich in der Ellenbeuge von der v. cephalica schräg proximalwärts zur v. basilica führt und lateral vom lacertus fibrosus durch ein klappenloses Gefäß breit mit den tiefen Venen anastomosiert.

4. *V. mediana antibrachii* (s. Fig. 491), schmaler als die vv. basilica und cephalica, entsteht aus dem oberflächlichen Netz der Hohlhand, zieht an der ulnaren Seite der Volarfläche des Unterarmes proximalwärts bis zur Ellenbeugegegend und mündet meistens in die v. basilica oder die v. mediana cubiti. Bisweilen teilt sie sich gabelförmig und geht teils zur v. basilica als *v. mediana basilica,* teils zur v. cephalica als *v. mediana cephalica.* In der Ellenbeuge ist stets eine breite Anastomose mit den tiefen Venen vorhanden.

V. axillaris (s. auch Fig. 486) entsteht meist am unteren Rande des m. pectoralis major aus der Vereinigung der beiden vv. brachiales und zieht an der medialen und vorderen Seite der Arterie, welche außerdem noch unmittelbar von kleinen Venen begleitet ist, bis zum Schlüsselbein. Ihre Äste entsprechen denjenigen der Arterie. Die ***v. thoracalis lateralis*** nimmt die ***v. thoracoepigastrica*** (s. Fig. 504) auf, welche sich subcutan von der v. femoralis oder von der v. epigastrica superficialis an der Vorder- und Seitenfläche des Rumpfes aufwärts erstreckt. In diese oder in benachbarte Venen ergießen sich ***vv. costoaxillares,*** welche in den oberen 6—7 Zwischenrippenräumen Blut aus den Mittelstücken der vv. intercostales (s. S. 445) nach der Achselhöhle führen. Die v. axillaris und ihre Äste sind reichlich mit Klappen versehen.

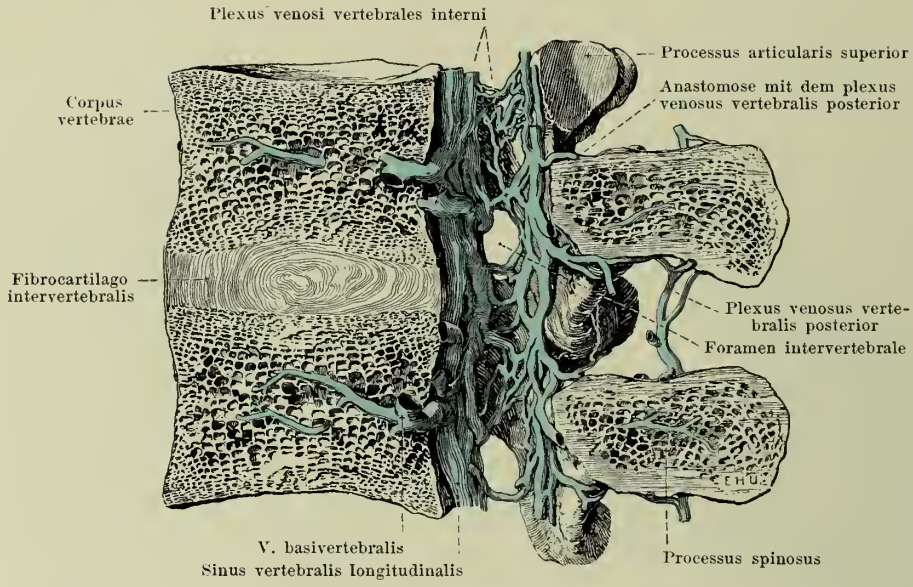

493. Wirbelvenen auf einem Medianschnitt, von links.

V. subclavia (s. Fig. 486) heißt die Fortsetzung der v. axillaris vom unteren Rande des m. subclavius an. Sie begleitet die a. subclavia an deren vorderer und unterer Seite und kreuzt die erste Rippe vor dem m. scalenus anterior. Hinter der articulatio sternoclavicularis hilft sie die v. anonyma bilden. Sie besitzt am Anfang und Ende Klappen. Außerdem begleiten die a. subclavia noch feine Venen unmittelbar. Äste (außer der v. jugularis externa):

1. u. 2. ***V. transversa scapulae*** und ***v. transversa colli*** (s. Figg. 486 u. 489) neben den entsprechenden Arterien, vereinigen sich gewöhnlich zu einem Stamm, der häufig in die v. jugularis externa einmündet. Ihre Mündungen tragen Klappen.

Venen der Wirbelsäule. Im canalis vertebralis liegen zwischen der dura mater spinalis einerseits, dem Periost und den Bändern des Kanales anderseits dichte Venengeflechte, ***plexus venosi vertebrales interni,*** deren Zuflüsse teils aus den Wirbeln, teils aus dem Rückenmarke kommen. Diese Geflechte (s. auch Fig. 494) sind klappenlos, erstrecken sich vorwiegend in der Längsrichtung vom foramen occipitale magnum bis fast zur Spitze des Kreuzbeines und lassen vier Züge erkennen, zwei vordere und zwei hintere. Die *vorderen* liegen auf der Rückfläche der Wirbelkörper und Zwischenwirbelscheiben jederseits lateral vom lig. longitudinale posterius; sie bestehen aus mehreren starken, dicht gedrängt verlaufenden Venen, welche sich innig verflechten, besitzen namentlich im Hals- und Rückenteil ein klaffendes Lumen und werden deshalb auch *sinus vertebrales longitudinales* genannt. Die *hinteren* Geflechte sind beiderseits an der Vorderfläche der arcus vertebrarum und der ligamenta flava gelegen und anastomosieren durch Lücken in den letzteren mit den plexus posteriores; sie sind dünner und weniger zahlreich und bilden unregelmäßigere, weitere Netze. Die vorderen Geflechte sind an der Rückfläche jedes Wirbelkörpers durch quere Züge miteinander verbunden, welche zwischen Periost und lig. longitudinale posterius verlaufen und dort die *vv. basivertebrales* aufnehmen. Letztere (s. auch Fig. 494) ziehen im Wirbelkörper radiär nach der Mitte der Rückfläche zu und münden dort gemeinsam oder geteilt, an der Mündung mit Klappen versehen; vorn anastomosieren sie durch den Knochen mit den plexus anteriores. Die hinteren Geflechte hängen durch netzartig angeordnete Äste untereinander zusammen; mit den vorderen sind sie durch zahlreiche kürzere Gefäße verbunden, die namentlich an der medialen Seite jeder radix arcus vertebrae verlaufen und nur den oberen Teil des foramen intervertebrale freilassen. Durch die Verbindungsäste der verschiedenen Geflechte untereinander entstehen mehr oder weniger ausgesprochene Gefäßringe, *retia venosa vertebrarum,* je einer in der Höhe jedes Wirbels. Das obere Ende der Geflechte umgibt kranzartig das foramen occipitale magnum (s. Fig. 484), hängt mit dem sinus occipitalis, plexus basilaris und rete canalis hypoglossi zusammen und entleert sich in die vv. vertebrales. Im canalis sacralis werden die Gefäße feiner, die Geflechte lockern sich auf und ergießen sich durch die foramina sacralia in die vv. sacrales.

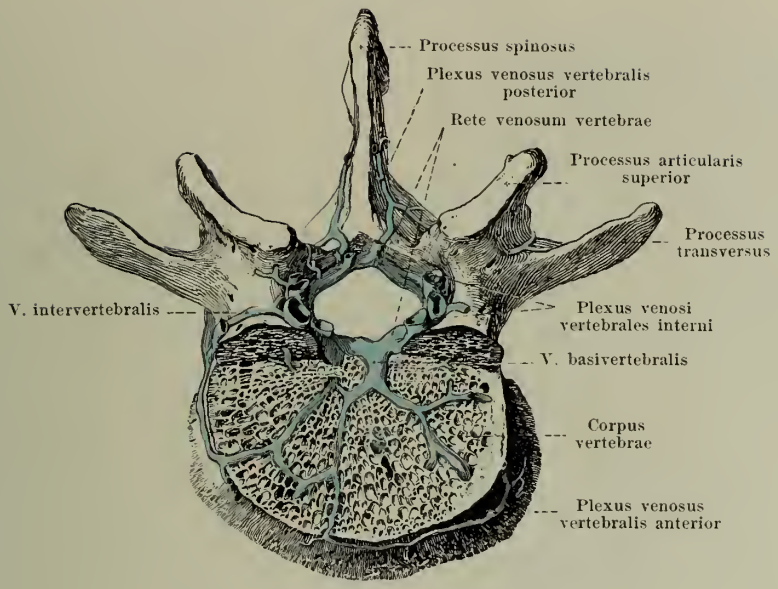

494. Wirbelvenen auf einem Horizontalschnitt, von oben.

(Es ist nur der Wirbelkörper durchgeschnitten.)

Plexus venosi vertebrales externi (s. auch Fig. 493) liegen an der Außenfläche der Wirbelsäule, sind klappenlos und werden in vordere, schwächere und in hintere, stärkere geschieden. Die *plexus venosi vertebrales anteriores* sind am besten an der Halswirbelsäule ausgebildet und liegen dort auf den Wirbelkörpern und auf den mm. longi capitis et colli; sie erhalten Zuflüsse aus den Muskeln und aus den Wirbelkörpern und hängen lateral mit den vv. intervertebrales und mit den folgenden zusammen. Die *plexus venosi vertebrales posteriores* liegen teilweise unmittelbar auf der Rückfläche der Wirbelbögen, -fortsätze und -bänder, teilweise zwischen den kurzen Rückenmuskeln. Sie sind am Halsteil am stärksten entwickelt (s. auch Figg. 486 u. 488) und hängen dort besonders mit den vv. occipitales, vv. vertebrales und vv. cervicales profundae zusammen; außerdem anastomosieren sie durch Lücken in den ligamenta flava mit den plexus interni und verbinden sich vorn mit den plexus anteriores, mit den vv. intervertebrales und intercostales.

Vv. intervertebrales begleiten die nn. spinales in den foramina intervertebralia und liegen meist geflechtartig an ihrer vorderen Seite. Sie nehmen die an den Mündungen klappentragenden *vv. spinales* aus dem Rückenmark auf und hängen zusammen mit den plexus vertebrales interni und externi, deren Abflüsse sie darstellen; sie münden klappentragend am Hals in die v. vertebralis, am Rumpf in die vv. intercostales oder lumbales oder sacrales laterales.

Vv. intercostales (s. Fig. 495), je im wesentlichen einfach am unteren Rande einer Rippe im sulcus costae neben und oberhalb der Arterie gelegen, nehmen von oben nach unten gleichmäßig an Durchmesser zu. Die oberen 9 (—10) bilden Venenzirkel, welche ihren Inhalt teils sternalwärts nach den vv. mammaria interna und musculophrenicae (s. S. 445), teils vertebralwärts nach dem System der v. azygos entleeren; an ihren Mündungen tragen sie entsprechend gerichtete Klappen; von ihrem Mittelstück schicken sie im 1.—6. (oder 7.) Zwischenrippenraum Äste nach der Achselhöhle *(vv. costoaxillares)* (s. S. 453). Die unteren 2—3 vv. intercostales haben keinen Abfluß nach vorn und erhalten klappentragende Zuflüsse vom Zwerchfell und von den Bauchmuskeln. Venen kleineren Durchmessers und unbeständig in der Länge finden sich auch am oberen Rande jeder Rippe und hängen vielfach mit den anderen zusammen. Jede v. intercostalis vereinigt sich neben den Wirbelkörpern mit einem *ramus posterior,* welcher stärker ist als sie selbst, und welcher neben dem ramus posterior der a. intercostalis verläuft; in diesen ergießen sich Zuflüsse aus den plexus venosi vertebrales posteriores, aus den Muskeln und aus der Haut des Rückens, sowie der *ramus spinalis,* welcher als Fortsetzung der vv. intervertebrales (s. oben) das Blut von der Wirbelsäule und ihrem Inhalte sammelt.

495. Vena azygos,

von vorn.

(Das Zwerchfell und die Lendenmuskeln sind weggenommen.)

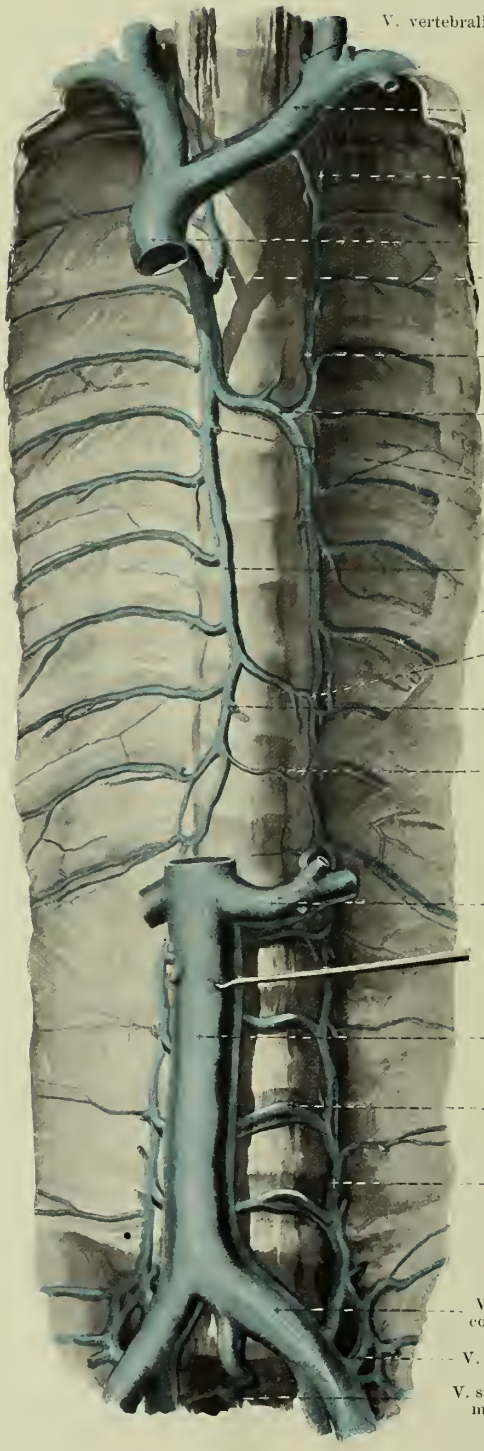

V. azygos, unpaar, beginnt als Fortsetzung der v. lumbalis ascendens dextra (s. S. 460) zwischen dem rechten crus mediale und crus intermedium des Zwerchfelles, steigt im spatium mediastinale posterius an der rechten Seite der Wirbelkörper aufwärts und liegt dabei vor den aa. intercostales, rechts von der aorta thoracalis und vom ductus thoracicus und hinter dem oesophagus. In der Höhe des 5. oder 4. Brustwirbels biegt sie sich über die rechte Lungenwurzel nach vorn und mündet in die v. cava superior ein (s. auch Figg. 427 u. 628). Auf dieser letzten Strecke besitzt sie meistens (nicht schlußfähige) Klappen. Sie anastomosiert bisweilen am Anfang mit der v. renalis dextra, nimmt die rechten 9 untersten vv. intercostales auf, sowie *vv. oesophageae, vv. bronchiales posteriores* und *vv. mediastinales posteriores* (von den entsprechenden Organen) (nicht gezeichnet), außerdem die **v. hemiazygos.** Letztere (s auch Fig. 629) beginnt unpaar zwischen dem linken crus mediale und crus intermedium des Zwerchfelles als Fortsetzung der v. lumbalis ascendens sinistra, hängt aber meistens auch mit der v. renalis sinistra zusammen. Sie zieht klappenlos hinter der aorta thoracalis an der linken Seite der Wirbelkörper aufwärts, nimmt mehrere vv. intercostales sinistrae, vv. oesophageae und vv. mediastinales posteriores auf und biegt sich vor einem der unteren oder mittleren Brustwirbel hinter dem ductus thoracicus nach rechts zur v. azygos. Die nächstoberen linken Intercostalvenen ergießen sich in eine **v. hemiazygos accessoria,** welche an der linken Seite der Brustwirbel abwärts zieht und entweder in die v. hemiazygos oder unmittelbar in die v. azygos einmündet. Die 3—4 oberen Intercostalvenen münden jederseits in eine *v. intercostalis suprema,* welche rechts meist in die v. azygos (klappentragend), links in die hemiazygos accessoria einmündet, außerdem aber oben noch je mit der v. anonyma oder mit der v. vertebralis kommuniziert.

496. Arterien und Venen eines Dünndarmabschnittes.

Die **vena portae** *(Pfortader)* (s. Figg. 497 u. 498) sammelt das Blut aus dem ganzen Verdauungsrohr von der cardia an bis zum m. levator ani, aus dem pancreas, der Gallenblase und der Milz. Ihr Stamm entsteht hinter dem caput pancreatis, an der linken und hinteren Seite der pars superior duodeni, aus der Vereinigung der v. mesenterica superior und v. lienalis, ist 2—3 cm lang und läuft im lig. hepatoduodenale hinter der a. hepatica und den Leber- und Gallengängen aufwärts zur porta hepatis; dort teilt er sich in einen rechten und linken Ast je für eine Hälfte der Leber. Ihre Wurzeln folgen im allgemeinen den Verzweigungen der gleichnamigen Arterien und besitzen Klappen nur an den feineren Zweigen unmittelbar nach ihrem Austritt aus der Magen- und Darmwand.

1. ***V. mesenterica superior*** (s. Figg. 497 u. 498) läuft an der rechten Seite der a. mesenterica superior, entsteht aus zahlreichen *vv. intestinales* (vom Dünndarm), aus den *v. ileocolica, vv. colicae dextrae, v. pancreaticoduodenalis, vv. duodenales, vv. pancreaticae, v. colica media* und *v. gastroepiploica dextra.* Die Darmvenen anastomosieren miteinander ähnlich wie die Arterien, aber häufiger.

2. ***V. mesenterica inferior*** (s. Figg. 497 u. 498) sammelt ihr Blut aus der *v. haemorrhoidalis superior* (s. auch S. 464), den *vv. sigmoideae* und der *v. colica sinistra.* Ihr peripherer Verlauf stimmt mit demjenigen der a. mesenterica inferior überein; ihr Stamm trennt sich aber von dieser, zieht hinter dem Bauchfell (häufig in der plica duodenojejunalis) und hinter dem pancreas gebogen nach oben und rechts und mündet meistens in die v. lienalis, häufig in die v. mesenterica superior, zuweilen in den Vereinigungswinkel beider ein.

3. ***V. lienalis*** (s. Figg. 497 u. 498) wird durch den Zusammenfluß der Milzvenen mit der *v. gastroepiploica sinistra* und mit den *vv. gastricae breves* gebildet, läuft unter der a. lienalis hinter dem pancreas von links nach rechts und nimmt dabei einige Pancreasvenen auf. Sie kreuzt die Aorta zwischen der a. coeliaca und der a. mesenterica superior.

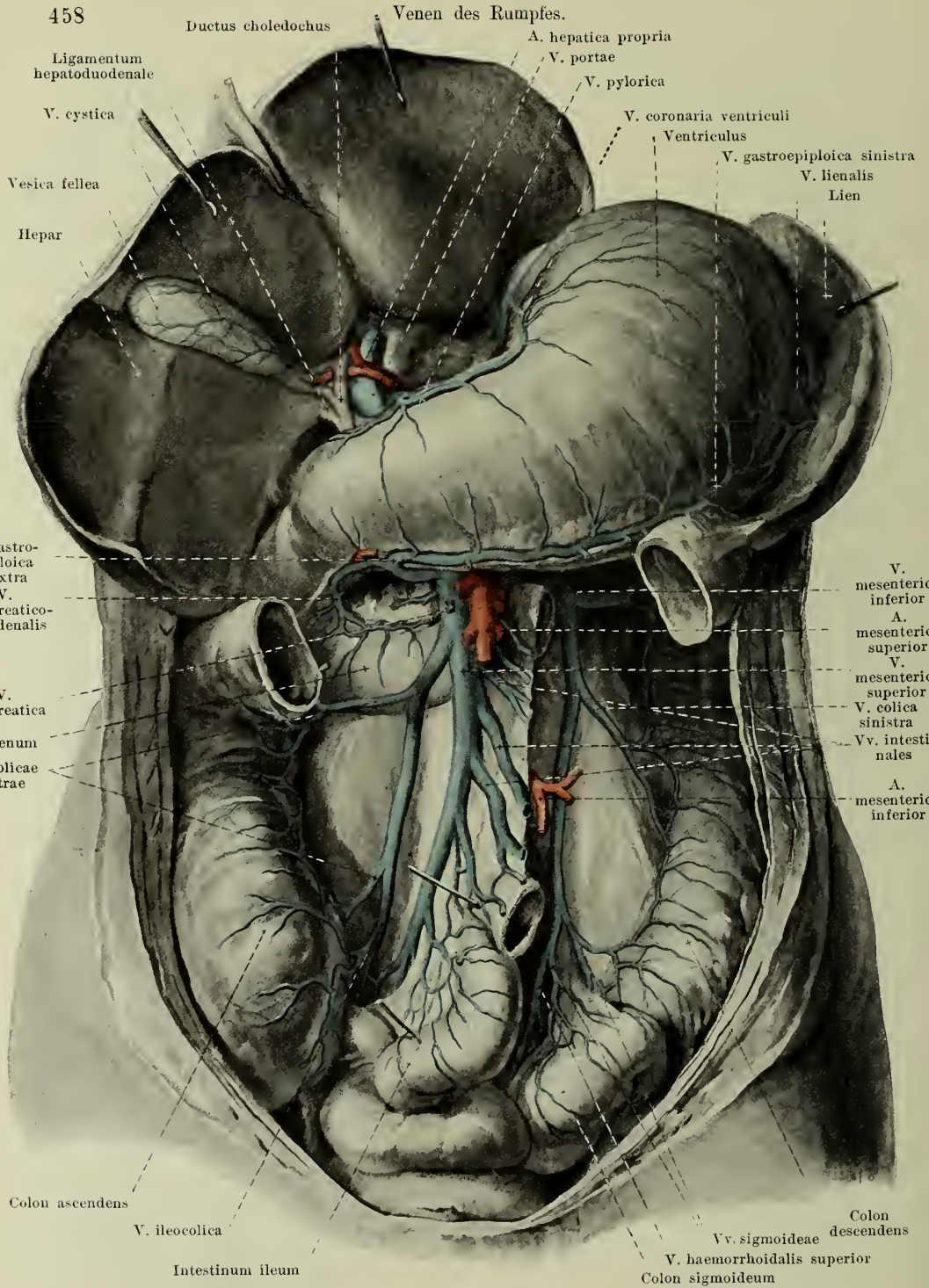

497. Endverzweigungen der Pfortader.

(Das colon transversum und der Dünndarm sind teilweise entfernt, die Leber ist aufwärts gezogen.)

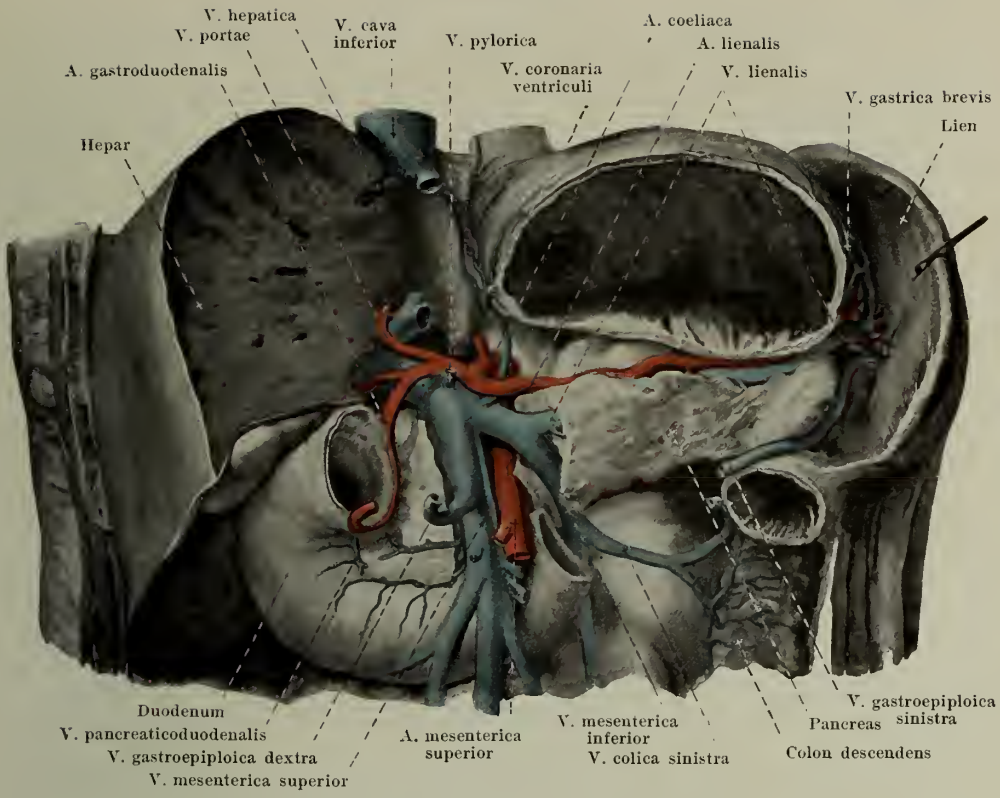

498. Stamm der Pfortader.

(Magen, Leber und Bauchspeicheldrüse sind teilweise, Dünndarm und colon transversum vollständig weggenommen.)

4. ***V. coronaria ventriculi*** (s. auch Fig. 497) läuft die curvatura minor des Magens entlang nach rechts und links, anastomosiert am pylorus mit der v. pylorica, an der cardia mit den Oesophagusvenen und gelangt neben der a. gastrica sinistra zum Stamm der v. portae oder zur v. lienalis.

5. ***V. pylorica*** (s. auch Fig. 497), meistens dünner als die vorhergehende, zieht neben der a. gastrica dextra an der curvatura minor des Magens von links nach rechts, anastomosiert mit der vorigen und mündet am pylorus in den Stamm der v. portae.

6. ***V. cystica*** (s. Fig. 497), von der Gallenblase, mündet in den Stamm oder in den rechten Ast der Pfortader.

Accessorische Pfortadern (nicht gezeichnet) werden kleine Gefäße genannt, welche in den mit der Leber zusammenhängenden Bauchfellfalten entstehen oder namentlich vom Magen herkommen und sich entweder in den Pfortaderstamm oder unmittelbar in die Lebersubstanz einsenken.

Anastomosen der Pfortader mit den vv. cavae sind regelmäßig folgende vorhanden:

1) an der cardia des Magens zwischen der v. coronaria ventriculi (v. portae) und den Oesophagusvenen (v. azygos);
2) am Mastdarm in den plexus haemorrhoidales zwischen der v. haemorrhoidalis superior (v. mesenterica inferior) und den vv. haemorrhoidales mediae et inferiores (vv. hypogastricae): Klappen verhindern einen Abfluß von der v. hypogastrica zur v. portae;
3) *vv. parumbilicales [Sappeyi]* (nicht gezeichnet). 4—5 feine Gefäße, welche in der Umgebung des Nabels mit den oberflächlichen Venen und mit den vv. epigastricae inferiores zusammenhängen, neben dem lig. teres hepatis zur Leber ziehen und meist direkt in deren Substanz einmünden. Die größte anastomosiert außerdem mit der linken v. epigastrica superior. Eine dieser Venen soll der Rest der v. umbilicalis sein. Sie sind klappenhaltig; die Strömung ist nach der Leber zu gerichtet.

V. cava inferior (s. auch Fig. 633) entsteht aus dem Zusammenfluß der vv. iliacae communes vor der Zwischenwirbelscheibe zwischen 4. und 5. Lendenwirbel hinter dem Anfangsteil der a. iliaca communis dextra etwas rechts von der Medianebene. Von da an steigt sie anfangs vor den Lendenwirbelkörpern und vor den Ursprüngen des rechten m. psoas major, dann vor der a. renalis dextra und vor den rechten crura diaphragmatis aufwärts und zugleich etwas nach rechts und vorn, geht durch das foramen venae cavae des Zwerchfelles und mündet, etwas nach vorn gebogen, in den rechten Vorhof des Herzens. Dabei liegt sie an der rechten Seite der aorta abdominalis und ist vorn bedeckt vom peritonaeum, von der pars inferior duodeni und vom caput pancreatis; oben ist sie in die fossa venae cavae der Leber eingebettet und fest mit ihr verwachsen, so daß nur ihre hintere Wand teilweise frei liegt (s. Fig. 581). Sie ist klappenlos. Ihre Äste werden eingeteilt in *radices parietales* (von den Wandungen der Bauchhöhle) und *radices viscerales* (von den Baucheingeweiden).

A. **Radices parietales:**

1. ***V. phrenica inferior,*** paarig, teilweise doppelt vorhanden, entspricht der a. phrenica inferior und mündet am foramen venae cavae.

2. ***Vv. lumbales*** (s. auch Figg. 495 u. 500), jederseits 4—5, laufen neben und über den aa. lumbales, entsprechen den letzteren und verhalten sich wie die vv. intercostales (s. S. 455): sie erhalten ihre Zuflüsse von den Muskeln und von der Haut des Rückens, von den Geflechten der Wirbelsäule und von den Bauchmuskeln. Sie besitzen (insufficiente) Klappen, laufen auf der lateralen und vorderen Fläche der Wirbelkörper (die linken hinter der aorta) medianwärts und münden in die hintere Wand der v. cava. Die vv. lumbales sind jederseits miteinander verbunden durch Längsanastomosen, welche hinter dem m. psoas major vor den Wurzeln der procc. transversi gelegen sind. Die Summe dieser Anastomosen bildet jederseits ein vertikal verlaufendes Gefäß, *v. lumbalis ascendens,* welches unten mit v. iliolumbalis und häufig mit der v. iliaca communis zusammenhängt, oben aber sich rechts in die v. azygos, links in die v. hemiazygos unmittelbar fortsetzt (s. S. 456); jede anastomosiert meist mit der v. renalis der gleichen Seite.

B. **Radices viscerales:**

1. ***Vv. hepaticae*** (s. auch Fig. 580), 2—3 große Stämme, sammeln das Blut, welches dem Capillarsystem der Leber durch die a. hepatica propria und v. portae zugeführt wird, verlassen die Leber im obersten Teile der fossa venae cavae und münden dicht unterhalb des Zwerchfelles in die v. cava ein. Die größte, rechte v. hepatica führt das Blut aus dem rechten Leberlappen, die kleinste, mittlere aus den lobi caudatus [Spigeli] und quadratus, die linke aus dem linken Leberlappen. Mehrere kleine vv. hepaticae münden unterhalb der großen in der fossa venae cavae unmittelbar in die v. cava inferior. Klappen sind nur sehr selten an den Mündungen der großen Venen vorhanden.

2. ***V. renalis*** (s. auch Fig. 633), paarig, entsteht durch den Zusammenfluß von 3 bis 5 Ästen nahe dem hilus renalis, läuft in der Höhe des 1. Lendenwirbels oder etwas tiefer vor der a. renalis medianwärts und zugleich etwas nach oben und mündet in die laterale Wand der v. cava. Die linke v. renalis ist etwas dicker und länger; sie liegt vor der aorta meist unmittelbar unter dem Ursprung der a. mesenterica superior. Beide erhalten Zuflüsse von der capsula adiposa der Niere und vom ureter; die linke v. renalis nimmt gewöhnlich noch die v. spermatica interna sinistra auf. Außerdem anastomosiert die linke meistens mit der v. hemiazygos, die rechte bisweilen mit der v. azygos. Die vv. renales besitzen selten Klappen an den Mündungen.

3. ***V. suprarenalis*** (s. auch Fig. 639), paarig, kommt aus der vorderen Fläche der Nebenniere und mündet rechts meistens in die v. cava, links in die v. renalis. Sie ist klappenlos.

4. ***V. spermatica interna*** (s. auch Figg. 500, 502 u. 503), paarig, begleitet die a spermatica interna unmittelbar und entfernt sich nur an der Mündung von ihr. Sie besteht aus 2—3 anastomosierenden Gefäßen, welche die Arterie geflechtartig umspinnen, Äste vom ureter, vom peritonaeum und von der capsula adiposa der Niere aufnehmen und sich schließlich zu einem einfachen Stämmchen vereinigen. Die rechte mündet schräg in die vordere Wand der v. cava inferior und besitzt dort schlußfähige Klappen, die linke geht fast rechtwinklig in die untere Wand der v. renalis sinistra. Ihr Anfangsteil ist bei beiden Geschlechtern verschieden.

Beim Manne, *v. testicularis,* beginnt sie am hinteren Rande des Hodens und am Nebenhoden mit zahlreichen feinen und einigen dickeren Ästen (s. auch Fig. 650), die ein dichtes Geflecht *(plexus pampiniformis)* um die Arterie innerhalb des funiculus spermaticus bilden, und zieht neben diesem durch den canalis inguinalis. Sie anastomosiert am Hoden und Nebenhoden breit mit der v. spermatica externa. Außerhalb des Leistenkanales besitzt sie Klappen, innerhalb der Bauchhöhle nur eine unweit des Leistenkanales.

Beim Weibe, *v. ovarica,* entsteht sie teilweise aus zahlreichen Gefäßen, welche den Eierstock am hilus verlassen, teilweise aus breiten Anastomosen mit dem oberen Teil des plexus uterovaginalis; außerdem erhält sie noch Zweige vom lig. teres uteri und von der tuba uterina. Sämtliche Äste bilden anastomosierend ein dichtes Geflecht *(plexus pampiniformis)* um die Arterie innerhalb des lig. suspensorium ovarii und sind klappenlos.

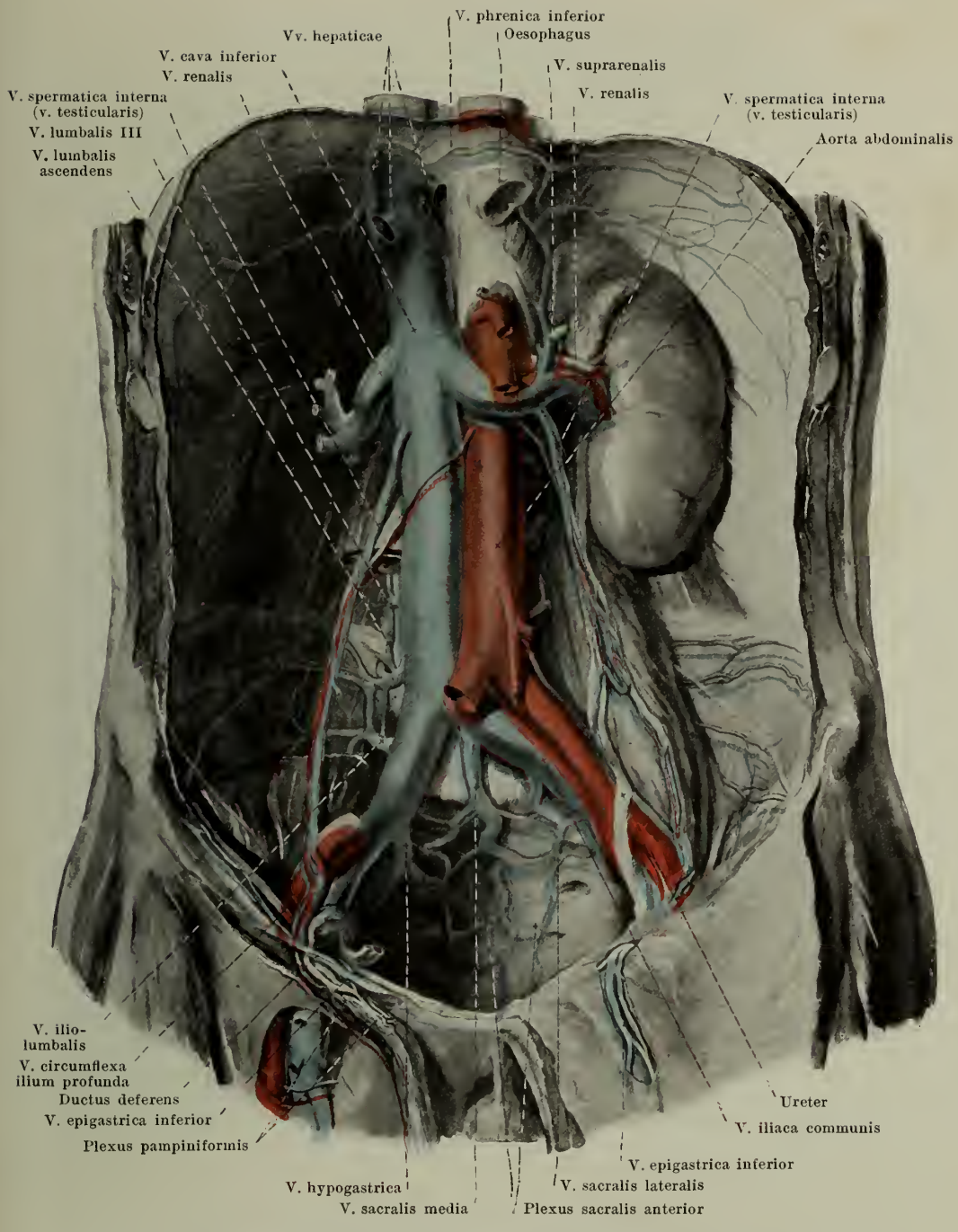

499. Vena cava inferior des Mannes, von vorn.

(Rechts ist die Niere entfernt; aus dem rechten m. psoas major und aus der rechten a. iliaca communis ist ein Stück herausgeschnitten; die linke Bauchwand ist nach unten geklappt.)

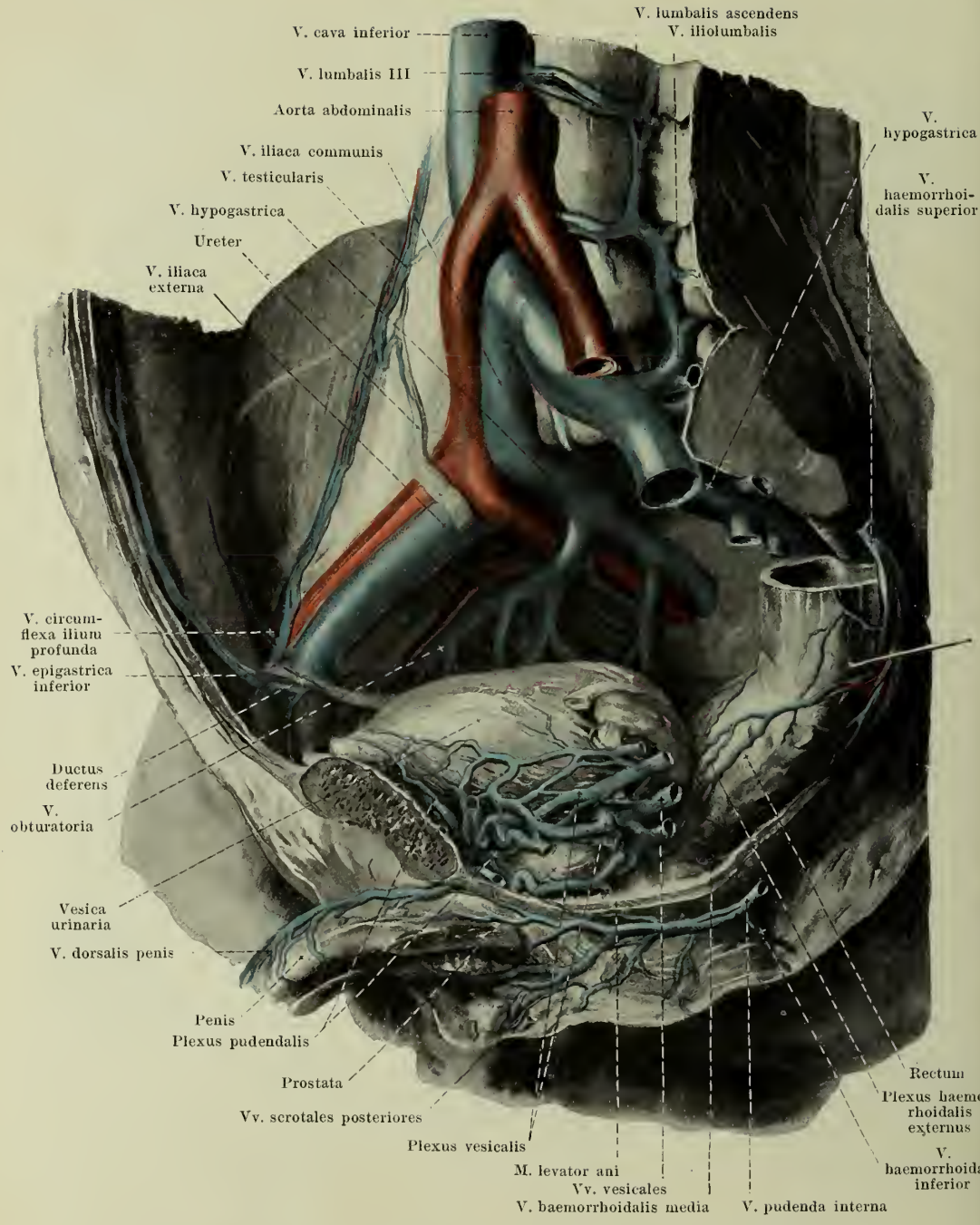

500. Venen des männlichen Beckens,

rechte Hälfte, von links.

(Der linke m. psoas major ist weggenommen, der Mastdarm etwas zur Seite gezogen.)

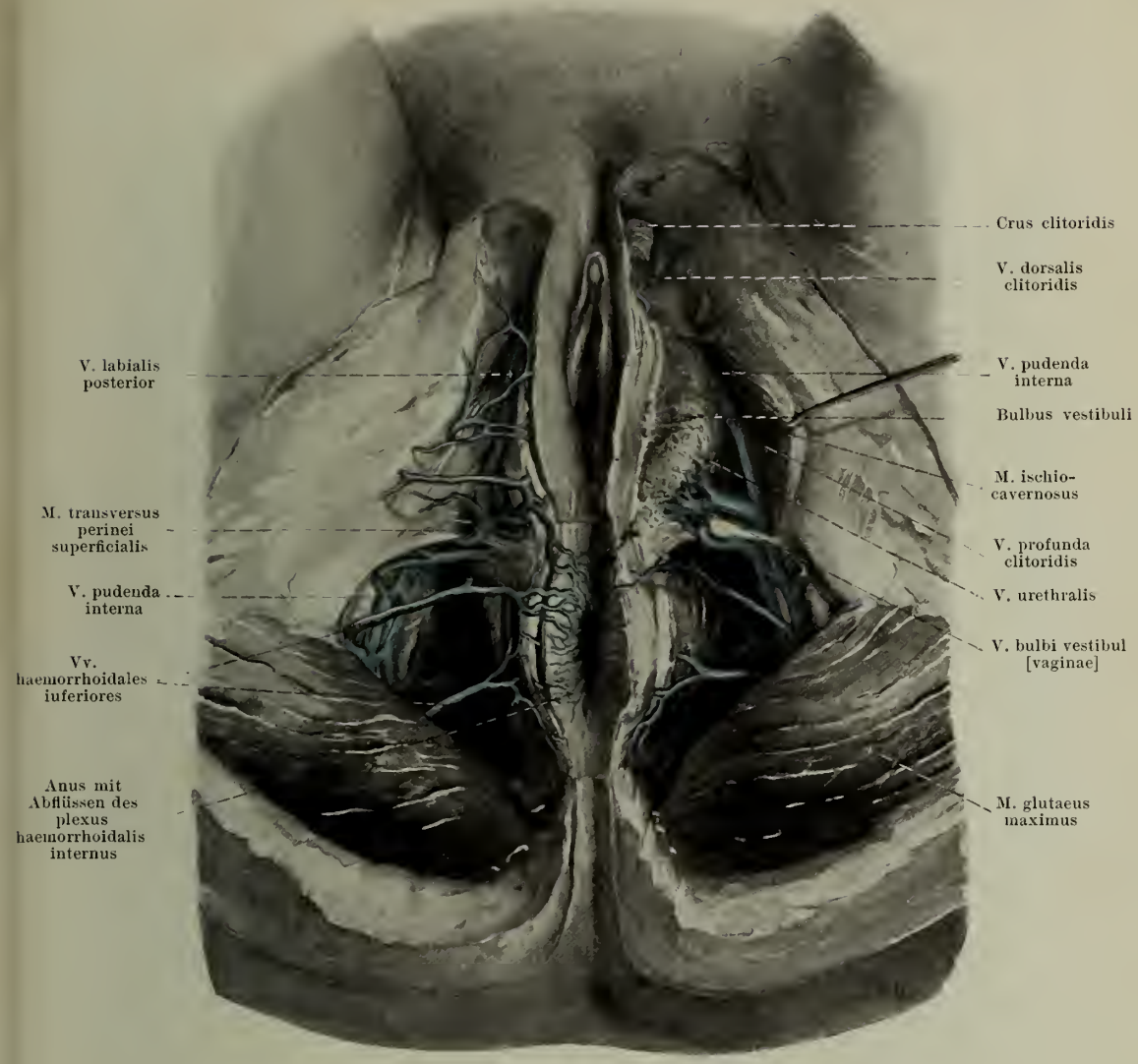

501. Venen des weiblichen Dammes (s. Fig. 474).

V. iliaca communis (s. Fig. 499), paarig, klappenlos, rechts kürzer, liegt nach hinten und rechts von der a. iliaca communis, entsteht aus der *v. hypogastrica* und der *v. iliaca externa.* Sie anastomosiert häufig mit der v. lumbalis ascendens. Ast der linken:

1. ***V. sacralis media,*** unpaar, oben einfach, unten häufig doppelt, verläuft neben der a. sacralis media und bildet mit Zweigen der vv. sacrales laterales auf der facies pelvina des Kreuzbeins den *plexus sacralis anterior;* hängt mit den plexus haemorrhoidalis externus und vesicalis zusammen.

V. hypogastrica (s. Fig. 500) liegt unmittelbar hinter der a. hypogastrica. Ihre Äste besitzen Klappen nur außerhalb des Beckens. Zweige:

1. ***V. pudenda interna*** (s. auch Figg. 500 u. 503) beginnt unter der symphysis ossium pubis mit einer Anastomose von der v. dorsalis penis (clitoridis) und nimmt *vv. profundae penis (clitoridis), vv. urethrales, vv. bulbi urethrae (bulbi vestibuli [vaginae]), vv. scrotales (labiales) posteriores* und *vv. haemorrhoidales inferiores* auf; letztere hängen mit den plexus haemorrhoidales zusammen. Sämtliche Äste entsprechen den gleichnamigen Arterien. Die Vene ist größtenteils doppelt und begleitet die a. pudenda interna.

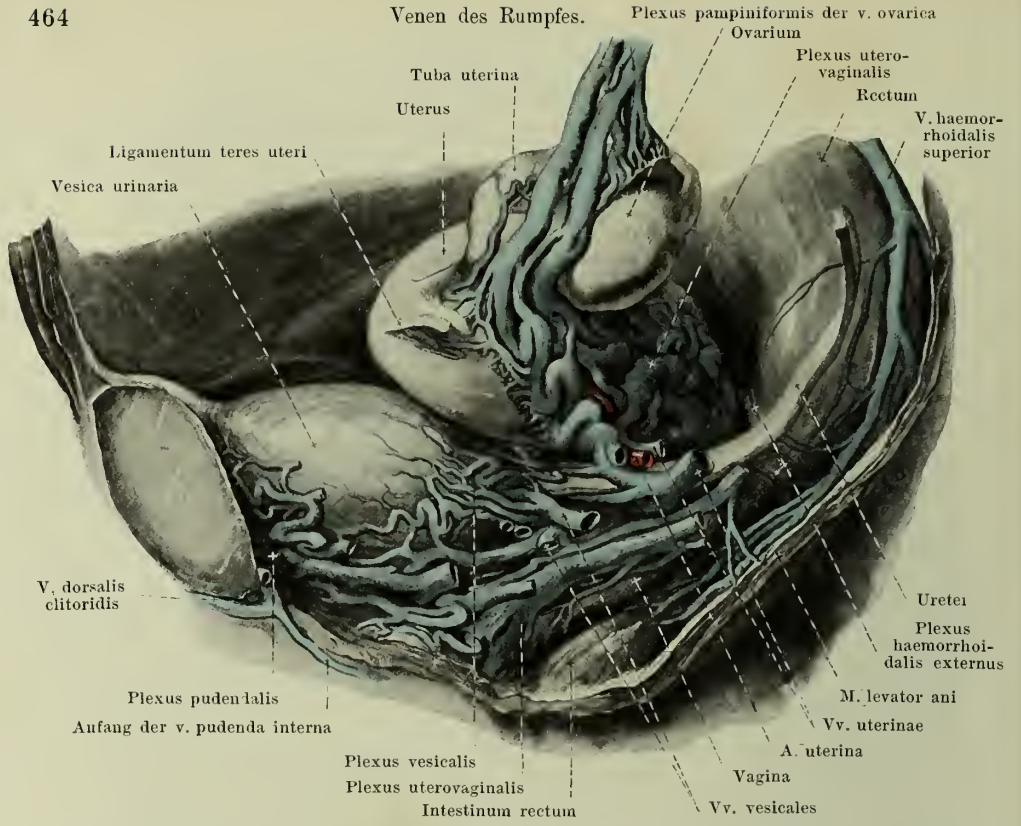

502. Venen der weiblichen Beckenorgane, von links.

(Die oberflächlichen Lagen der Venengeflechte [s. Fig. 503] sind entfernt, das Bauchfell ist größtenteils weggenommen.)

2. ***Plexus haemorrhoidalis internus*** (s. Figg. 501 u. 576) in der tela submucosa des Mastdarmes, mit ampullenartigen Erweiterungen im Bereich des annulus haemorrhoidalis, entleert sich teilweise in ein zartes, oberflächliches Netz am anus, teilweise mit zahlreichen durchbohrenden Ästen in den auf der Außenfläche der tunica muscularis gelegenen ***plexus haemorrhoidalis externus*** (s. auch Fig. 500). Aus letzterem entspringen die *v. haemorrhoidalis superior,* klappenlos, (zur v. mesenterica inferior der v. portae) (s. auch S. 459), die *vv. haemorrhoidales mediae,* paarig, klappenhaltig (zur v. hypogastrica), welche Äste von der Blase, Prostata und Samenbläschen (beim Manne, der Gebärmutter und Scheide beim Weibe) aufnehmen, und *vv. haemorrhoidales inferiores,* paarig, klappenhaltig, von der Umgebung des anus (zur v. pudenda interna); außerdem gehen Äste zur v. sacralis media.

3. ***Plexus vesicalis*** (s. auch Figg. 500, 503 u. 677), in fast allen seinen Ästen klappenhaltig, umgibt den unteren Teil der Blase und (beim Manne) die basis prostatae lateral und hinten, hängt mit dem folgenden zusammen, nimmt *vv. deferentiales* (vom Hoden, entlang den ductus deferens) auf und entleert sich jederseits durch mehrere *vv. vesicales.*

4. ***Plexus pudendalis*** (s. auch Figg. 500 u. 503) liegt hinter und über dem lig. arcuatum pubis vor der Prostata und Blase (beim Manne, der Blase und Harnröhre beim Weibe), nimmt den Hauptstamm der unpaaren *v. dorsalis penis (clitoridis)* auf (s. auch Fig. 656), welche zwischen dem lig. arcuatum pubis und lig. transversum pelvis verläuft, hängt mit der v. pudenda interna und mit dem plexus vesicalis zusammen und ergießt sich teilweise in die vv. vesicales, teilweise direkt in die v. hypogastrica.

5. ***Plexus uterovaginalis*** (beim Weibe) erstreckt sich über die Wände der Scheide und besonders dicht den margo lateralis der Gebärmutter entlang, wo er teilweise das parametrium ausfüllt und den ureter umgibt. Er hängt mit den plexus pudendalis und haemorrhoidalis externus zusammen, entleert sich jederseits besonders durch die starken *vv. uterinae,* welche die a. uterina umgeben, und anastomosiert breit mit dem plexus pampiniformis der v. ovarica. Klappen fehlen in den Uterusvenen fast ganz, und die vorhandenen sind unvollständig.

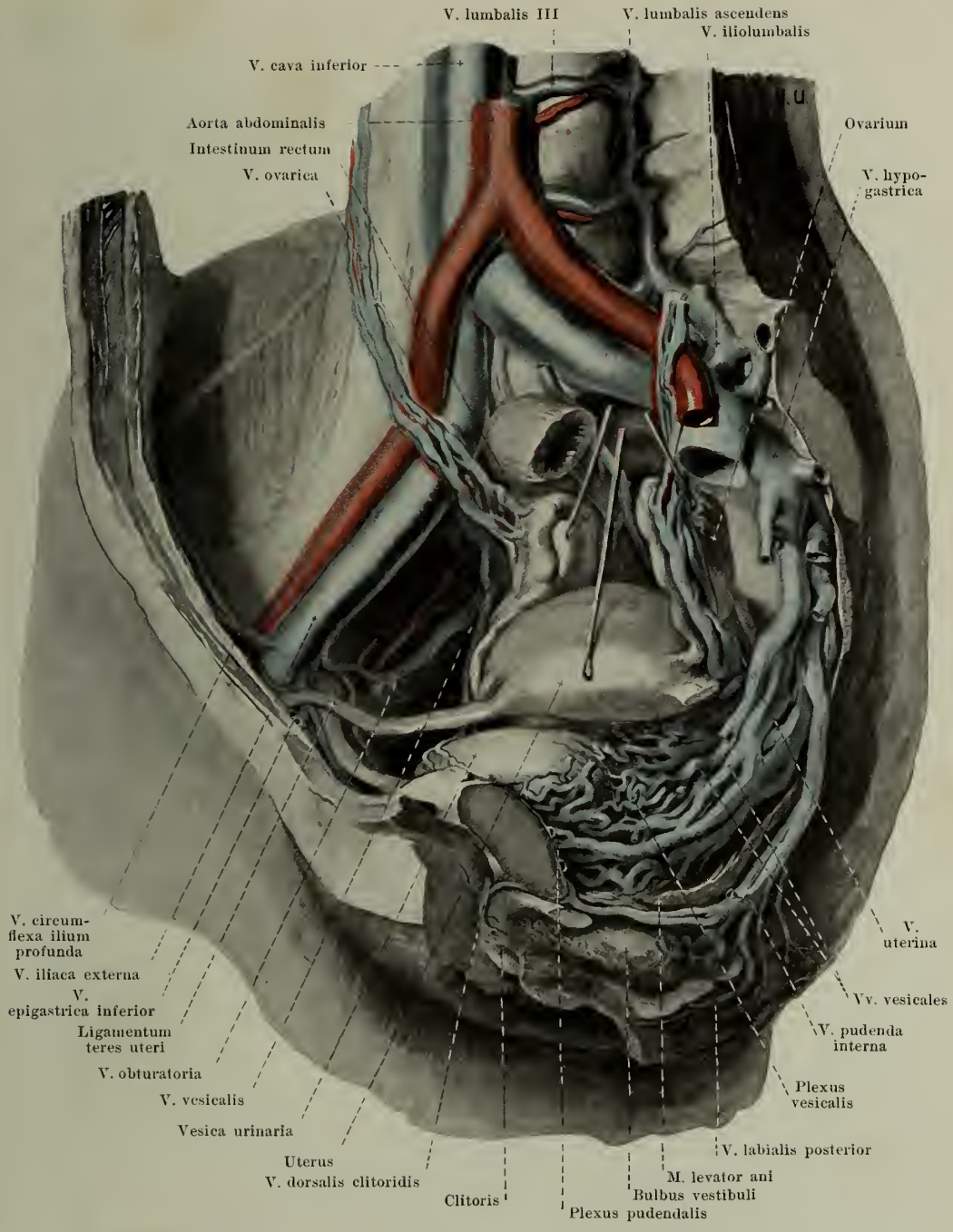

503. Venen des weiblichen Beckens, rechte Hälfte, von links und etwas von vorn.

(Eierstöcke und Gebärmutter sind etwas aus ihrer Lage gezogen, das Bauchfell ist größtenteils weggenommen; die Harnleiter sind entfernt.)

6. ***V. iliolumbalis*** (s. Figg. 495, 499 u. 500) begleitet, teilweise doppelt, die a. iliolumbalis und mündet häufig in die v. iliaca communis. Sie nimmt vv. intervertebrales (s. S. 455), Muskelvenen und bisweilen die v. lumbalis V auf, anastomosiert mit den vv. lumbalis ascendens, circumflexa ilium profunda und sacrales laterales und besitzt viele Klappen.

7. ***Vv. sacrales laterales*** (s. Fig. 499), meist doppelt, laufen neben der a. sacralis lateralis und münden in die v. hypogastrica oder einen Ast derselben. Ihre Äste bilden mit denen der v. sacralis media auf der facies pelvina des Kreuzbeins den *plexus sacralis anterior*.

8. ***V. obturatoria*** (s. Figg. 500 u. 503) neben der a. obturatoria, an den Ästen gewöhnlich doppelt; sie anastomosiert im Becken breit mit der v. iliaca externa, mündet auch zuweilen in diese. Ihre Äste anastomosieren breit mit der v. circumflexa femoris medialis.

9. ***V. glutaea superior*** (s. Fig. 506) begleitet die a. glutaea superior und ist an den Ästen gewöhnlich doppelt. Beim Eintritt in das Becken klafft sie und besitzt Klappen. Hinter dem m. piriformis anastomosiert sie mit der v. glutaea inferior.

10. ***V. glutaea inferior*** (s. Fig. 506), neben der a. glutaea inferior, begleitet meist doppelt deren Äste. Sie erhält einen starken Zweig vom n. ischiadicus und anastomosiert am m. quadratus femoris durch sehr weite Gefäße mit der v. circumflexa femoris medialis und mit der obersten v. perforans der vv. profundae femoris.

V. iliaca externa (s. Figg. 499, 500 u. 505) beginnt als unmittelbare Fortsetzung der *v. femoralis* hinter dem lig. inguinale an der medialen Seite der a. iliaca externa und schiebt sich aufwärts steigend hinter dieselbe. Sie nimmt eine breite Anastomose von der v. obturatoria auf und besitzt häufig eine (häufig insufficiente) Klappe. Zweige:

1. ***V. epigastrica inferior*** (s. Figg. 499, 500 u. 505) begleitet, größtenteils doppelt, die a. epigastrica inferior. Sie anastomosiert mit den vv. epigastricae superiores und durch einen Ast hinter dem ramus superior ossis pubis mit der v. obturatoria; außerdem nimmt sie vv. parumbilicales [Sappeyi], sowie eine *v. spermatica externa* (nicht gezeichnet) vom Hoden und Nebenhoden (s. auch S. 460) und Zweige von den vv. cutaneae abdominis auf. Sie besitzt unterhalb des Nabels zahlreiche Klappen.

2. ***V. circumflexa ilium profunda*** (s. Figg. 490, 500, 503 u. 505), größtenteils doppelt, umgibt geflechtartig die a. circumflexa ilium profunda und mündet häufig in die v. epigastrica inferior; dabei kreuzt sie die a. iliaca externa an der vorderen oder hinteren Seite. Sie anastomosiert mit der v. iliolumbalis und ist klappenhaltig.

V. femoralis (s. Fig. 505) heißt die Fortsetzung der *v. poplitea* vom hiatus tendineus [adductorius] an. Im canalis adductorius [Hunteri] liegt sie hinter der a. femoralis und etwas lateral von ihr, weiter oben verläuft sie größtenteils genau hinter der Arterie und gelangt schließlich in der fossa iliopectinea an die mediale Seite der Arterie. In ihrem unteren Abschnitt laufen außerdem neben der Arterie zwei *vv. comitantes*. Sie besitzt meist 4—5 Klappenpaare. Zweige:

1. ***V. epigastrica superficialis*** (s. auch Fig. 508) ist im subcutanen Gewebe gelegen und führt das Blut aus der unteren Hälfte der vorderen Bauchwand abwärts. Sie mündet in der fossa ovalis gesondert oder mit benachbarten Venen vereinigt in die v. femoralis oder in die v. saphena magna und besitzt abwärts führende Klappen.

2. ***V. circumflexa ilium superficialis*** (s. Fig. 508), bisweilen teilweise doppelt, neben der entsprechenden Arterie im subcutanen Gewebe, entweder selbständig oder mit der v. epigastrica superficialis gemeinsam einmündend. Sie ist klappenhaltig.

3. ***V. thoracoepigastrica***, einfach oder auf längere Strecken doppelt, erstreckt sich an der vorderen oder seitlichen Wand des Rumpfes im subcutanen Gewebe von der Achselhöhle bis zur fossa ovalis. Ein mittleres Stück ist klappenlos, im oberen führen Klappen das Blut aufwärts zur Achselhöhle, im unteren abwärts zur fossa ovalis. Oben mündet die Vene durch die v. thoracalis lateralis (s. S. 453), unten geht sie entweder gesondert oder mit der v. epigastrica superficialis vereinigt in die v. femoralis.

4. ***Vv. pudendae externae*** (s. auch Fig. 508) neben den aa. pudendae externae, ergießen sich häufig in die v. saphena magna und nehmen Äste auf von der vorderen Bauchhaut, vom scrotum (bez. den labia majora), *vv. scrotales (labiales) anteriores*, und vom penis (bez. der clitoris), *v. dorsalis penis (clitoridis) cutanea*; letztere läuft unpaar oder verdoppelt auf der fascia penis (clitoridis) bis zur Symphyse und biegt dort lateralwärts um.

(Fortsetzung s. S. 468.)

Vv. cutaneae abdominis et pectoris bilden im subcutanen Gewebe der Bauch- und Brustwand ein Netz klappentragender Gefäße, aus welchem das Blut jederseits abgeleitet wird 1. durch oberflächliche Gefäße nach dem Hals, nach der Achselhöhle (v. thoracoepigastrica) und nach der fossa ovalis (s. oben), 2. durch tiefe, durchbohrende Gefäße nach der Brusthöhle (zu den vv. mammaria interna und intercostales), nach der Bauchhöhle (vv. parumbilicales) und zu den Venen der vorderen Bauchwand (vv. epigastricae superiores et inferior).

Im Umkreis der papilla mammae bilden die vv. cutaneae einen aus ungleich weiten Gefäßen zusammengesetzten Kranz, *plexus venosus mamillae*.

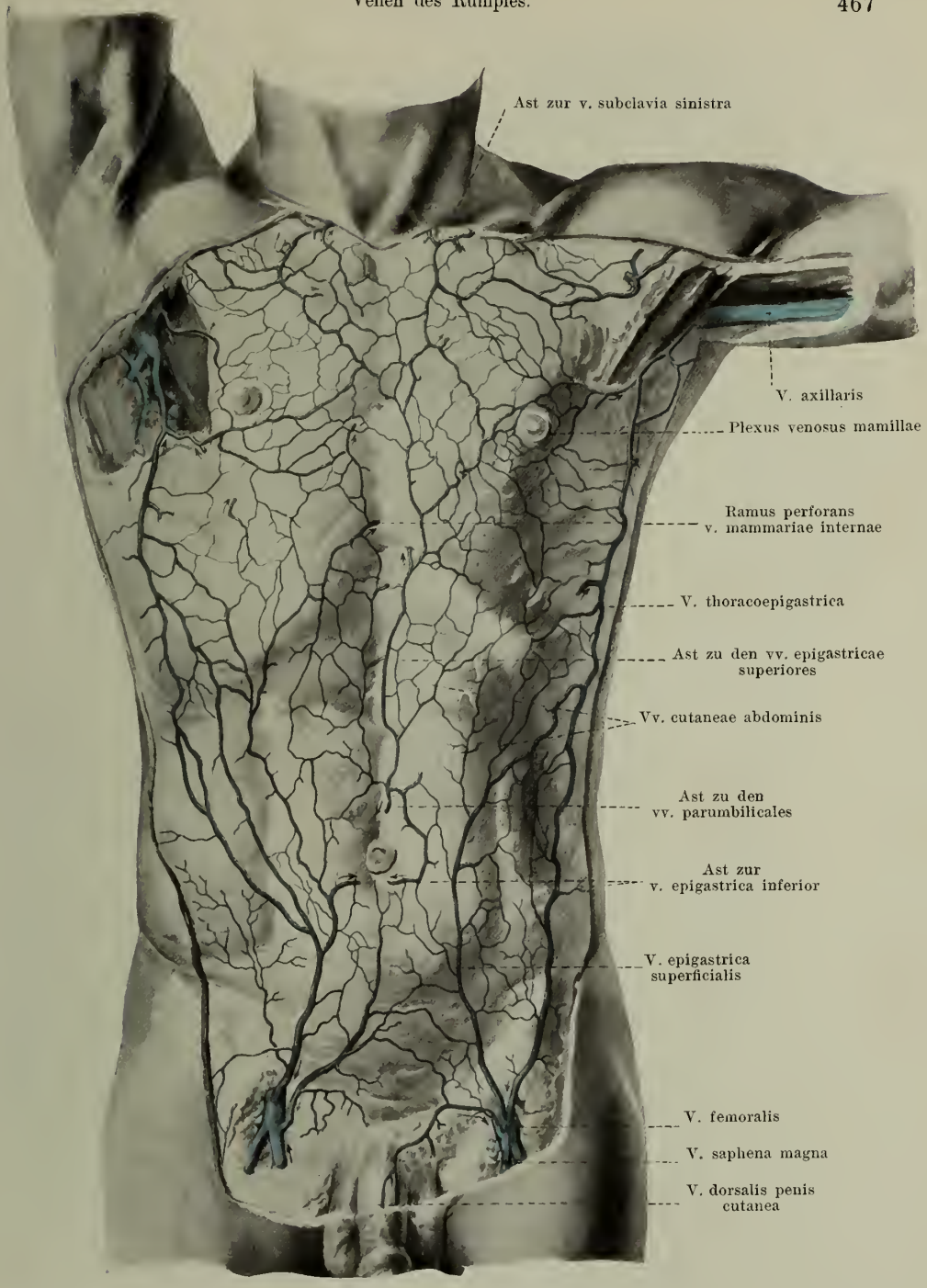

504. Oberflächliche Rumpfvenen, von vorn (nach W. Braune).
(Die Pfeile deuten die durch die Klappenstellung bedingte Stromrichtung an.)

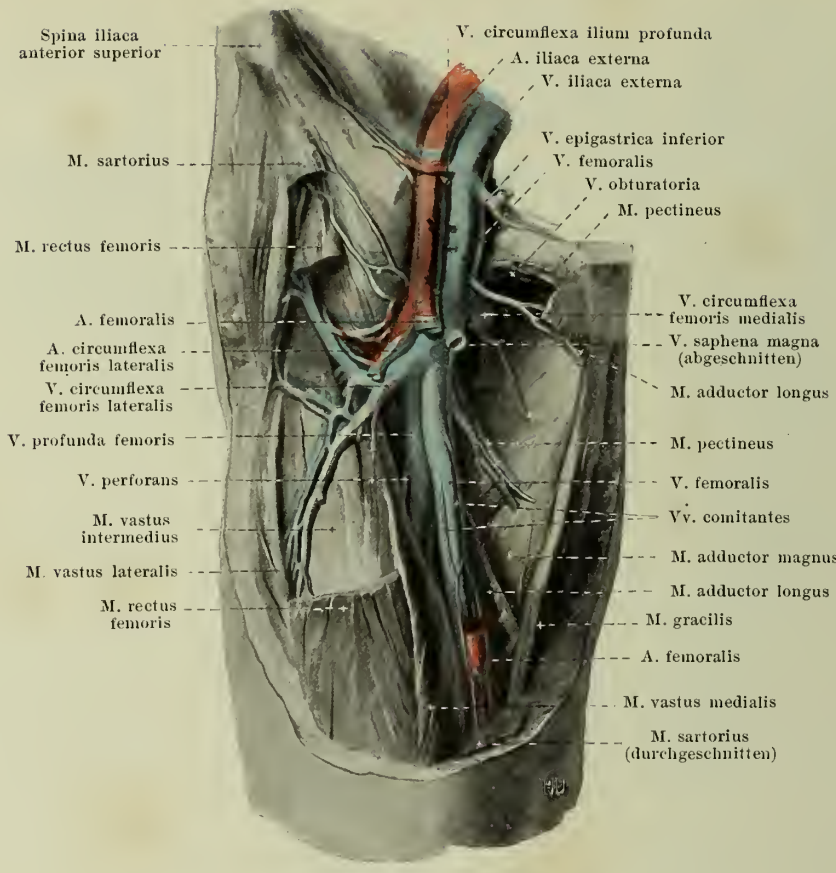

505. V. femoralis dextra, von vorn.

(Das lig. inguinale und die mm. sartorius, rectus femoris, pectineus und adductor longus sind ganz oder teilweise entfernt; aus der a. femoralis ist ein Stück herausgeschnitten.)

V. femoralis (Fortsetzung):

5. ***V. saphena magna*** (s. S. 471).

6. ***V. profunda femoris*** begleitet die a. profunda femoris und besitzt mehrere Klappenpaare. Zweige:

a) *Vv. perforantes* (s. auch Fig. 506), teilweise doppelt, entstehen an der Rückfläche des m. adductor magnus und stehen dort durch Längsanastomosen breit miteinander, mit den vv. glutaea inferior, circumflexa femoris medialis und mit der v. poplitea in Verbindung; dann durchbohren sie die mm. adductores neben den aa. perforantes.

b) *Vv. circumflexae femoris mediales* (s. auch Fig. 506) laufen neben der entsprechenden Arterie und anastomosieren hinten, am m. quadratus femoris, breit mit den vv. glutaea inferior und perforans I, vorn mit der v. obturatoria. Sie sind klappenhaltig.

c) *Vv. circumflexae femoris laterales,* klappenhaltig, begleiten die a. circumflexa femoris lateralis und anastomosieren mit den vorhergehenden und mit der v. glutaea inferior.

V. poplitea (s. Fig. 506) entsteht aus der Vereinigung der *vv. tibiales* und verläuft unmittelbar hinter der a. poplitea, im distalen Teil zugleich etwas medial, im proximalen etwas lateral von ihr. Außerdem findet sich neben der Arterie unten eine *v. comitans lateralis,* oben eine *v. comitans medialis.* Sie ist klappenhaltig, nimmt die v. saphena parva (s. S. 472) und *vv. articulares genus* (doppelt neben den entsprechenden Arterien, nicht gezeichnet) auf und anastomosiert mit den unteren vv. perforantes.

506. Tiefe Venen des rechten Oberschenkels,

von hinten.

(Der m. glutaeus maximus ist lateralwärts umgeklappt; sonst ähnlich wie Fig. 477.)

Die **tiefen Venen des Fußes und Unterschenkels** (nicht gezeichnet) begleiten meist doppelt die Arterien und sind reichlich mit Klappen versehen. Zahlreiche Anastomosen mit den oberflächlichen Venen führen das Blut am Fuß von der Tiefe zur Oberfläche, am Unterschenkel (und auch am Oberschenkel) von der Oberfläche zur Tiefe.

An der Fußsohle beginnen sie als *vv. digitales plantares* und bilden dann die *vv. metatarseae plantares,* welche sich teilweise durch mehrfache *rami perforantes* nach den tiefen und den oberflächlichen Venen des Fußrückens entleeren, teilweise in den *arcus venosus plantaris profundus* einmünden. Aus letzterem gehen *vv. plantares laterales* hervor, welche durch Vereinigung mit den feineren *vv. plantares mediales* die **vv. tibiales posteriores** bilden; diese nehmen am Unterschenkel die *vv. peronaeae* auf. Die vv. plantares laterales senden auch eine Anastomose zur v. saphena parva, die vv. plantares mediales zur v. saphena magna.

Am Fußrücken sind die tiefen Venen verhältnismäßig dünn; sie beginnen als *vv. metatarseae dorsales pedis* und setzen sich in die **vv. tibiales anteriores** fort.

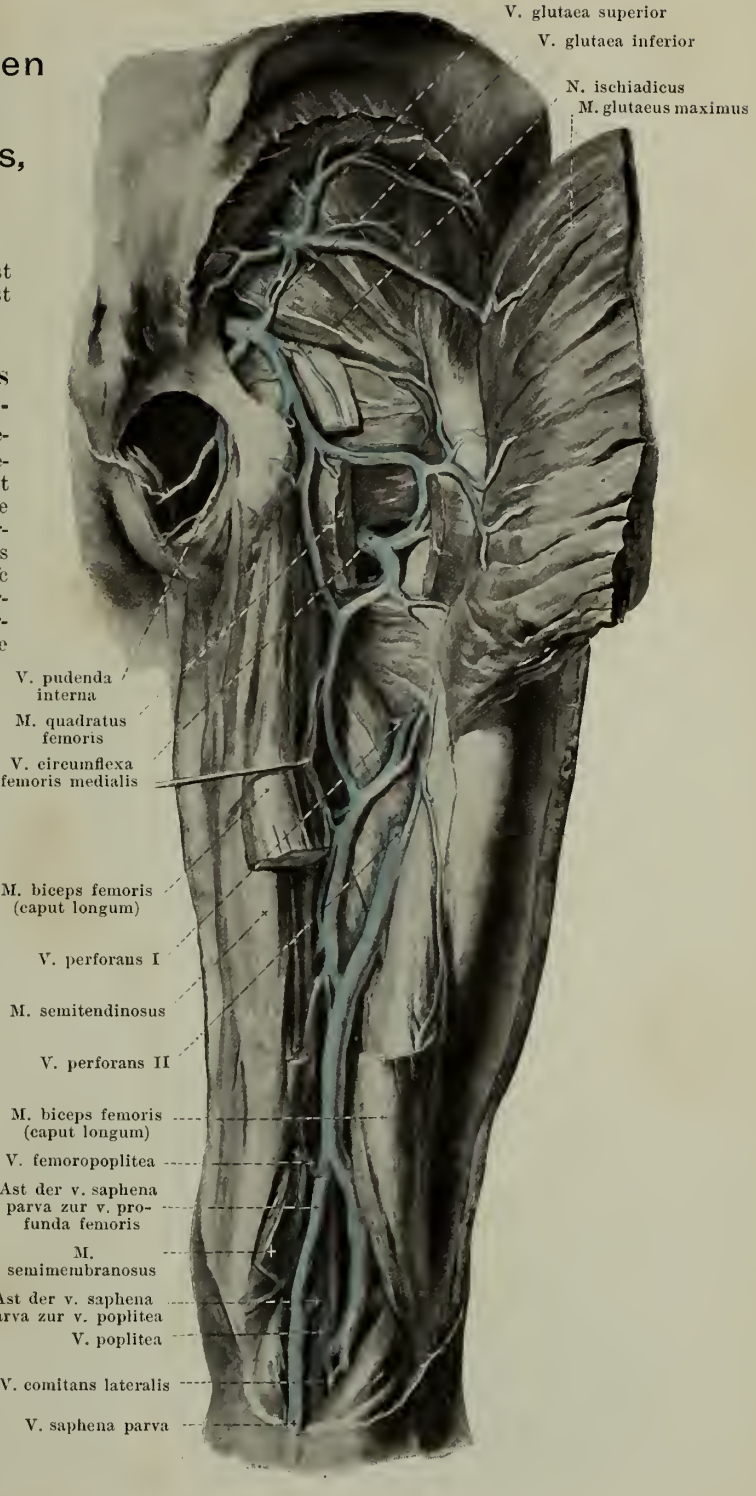

507. Oberflächliche Venen des rechten Unterschenkels,

von vorn (nach W. Braune).

(Die Pfeile deuten die durch die Klappenstellung bedingte Stromrichtung an.)

Die **oberflächlichen Venen des Beines** bilden im subcutanen Gewebe ein zusammenhängendes, klappenreiches Netz von verschiedener Dichte und lassen einzelne größere Gefäße als Hauptabzugskanäle erkennen. Sie sind mit den tiefen Venen durch zahlreiche Anastomosen verbunden (Stromrichtung s. S. 469).

An der **Fußsohle** (nicht gezeichnet) ist ein sehr dichtes Netz *(rete venosum plantare cutaneum)* vorhanden, welches verschiedene Abflußwege besitzt. Erstens gehen Ästchen nach den tiefen Venen zu, zweitens aber und hauptsächlich führen oberflächlich bleibende Stämmchen das Blut um die Fußränder herum nach dem Fußrücken zu. Diese gelangen am medialen und lateralen Fußrand in die vv. marginales medialis und lateralis des Fußrückens, dorsalwärts über den Fersenrand nach dem Unterschenkel zu und nach vorn in ein stärkeres Gefäß *(arcus venosus plantaris cutaneus)*, welches in der Zehen-Ballen-Furche am distalen Rande der fasciculi transversi aponeurosis plantaris verläuft und sich über den medialen und lateralen Fußrand in die Anfänge der vv. marginales (s. unten) fortsetzt. Dieser Gefäßbogen nimmt von den Zehen her oberflächliche Zweige auf und entsendet in jedem Zehenzwischenraume einfache oder doppelte *vv. intercapitulares* zu den vv. digitales dorsales pedis.

Auf dem **Fußrücken** beginnen die Venen an den Zehen als *vv. digitales pedis dorsales*, welche sich nach Aufnahme der vv. intercapitulares zu kurzen *vv. digitales communes pedis* vereinigen und in den *arcus venosus dorsalis pedis [cutaneus]* ergießen; dieser ist eine unregelmäßige Kette von Anastomosen zwischen den vv. digitales communes und den vv. marginales und liegt dem distalen Abschnitt der ossa metatarsalia auf. Proximal von ihm liegt das unregelmäßig gestaltete *rete venosum dorsale pedis cutaneum*, welches viele Zuflüsse aus der Tiefe erhält und sich in das vordere Netz des Unterschenkels fortsetzt. Im Netz zeichnet sich nahe dem lateralen und medialen Fußrand je ein stärkeres Gefäß, *v. marginalis lateralis* (s. Fig. 509) und *v. marginalis medialis*, aus, welche hauptsächlich Zuflüsse vom rete venosum plantare cutaneum erhalten.

508. Oberflächliche Venen des rechten Oberschenkels,

von vorn.

(Die Pfeile deuten die durch die Klappenstellung bedingte Stromrichtung an.)

Im Geflecht der oberflächlichen Venen des Beines zeichnen sich oberhalb des Fußes zwei große Venenstämme aus, die v. saphena magna und die v. saphena parva, von welchen die letztere wesentlich dem Unterschenkel allein angehört.

V. saphena magna (s. auch Figg. 505 u. 507) beginnt vor dem medialen Knöchel als Fortsetzung der v. marginalis medialis und nimmt dort oberflächliche Stämmchen aus dem rete venosum plantare cutaneum und tiefe aus den vv. plantares mediales auf. Dann läuft sie auf der facies medialis tibiae ziemlich senkrecht aufwärts, beschreibt einen leichten Bogen hinter den condyli mediales der tibia und des femur, geht dann ziemlich gestreckt schräg an der medialen und vorderen Fläche des Oberschenkels nach oben und senkt sich in der fossa ovalis in die vordere innere Wand der v. femoralis ein. Sie ist in ihrem ganzen Verlauf subcutan auf der fascia cruris und fascia lata gelegen. Dabei nimmt sie zahlreiche Zweige aus dem oberflächlichen Netz der Ferse, des Unter- und Oberschenkels, sowie Knochenvenen von der tibia auf und anastomosiert mehrfach mit der v. saphena parva. Die von der Rückfläche des Oberschenkels kommenden oberflächlichen Venen bilden öfters einen gesonderten Stamm, *v. saphena accessoria* (nicht gezeichnet), welcher die v. saphena magna medial in wechselnder Entfernung begleitet und sich verschieden hoch in sie einsenkt.

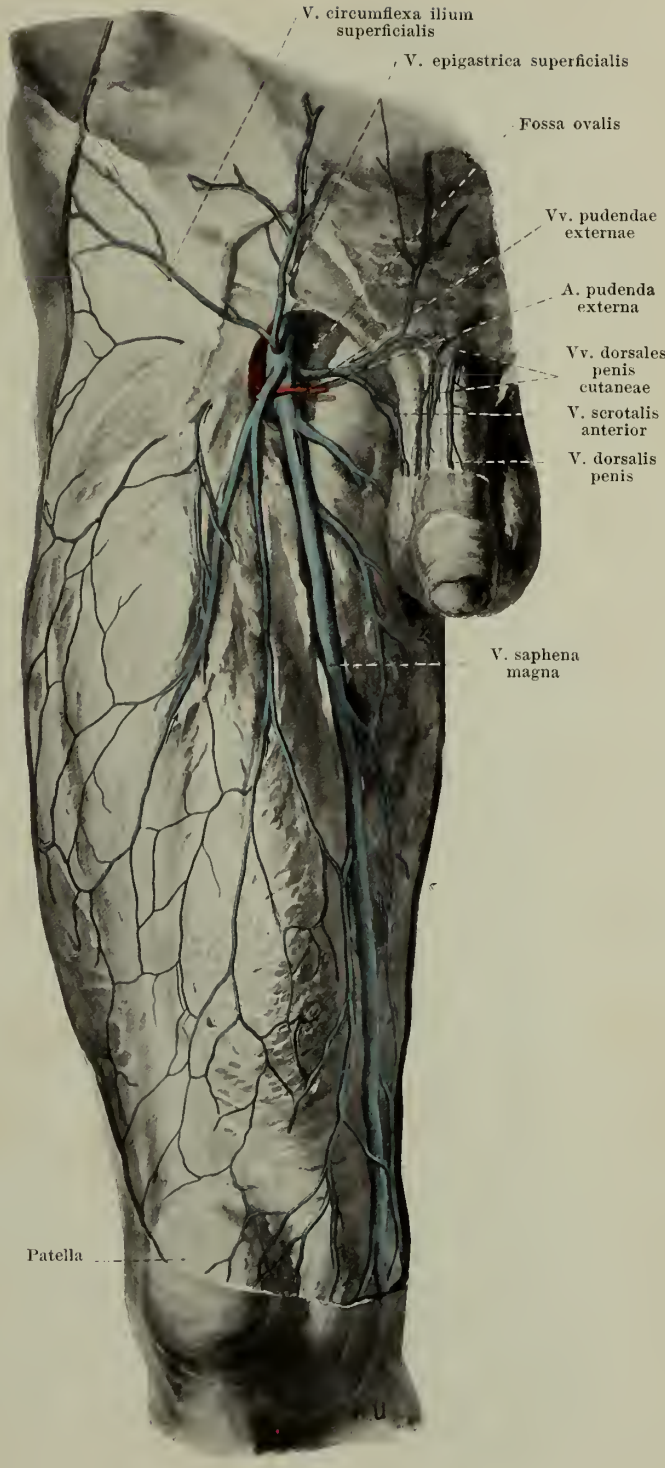

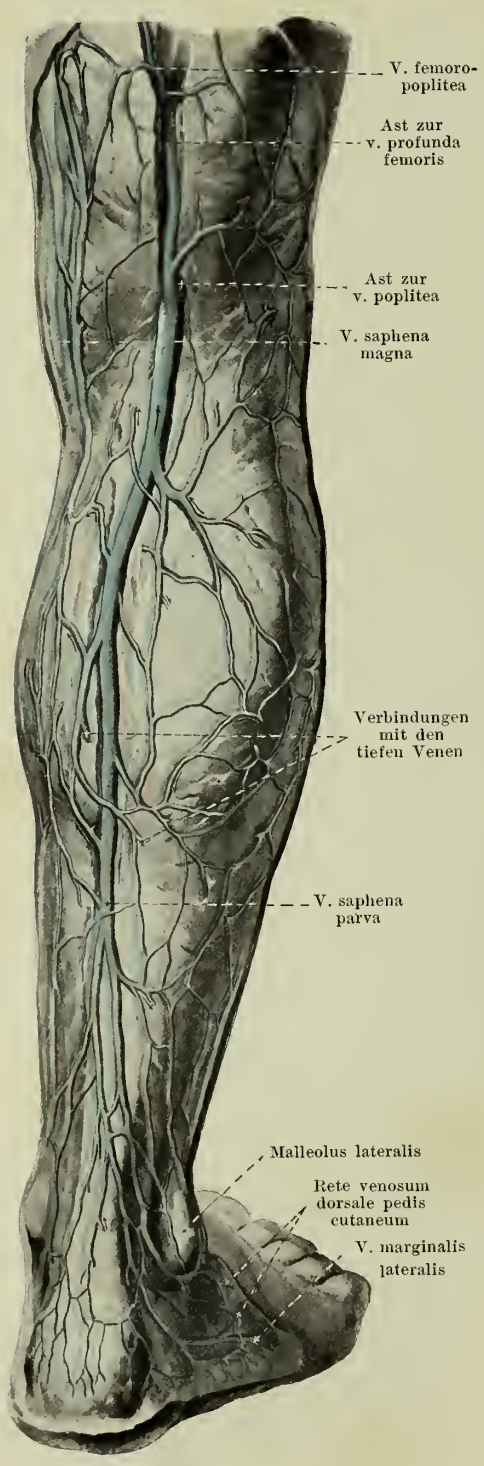

509. Oberflächliche Venen des rechten Unterschenkels,

von hinten (nach W. Braune).

(Die Pfeile deuten die durch die Klappenstellung bedingte Stromrichtung an.)

V. saphena parva (s. auch Fig. 506) beginnt als Fortsetzung der v. marginalis lateralis des Fußes hinter dem lateralen Knöchel; an ihrer Bildung nimmt dort außer oberflächlichen Ästen des rete venosum plantare cutaneum noch eine Anastomose aus den tiefen vv. plantares laterales teil. Sie läuft anfangs am lateralen Rande, dann an der hinteren Fläche des tendo calcaneus [Achillis]; weiter oben legt sie sich, eingehüllt in eine Duplikatur der fascia cruris, in die Furche zwischen den beiden Köpfen des m. gastrocnemius, durchbohrt in wechselnder Höhe die Fascie, senkt sich in der Kniekehle in die Tiefe und spaltet sich stets in zwei Äste, deren einer sich in die hintere Wand der v. poplitea ergießt, und deren anderer weiter oben in den Anfangsteil der v. profunda femoris einmündet. Der letztere Ast nimmt auch ein an der Rückfläche des Oberschenkels oberflächlich verlaufendes Gefäß, *v. femoropoplitea,* auf, dessen Inhalt größtenteils von oben nach unten fließt, jedoch auch nach oben unter dem m. glutaeus maximus zu den vv. glutaeae Abzugswege findet. Die v. saphena parva nimmt zahlreiche Äste aus dem oberflächlichen Netz der Ferse und des Unterschenkels auf und anastomosiert meist mehrfach mit der v. saphena magna. Die Mündung kann auch in andere tiefe Venen des Oberschenkels oder in die v. saphena magna erfolgen.

Blutkreislauf beim Fetus.

Während des embryonalen Lebens sind die Verhältnisse des Blutkreislaufes verschiedenen Wandlungen unterworfen.

Die Anordnung, die sich in der zweiten Hälfte der Schwangerschaft bis zur Geburt findet, wird als **Placentarkreislauf** bezeichnet. Dieser zeigt folgende Eigentümlichkeiten (s. Figg. 510 u. 511).

Die klappenlose **v. umbilicalis** *(Nabelvene)* führt das in der Placenta *arteriell* gewordene Blut im Nabelstrang *(funiculus umbilicalis)* nach dem Nabel und von da im freien Rande des ligamentum falciforme hepatis zur fossa venae umbilicalis der Leber. Dort geht ein Teil des Blutes durch direkt abzweigende Äste zum Capillarsystem der Leber; ein anderer Teil mischt sich dadurch, daß sich die v. umbilicalis mit dem linken Aste der v. portae verbindet, mit dem venösen Inhalt der Pfortader (vom Magen, vom Darm, von der Bauchspeicheldrüse und von der Milz) und gelangt mit diesem ebenfalls zum Capillarsystem der Leber; der dritte, kleinste Teil endlich läuft durch den *ductus venosus [Arantii],* welcher in der fossa ductus venosi der Leber (s. auch Fig. 581) gelegen ist und die v. umbilicalis mit der linken v. hepatica verbindet, unmittelbar zur letzteren und somit auch zur v. cava inferior. Die v. cava inferior führt also beim Durchtritt durch das foramen venae cavae des Zwerchfelles ein gemischtes Blut. Dieses setzt sich zusammen 1. aus dem fast rein arteriellen Inhalte des ductus venosus [Arantii], 2. aus dem Inhalte der vv. hepaticae, welche das Blut aus dem Capillarsystem der Leber abführen, und 3. aus dem venösen Inhalte der v. cava inferior (besonders von den Nierenvenen, Beckenvenen und Venen der unteren Extremitäten). Dieses Blut gelangt durch die v. cava inferior in den rechten Vorhof, welcher beim Fetus durch das foramen ovale breit mit dem linken Vorhof in Verbindung steht (s. Fig. 423). Da das foramen ovale in der Richtung des durch die v. cava inferior einmündenden Blutstromes gelegen ist, und da außerdem die valvula venae cavae [inferioris, Eustachii] eine Änderung dieser Stromrichtung bis zu einem gewissen Grade verhindert, strömt die Hauptmasse des Blutes in den linken Vorhof und erhält dabei nur einen Teil des venösen Blutes beigemischt, welches durch die v. cava superior zum Herzen gelangt. In den linken Vorhof münden die vv. pulmonales ein und mischen ihr (beim Fetus) venöses Blut dem übrigen Inhalte bei. Dieses so entstehende sogenannte *gemischt arterielle* Blut gelangt in die linke Herzkammer, die aorta ascendens und den arcus aortae, sowie durch dessen große Äste, die aa. anonyma, carotis sinistra und subclavia sinistra, besonders zur oberen Körperhälfte; nur ein Teil fließt in die aorta thoracalis.

Die v. cava superior führt das venöse Blut von der oberen Körperhälfte und (durch die beim Fetus stärker entwickelte v. azygos) von der Rumpfwand nach dem rechten Vorhof. Von dort gelangt ein kleiner Teil durch das foramen ovale in den linken Vorhof, der größte Teil jedoch, vermischt mit einem Teile des Inhaltes der v. cava inferior, in die rechte Herzkammer und in die a. pulmonalis und wird als *gemischt venöses* Blut bezeichnet. Die a. pulmonalis teilt sich beim Fetus in drei ungleich dicke Äste: in die schwachen rami dexter et sinister, welche zu den noch nicht funktionierenden Lungen ziehen, und in den starken *ductus arteriosus [Botalli]*, welcher in der Richtung des Hauptstammes verläuft und sich am Ende des arcus aortae in dessen konkave vordere Wand einsenkt. Durch diesen ductus arteriosus läuft nun der größere Teil des gemischt venösen Blutes zum Anfang der aorta thoracalis, mischt sich dort mit dem aus dem Ende des arcus aortae kommenden Rest des gemischt arteriellen Blutes und gelangt durch die Verzweigungen der aorta thoracalis und aorta abdominalis zum Darmkanale, zu den Harn- und Geschlechtsorganen, zum unteren Abschnitte der Rumpfwand und zu den unteren Extremitäten, hauptsächlich aber durch die beiden **aa. umbilicales** (s. S. 428) in den Nabelstrang und zur Placenta, wo das Blut wieder arterialisiert wird.

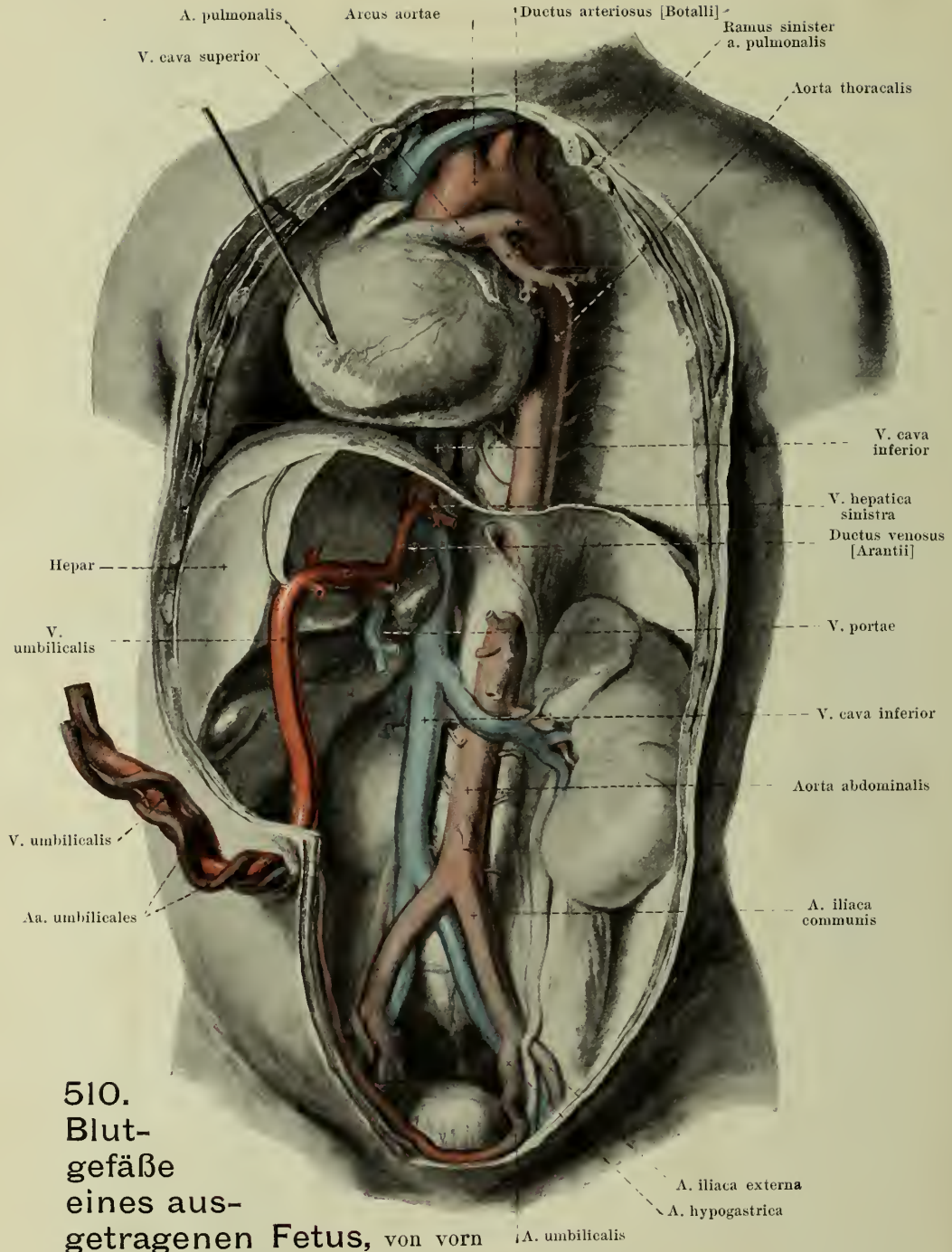

510. Blutgefäße eines ausgetragenen Fetus, von vorn und etwas von links. (Die Brust- und Bauchhöhle sind breit eröffnet; die Lungen, der ganze Darmkanal, die Bauchspeicheldrüse, die Milz, der linke Leberlappen und die serösen Häute sind entfernt; das Herz ist nach rechts gezogen.)

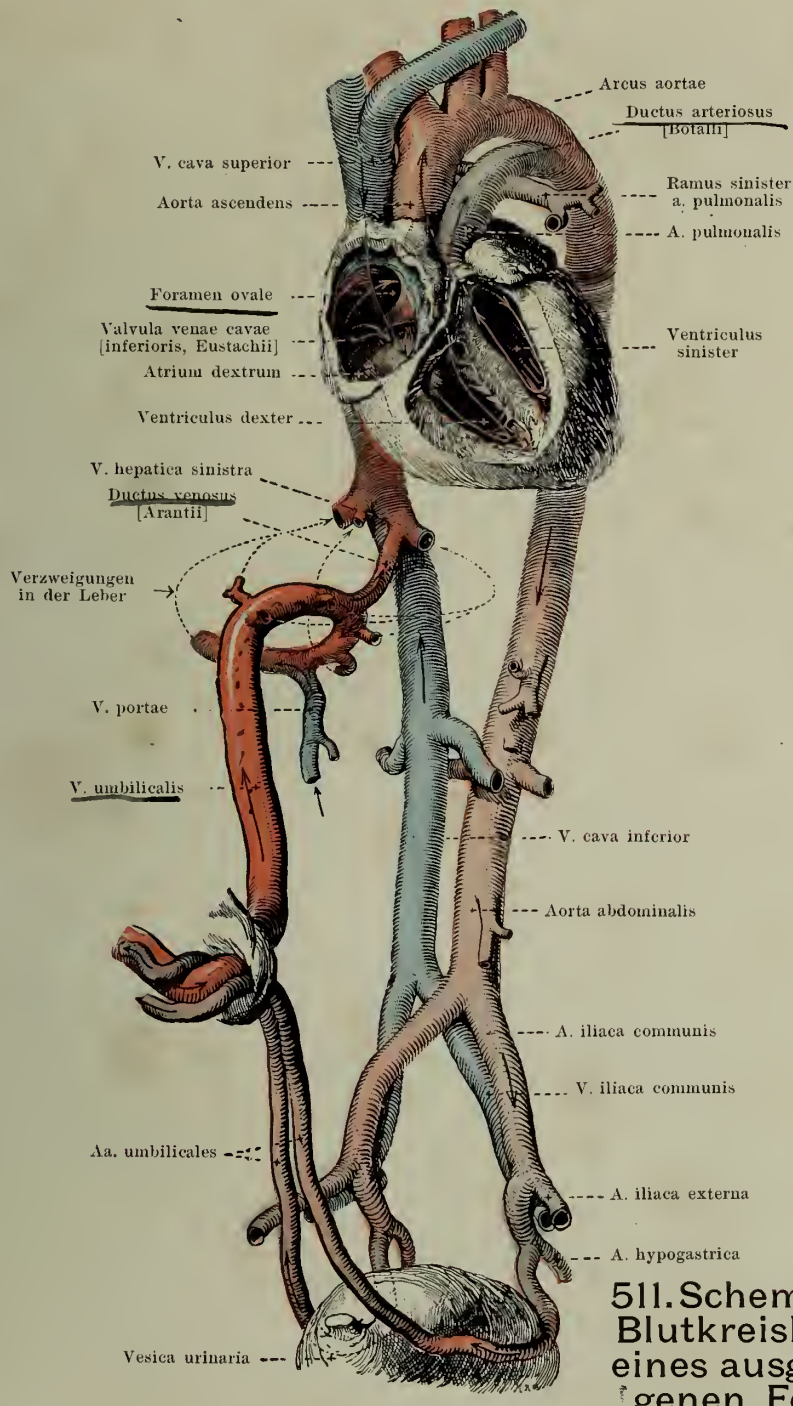

511. Schema des Blutkreislaufes eines ausgetragenen Fetus,

von vorn und etwas von links (s. Fig. 510). (Das Herz ist in seiner richtigen Lage und teilweise eröffnet. Die Pfeile deuten die Richtung des Blutstromes an.)

Druck von Fischer & Wittig in Leipzig.